David BENSOUSSAN

Si l'abcès est collecté une incision pour obtenir le drainage peut être suffisante.
Si la dent n'est pas conservable il est possible d'envisager l'extraction.
Dans certaines situations le drainage ne s'obtient qu'au travers du système canalaire.
La vraie question : doit-on laisser la dent ouverte ou au contraire fermer la dent afin d'éviter une autre contamination par la flore buccale ?
Réponse : il n'y a aucun problème à laisser une dent ouverte même pendant plusieurs jours.
L'urgence est avant tout caractérisée par un manque de temps et une absence de possibilité de programmation !

Le drainage par le canal n'est pas toujours obtenu pendant la séance, il est donc crucial de perméabiliser le système canalaire afin de permettre au pus de s'écouler. Pour faciliter le drainage on prescrit des bains de bouche d'eau tiède salée. Nous conseillons de laisser la dent ouverte dans les situations suivantes :

- le patient est vu le soir,
- le patient est vu la veille d'un week-end,
- l'anatomie de la dent est complexe.

La dent peut être fermée avec une médication antiseptique si le drainage est satisfaisant et surtout si le patient peut être revu dans la journée en cas de complications.
Conclusion : le dilemme dent ouverte dent fermée ainsi que des positions fortement tranchées ne sont plus d'actualité.
Il faut savoir apprécier la situation clinique ainsi que l'historique du patient.
En cas de doute il est toujours préférable de laisser une dent ouverte que de laisser un patient souffrir une nuit voire plus en cas de complications.

Cas clinique 1

Madame B se présente à notre consultation en urgence après une nuit blanche.
L'examen clinique montre une tuméfaction de la joue mais pas de collection purulente. La dent 46 est sensible à la percussion.

FIG. 1

Les antalgiques ne sont plus efficaces.
A la radiographie **(Fig. 1)** on note un traitement endodontique insuffisant ainsi qu'une radio-clarté en regard de la racine distale.

FIG. 2

La cavité d'accès est réalisée au travers de la couronne **(Fig. 2)**

FIG. 3

FIG. 4

L'élimination du tenon carbone et la perméabilisation du système canalaire permet à la collection purulente de s'échapper **(Fig. 3,4)**

FIG. 5

La dent est laissée ouverte 24 heures et lors de la deuxième séance on place un hydroxyde de calcium dans les canaux afin de diminuer la charge bactérienne.
A la troisième séance on obture le système canalaire selon la technique de Schilder. **(Fig. 5)**

FIG. 6

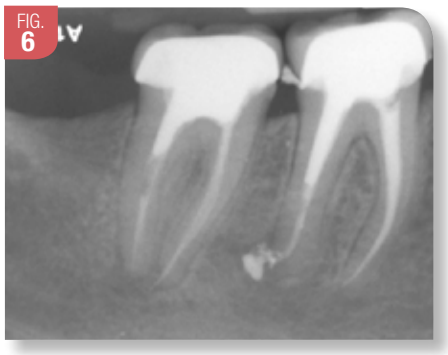

Le contrôle à un an montre une reconstruction osseuse ad intégrum **(Fig. 6)**

FIG. 7

Le contrôle à 6 ans confirme la stabilité des résultats. **(Fig. 7)**

Cas clinique 2

L'abcès apical aigue s'extériorise par une fistule vestibulaire la dent peut être gardée fermée avec un hydroxyde de calcium en médication intermédiaire.

Cas clinique 3

L'abcès s'extériorise par le sulcus et le sondage parodontal montre une perte d'attache très importante. La dent est condamnée à l'extraction.

Cas clinique 4

L'abcès apical aigue avec extériorisation du pus par le biais d'une fistule qui se situe dans l'épaisseur du ligament parodontal.
Le traitement endodontique précède l'éventuel traitement parodontal.
En aucun cas il faut faire un curetage ou un surfaçage radiculaire au risque de détruire les fibres du ligament qui s'ancrent sur le cément.

Arabelle VANDERZWALM-GOUVERNAIRE

Urgences en odontologie pédiatrique

Arabelle Vanderzwalm-Gouvernaire
Paris

Tout praticien est confronté à l'urgence pédiatrique. Il existe deux motifs principaux qui vont faire qu'une mère téléphone pour obtenir un rendez-vous en urgence : la douleur et le traumatisme. Savoir reconnaitre et gérer rapidement ces situations particulières, qui n'ont pas toujours le caractère d'une véritable urgence mais qui demandent néanmoins une prise en charge rapide, permet de prévenir bien des complications.

Ce qui vient complexifier cette consultation d'urgence c'est qu'elle correspond, souvent, au premier contact de l'enfant avec le monde dentaire, même s'il est âgé de 8 ans ou plus ! Aussi ce rendez-vous est primordial dans l'approche psychologique de l'enfant et des parents afin de rassurer et d'obtenir leur coopération respective pour les soins qui seront à réaliser. Ce qui va également être singulier chez l'enfant ce sont sa dent temporaire d'une part et sa dent permanente immature d'autre part : deux entités bien distinctes avec leurs spécificités anatomiques, physiologiques et anatomo-pathologiques. Elles ne devront pas être abordées et gérées comme des dents permanentes matures au risque de mettre en place des thérapeutiques inadaptées.

La douleur

Il est certain que la douleur reste encore le motif principal de la consultation d'urgence en odontologie pédiatrique quel que soit l'âge de l'enfant et le type de dent concernée, temporaire ou permanente immature.

Douleur et dent temporaire

Il est important de tenir compte dès le début de la consultation de l'âge de l'enfant qui est un indicateur du stade physiologique où se situe la dent temporaire : stade I (maturation), stade II (stabilité), ou stade III (rhyzalyse), la thérapeutique pouvant être différente selon le stade.

Notre démarche diagnostique face à une situation douloureuse sur dent temporaire ne se déroule pas exactement comme chez l'adulte. Elle est basée uniquement sur les examens clinique et radiologique. Elle débute par l'entretien clinique qui nous permet de connaitre les antécédents douloureux mais il faut bien avoir à l'esprit que les parents peuvent exagérer ou atténuer cette symptomatologie douloureuse. Quant à l'enfant, il répond souvent de façon ambiguë et cela d'autant plus facilement qu'il est petit. Ce qui nous empêche également d'avoir des réponses fiables au test thermique de sensibilité, qui, de ce fait, est inapproprié au contexte pédiatrique.

L'examen complémentaire indispensable à l'établissement du diagnostic est donc la radiographie rétro-alvéolaire qui permet d'évaluer la profondeur de la lésion carieuse et son rapport à la pulpe mais également l'état de l'os alvéolaire inter-radiculaire. Les principales douleurs rencontrées au niveau de la dent temporaire vont se retrouver au moment des repas et la nuit **(Tableau 1).**

Douleur provoquée, au cours des repas

Lors de la mastication, ce sont les variations de pression au niveau des tubules dentinaires mis à nu par le processus carieux qui provoquent ce phénomène douloureux.

- Signe radiologique : carie profonde
- Statut pulpaire : inflammation réversible.
- Traitement immédiat : pulpotomie.

Douleur provoquée, après les repas

Elle est fréquente en présence de caries proximales avec effondrement des crêtes marginales et destruction du point de contact (carie distale sur la première molaire temporaire et mésiale sur la seconde molaire temporaire). La papille inter-dentaire est inflammatoire, turgescente et le tassement alimentaire post-prandial douloureux. **L'origine de la douleur est d'origine pulpaire et gingivale.**

- Signe radiologique : lésions carieuses profondes atteignant ou dépassant la moitié de l'épaisseur dentinaire.
- Statut pulpaire : inflammation réversible
- Traitement immédiat : reconstitution du point de contact, donc nécessité de réaliser la pulpotomie des deux dents et leur reconstitution coronaire.

Douleur spontanée, la nuit

L'hyperhémie pulpaire est à l'origine de cette douleur accentuée par le décubitus, qui réveille l'enfant plusieurs fois au cours de la nuit et qui est calmée par la prise d'un antalgique. Cette pulpite irréversible se termine, après quelques heures, par la nécrose totale ou partielle de la pulpe.

- Signes radiologiques : carie atteignant la pulpe ; élargissement de l'espace ligamentaire dans la zone inter-radiculaire qui peut s'étendre le long de la face interne d'une des racines
- Statut pulpaire : inflammation irréversible, voire nécrose quand l'enfant arrive à la consultation d'urgence
- Traitement immédiat : pulpectomie ou extraction suivant le stade physiologique de la dent

Douleur spontanée, permanente

Cette douleur est générée par le processus infectieux qui envahit les tissus parodontaux. L'infection commence à diffuser dans les tissus périphériques et peut être à l'origine d'une tuméfaction pas toujours visible quand elle est à un stade précoce mais quand même décelable à la palpation. La dent est douloureuse, mobile **(Fig. 1)**. Sans prise en charge rapide, l'évolution peut très bien se faire vers la cellulite.

- Signes radiologiques : destruction majeure de l'os inter-radiculaire et résorption radiculaire

Mais parfois il peut y avoir un décalage entre la sévérité de l'atteinte clinique et l'image radiologique, surtout quand la dent temporaire est au stade II **(Fig. 2 et 3)**

- Statut pulpaire : nécrose pulpaire
- Traitement immédiat : programmation de l'extraction sous antibiothérapie.

FIG. 1

Abcès palatin en regard de 64 nécrosée chez un enfant en phase d'établissement de la denture mixte. La douleur est intense et a motivé la consultation d'urgence. L'extraction est programmée ultérieurement sous antibiothérapie.

FIG. 2

FIG. 3

Cellulite génienne basse circonscrite ayant pour origine la nécrose pulpaire de 85. La dent est au stade II, stade de stabilité, et aucune lésion osseuse inter-radiculaire n'est visible sur le cliché rétro-alvéolaire. Une antibiothérapie est prescrite le jour de la consultation d'urgence et l'extraction programmée ;

Points importants dans le contexte de l'odontologie pédiatrique

Au cours de la consultation d'urgence, le stress de l'enfant, surtout si c'est son premier rendez-vous chez le dentiste, et le manque de temps du praticien font qu'il sera souvent difficile de réaliser l'acte dans des conditions optimales, principalement chez le très jeune enfant. Il est donc parfois préférable de savoir différer sa réalisation de quelques jours, pas plus, et de l'expliquer, afin de se donner les moyens d'une réussite.

La fistule ou parulie n'est pas un réel motif de consultation d'urgence. Elle est l'expression d'une infection chronique, plus ou moins ancienne, due à la nécrose de la dent temporaire qui est à l'origine d'une destruction de l'os alvéolaire vestibulaire le plus souvent. Elle n'est pas douloureuse sauf s'il y a exacerbation du processus infectieux et extension vers une phase aigüe.

Douleur et dent permanente immature

Chez l'enfant en denture mixte, deux pathologies essentiellement vont être à l'origine de douleurs sur les premières molaires permanentes : la carie profonde et l'Hypominéralisation Incisivo Molaire (MIH). Les douleurs provoquées par l'alimentation ou les variations thermiques sont des urgences « relatives » qui ne nécessitent pas nécessairement une gestion le jour-même de l'appel téléphonique mais l'enfant doit être examiné rapidement car l'immaturité apicale et l'immaturité de l'innervation pulpaire font que ces douleurs n'apparaissent que tardivement. Toutes les thérapeutiques appliquées à cette dent permanente immature doivent permettre de maintenir la vitalité pulpaire afin que se poursuive la maturation radiculaire [1].

FIG. 4

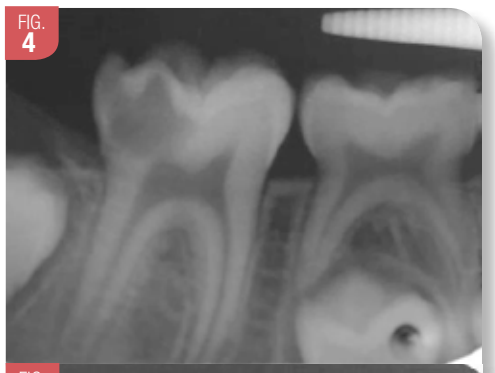

FIG. 5

Enfant de 8 ans : lésion carieuse juxta-pulpaire sur 46 à l'origine de douleurs au cours de la mastication. L'éviction

Carie profonde

Chez l'enfant, la progression du processus carieux est particulièrement rapide sur une dent permanente du fait de l'immaturité de la dentine caractérisée par des tubules dentinaires larges et une absence de dentine péri-canaliculaire. Le diagnostic de l'état pulpaire dépend d'une anamnèse qui doit être la plus précise possible (difficile parfois à obtenir chez l'enfant), de l'aspect clinique de la lésion et d'un cliché rétro-alvéolaire.

- Signe radiologique : carie profonde définie par BJØRNDAL en 2008 [2] atteignant au moins les ¾ de l'épaisseur dentinaire.
- Statut pulpaire : inflammation réversible.
- Traitement immédiat : éviction partielle de la carie sous anesthésie locale et mise en place en temporisation d'une obturation étanche, un CVI par exemple. Le traitement définitif sera évalué au cours d'une séance ultérieure et inclus dans un plan de traitement global **(Fig. 4 et 5).** S'il s'avère que le soin risque d'être difficile par manque de coopération du patient, il est toujours préférable, comme précédemment, de reporter sa réalisation de quelques jours.

MIH

L'Hypominéralisation Incisivo Molaire, anomalie qualitative de l'émail d'origine systémique mais dont l'étiologie est encore inconnue, intéresse au moins une molaire permanente et est associée ou non à une atteinte d'une ou plusieurs incisives [3] [4]. Cette hypominéralisation entraine une moindre résistance de l'émail qui s'élimine facilement avec la mastication. Quand elle est modérée à sévère, elle est à l'origine de douleurs constantes au moment des repas et du brossage **(Fig. 6 et 7).** Recevoir l'enfant rapidement va permettre de le soulager immédiatement en plaçant un CVI en temporisation. L'utilisation de Fugi-Triage (GC) peut permettre également une reminéralisation de sub-surface de l'émail hypominéralisé.

FIG. 6

FIG. 7

46 et 36 atteintes d'hypominéralisation incisivo-molaire. Il y a déjà une perte de substance en vestibulaire de 36. Les dents sont très sensibles aux variations thermiques

La traumatologie

Le degré d'urgence pour recevoir un enfant immédiatement ou quelques heures après avoir subi un traumatisme dentaire est déterminé au moment de l'appel téléphonique. Mais que l'enfant soit en denture temporaire ou en denture permanente, il est impératif de le recevoir et nous avons l'obligation médico-légale au cours de ce rendez-vous d'urgence de rédiger un certificat médical initial de constatation des lésions qui mentionnera également le pronostic.

Conduite à tenir face à un enfant traumatisé [5]

- Etre calme et rassurant vis-à-vis de la mère et de l'enfant quel que soit son âge.
- Connaitre l'état de santé de l'enfant
- Evaluer son état général après le choc : épistaxis, otorragie, trouble de la vision, perte de conscience même brève. En cas du moindre doute, référer l'enfant à une consultation hospitalière d'urgence pédiatrique.
- Connaitre les antécédents de trauma-

Arabelle VANDERZWALM-GOUVERNAIRE

tismes dentaires
- Pratiquer de façon méthodique les examens exo-buccal et endo-buccal avec des manœuvres douces et ne pas hésiter à laver délicatement les plaies cutanées et muqueuses simplement à l'eau ou au sérum physiologique.
- Réaliser systématiquement un examen radiologique, quel que soit le type de traumatisme

Traumatologie de la dent temporaire [6]

Cette consultation d'urgence est importante pour informer les parents des éventuelles séquelles sur la dent successionnelle et sur l'importance du suivi.
L'examen clinique est complété par une radiographie rétro-alvéolaire réalisée avec un film taille 2 placé dans le sens transversal et une incidence de 45 à 60°. Ce type de cliché est bien souvent suffisant pour établir le diagnostic.
Dans la prise de décision immédiate vont intervenir le stade physiologique de la dent, la coopération de l'enfant (qui dépend de son âge), et la sévérité du traumatisme.

Les traumatismes des tissus parodontaux

La subluxation
Dent mobile, non déplacée, avec un saignement au collet.
Pas de traitement spécifique d'urgence.
L'extrusion
Déplacement partiel de la dent en dehors de l'alvéole
Si l'occlusion est perturbée empêchant une alimentation correcte, l'extraction est réalisée immédiatement.
En cas d'extrusion peu importante, la dent laissée dans sa nouvelle position peut se réaligner spontanément.
La luxation latérale (palatine ou vestibulaire)
Si l'occlusion n'est pas perturbée la dent peut se repositionner spontanément : c'est souvent le cas s'il y a une béance antérieure et que l'enfant suce son pouce ou la tétine.
Si l'occlusion est perturbée : le repositionnement par pression digitale est effectué sous anesthésie locale vestibulaire et palatine mais demande une coopération de l'enfant. Si l'acte ne peut être réalisé dans des conditions optimales et que le résultat est incertain il vaut mieux privilégier l'extraction.
Si la couronne de la dent s'est déplacée de façon importante en direction vestibulaire, son apex a endommagé le germe : le traitement est l'extraction mais qui peut être différée de quelques jours afin de réunir les conditions favorables à sa réalisation.

L'intrusion
La dent est déplacée dans son alvéole en direction apicale. Il est souvent très difficile radiologiquement de déterminer si l'apex a pris une direction vestibulaire ou bien palatine, vers le germe **(Fig. 8 et 9).** La décision thérapeutique de laisser la dent ré-évoluer de façon spontanée dans les semaines qui suivent tient au fait que le dommage créé au germe s'est produit immédiatement au moment du choc et qu'il ne sera pas dû au maintien de la dent impactée. Mais il est évident que la non ré-éruption nécessitera l'extraction.

FIG. 8

FIG. 9

Traumatismes multiples chez un enfant de 4 ans : expulsion de 61, intrusion partielle de 62. Seule la radiographie confirme l'expulsion. Importance d'informer les parents sur le suivi de 62 et de 51 qui a été probablement concerné par le choc même si cliniquement rien n'était remarquable.

L'expulsion
La dent temporaire n'est pas réimplantée.

Les traumatismes des tissus durs de la dent

La fracture coronaire avec exposition pulpaire
Pulpotomie
La fracture corono-radiculaire
La dent n'est pas conservable **(Fig.10)**. Si le, ou les, fragments ne sont pas particulièrement mobiles, l'extraction peut être différée de quelques jours afin de préparer éventuellement l'enfant avec une sédation (par voie orale ou par inhalation de MEOPA) et de préparer également la mère au fait que la dent doit être extraite. Il n'est pas toujours judicieux de faire une anesthésie le jour même pour éliminer le fragment et de nouveau une anesthésie quelques jours plus tard pour extraire la dent…

FIG. 10

Fracture corono-radiculaire de 61 avec extrusion d'un des fragments coronaires qui gêne l'alimentation et qui nécessite son extraction immédiate.

Traumatologie de la dent permanente immature [7]

Le contexte de l'immaturité fait que tout traumatisme chez l'enfant en denture mixte doit être considéré comme une urgence et le patient reçu le jour-même. L'examen radiologique permet d'évaluer le degré d'immaturité apicale mais également l'intégrité radiculaire de la dent concernée et de ses collatérales. Il comporte au moins deux clichés rétro-al-

Traitement d'appoint des affections parodontales liées au développement de la plaque bactérienne (gingivite et/ou parodontites), ainsi que lors de soins pré et postopératoires en odontostomatologie.
La prescription des bains de bouche à base de chlorhexidine doit être réservée aux patients ne pouvant assurer une hygiène correcte par le brossage des dents (1).

*Sans alcool éthylique
Pour une information détaillée, se reporter au Résumé des Caractéristiques du Produit disponible sur la base de données publique des médicaments http://base-donnees-publique.medicaments.gouv.fr.
1 - HAS. Synthèse d'Avis de la Commission de la Transparence : bains de bouche à base de chlorhexidine et autres principes actifs. 13/01/2010.

Pierre Fabre Consumer Health Care
UNE DIVISION PIERRE FABRE MÉDICAMENT

véolaires effectués avec un film taille 1, éventuellement 2, et systématiquement avec un angulateur afin d'être reproductibles avec les clichés qui seront effectués ultérieurement lors du suivi.

Les traumatismes des tissus parodontaux

La prise en charge immédiate de ce type de traumatisme sur la dent permanente immature implique la mise en place d'une contention collée en vestibulaire, souple, de faible étendue, elle englobe une dent de part et d'autre de la dent luxée, et dont la durée ne doit pas excéder 15 jours. Son objectif est le maintien de la dent dans sa position physiologique afin de permettre la diminution de l'inflammation parodontale et de favoriser la réparation du ligament et du cément lésés au cours du trauma **(Fig. 11, 12 et 13).**

FIG. 11

Subluxation de 11 et 21 associée à une fracture amélo-dentinaire simple de 11

FIG. 12

Mordançage des faces vestibulaires en vue du collage du fil de contention. La plaie dentinaire de 11 a été protégée par un composite fluide.

FIG. 13

Fil de contention collé pour une durée de 15 jours.

La subluxation
Dent mobile, sans déplacement, avec un saignement au collet
Test de sensibilité parfois négatif
Signe radiologique : aucun
Traitement immédiat : pose d'une contention
La luxation (latérale, palatine ou vestibulaire)
Dent « fixe » : pas de mobilité physiologique
Test de sensibilité souvent négatif
Traitement immédiat : repositionnement de la dent avec pression digitale sous anesthésie locale et pose d'une contention.
L'intrusion
Dent forcée dans son alvéole en direction apicale pouvant entrainer une fracture du fond de l'alvéole
Dent « fixe » : pas de mobilité physiologique
Signe radiologique : disparition de l'espace ligamentaire le long de la racine
Traitement immédiat : dépend de la sévérité de l'intrusion
Intrusion inférieure à 7 mm : attendre la ré-éruption spontanée qui se produit au cours des semaines suivantes.
Intrusion sévère, supérieure à 7 mm : repositionnement chirurgical au davier et pose d'une contention

L'extrusion
Dent déplacée partiellement hors de son alvéole.
Mobile avec un saignement au collet
- Signe radiologique : augmentation de l'espace ligamentaire dans la zone apicale
- Traitement immédiat : repositionnement de la dent sous anesthésie locale et pose d'une contention.

L'expulsion
Elle représente l'urgence absolue en odontologie. Sa prise en charge est impérativement immédiate car la réussite de la réimplantation dépend essentiellement du temps d'exposition à l'air, du milieu de conservation et de la contamination bactérienne de la dent expulsée [8].
Objectifs de la réimplantation immédiate de la dent immature :
Revascularisation avec poursuite de la radiculogénèse,
Régénération cémentaire et ligamentaire, c'est-à-dire formation d'une nouvelle attache à partir des cellules parodontales présentes à la surface.
Conseils téléphoniques à prodiguer dès l'appel téléphonique :
Manipulation de la dent expulsée par la couronne,
Rinçage de la dent sous un filet d'eau seulement si la dent est souillée,
Réimplantation immédiate de la dent,
Maintien de la dent en place en faisant mordre l'enfant sur un mouchoir en papier,
Ou bien conservation de la dent dans du lait.

Protocole de réimplantation recommandé par l'International Association of Dental Traumatology (IADT) en 2012
Décontamination du site à la chlorhexidine,
Anesthésie locale,
Immersion de la dent dans une solution de doxycycline (1 mg/20 ml) pdt 5 min,
Rinçage de l'alvéole au sérum physiologique avec éventuellement aspiration du caillot,
En cas de fracture alvéolaire, remise en place des fragments,
Réimplantation avec contrôle radiologique et mise en place d'une contention laissée en place au maximum 15 jours s'il n'y a pas de fracture ouverte des tables osseuses,
Contrôle de l'occlusion,
Prescription d'une antibiothérapie pendant une semaine, d'un antalgique et d'un bain de bouche à base de chlorhexidine et sans alcool,
Recommandations données sur une hygiène orale rigoureuse avec une brosse à dents souple, sur une alimentation molle pendant deux semaines et sur l'éviction de toute activité sportive.

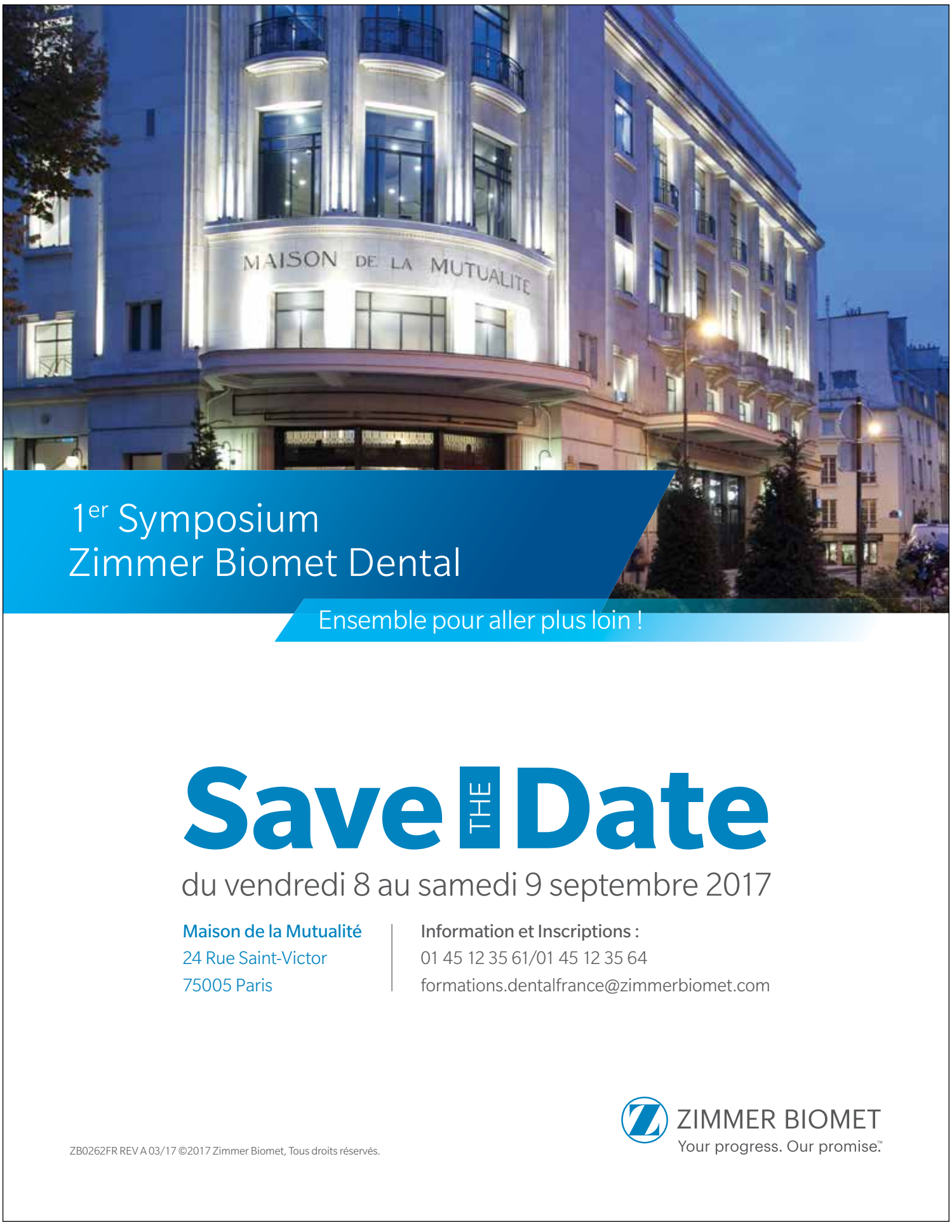

Arabelle VANDERZWALM-GOUVERNAIRE

Les traumatismes des tissus durs de la dent et du tissu pulpaire

Chez l'enfant, ces traumatismes vont demander une prise en charge rapide et tous les traitements auront pour objectif la préservation de la vitalité pulpaire, même partiellement, et permettre ainsi la fin de l'édification radiculaire.

La fracture amélo-dentinaire simple, sans exposition pulpaire :
Traitement immédiat : « scellement » des tubules dentinaires ouverts par :
- Collage du fragment s'il est rapporté
- Mise en place d'un système adhésif et d'un composite fluide. La reconstitution définitive peut alors, être différée.
- Si très grande proximité pulpaire avec la pulpe visible en transparence mais sans saignement (environ 0,5 mm de dentine résiduelle) : mise en place d'hydroxyde de calcium recouvert d'un CVI avant reconstitution.

La fracture amélo-dentinaire complexe, avec exposition pulpaire :
Traitement immédiat : dépend de la surface exposée
- Coiffage direct
- Pulpotomie partielle
- Pulpotomie cervicale : exposition en totalité de la pulpe (fracture coronaire au collet)

La fracture corono-radiculaire :
Pulpe concernée par le trait de fracture,
Fragment coronaire plus ou moins mobile,
Limite apicale du trait de fracture non visible cliniquement,
Signe radiologique : limite apicale du trait de fracture non visible non plus radiologiquement
Traitement immédiat : stabilisation du fragment coronaire mobile aux dents adjacentes avec un composite ou une contention et pulpotomie partielle avec mise en place d'hydroxyde de calcium.
La fracture radiculaire :
Fragment coronaire parfois mobile ou déplacé hors de l'alvéole
Saignement au collet possible
Signe radiologique : trait de fracture bien visible, horizontal ou en diagonal
Traitement immédiat : dépend de la localisation du trait de fracture. Si le fragment coronaire est déplacé, il est repositionné et maintenu par une contention pendant 4 semaines.
- Fracture au 1/3 apical : fragment coronaire non mobile : contention inutile
- Au 1/3 moyen : fragment coronaire mobile : contention pendant 4 semaines
- Au 1/3 cervical : fragment coronaire mobile : contention laissée pendant une longue période (plus de 4 mois si nécessaire)

Toute dent traumatisée permanente immature doit faire l'objet d'un suivi clinique et radiologique afin de pouvoir intercepter toute complication. Un calendrier de suivi du traumatisme doit être établi le jour de la consultation d'urgence. Il faut informer les parents de l'importance de ce suivi et s'assurer qu'ils ont compris l'information.

Conclusion

Répondre à L'urgence en odontologie pédiatrique fait partie de notre pratique quotidienne et nous nous devons d'y répondre. Très souvent, cette consultation d'urgence se terminera par une programmation de l'acte pour permettre sa réalisation dans de bonnes conditions. Mais le fait d'avoir reçu l'enfant et d'avoir pris le temps d'expliquer fait que peur et anxiété seront diminuées.
L'IADT a mis en ligne un site, www.dental-traumaguide.org, qui permet à tout praticien de suivre ses recommandations pas à pas et de pouvoir prendre en charge sereinement toutes les formes traumatismes.

Douleurs	Examen clinique	Examen radiologique	Statut pulpaire	Therapeutique eventuellement programmee
Au cours des repas (provoquées)	-Carie active occlusale le plus souvent	- Lésion carieuse proche de la pulpe. - Supérieure à la 1/2 de l'épaisseur dentinaire.	-Inflammation réversible	Pulpotomie
Après les repas (provoquées)	-Carie active proximale -Papille inter-dentaire inflammatoire, douloureuse qui saigne au contact	-Lésion carieuse proche de la pulpe. -Supérieure à la 1/2 de l'épaisseur dentinaire.	-Inflammation réversible	Pulpotomie
Nocturnes, exacerbées par le décubitus (spontanées, calmées par un antalgique)	-Carie active occlusale ou proximale	-Lésion carieuse proche de la pulpe. -Supérieure à la 1/2 de l'épaisseur dentinaire. -Elargissement de l'espace ligamentaire dans la zone inter-radiculaire.	-Inflammation irréversible -En voie de nécrose	Pulpectomie Ou Extraction suivant le stade physiologique
Permanentes	-Carie active occlusale ou proximale -Signes cliniques d'une pathologie infectieuse due à la nécrose	-Carie au contact de la pulpe -Destruction osseuse plus ou moins sévère -Résorption radiculaire	-Nécrose	Extraction avec antibiothérapie

Tableau 1 : récapitulatif des thérapeutiques envisagées sur la dent temporaire en fonction du type de douleur

Bibliographie

1. *Simon S, Ifi-Naulin C: conservation de la vitalité pulpaire et traitement de la dent immature. Réalités cliniques. 2012 ; 23 (4) : 289-97*
2. *Bjørndal l: indirect pulp therapy and stepwise excavation. Ped dent. 2008; 30 (3): 225-9*
3. *Weerheijm Kl & al. Judgement criteria for molar-incisor-hypomineralisation (mih) in epidemiologic studies: summary of the european meeting on mih held in athens, 2003. Eur archs paediatr dent 2003b ; 3 : 110-113*
4. *Alaluusua S. Aetiology of molar-incisor-hypomieralisation: a systematic review. Eur arch paediatr dent. 2010; 11: 53-8*
5. *Naulin Ifi C. Traumatologie clinique. De la théorie à la pratique. Espace id. Presse edition multimedia. 2016*
6. *Malmgren & al. International association of dental traumatology guidelines for the management of traumatic dental injuries: 3. Injuries in the primary dentition. 2012; 28: 174-182*
7. *Diangeli Aj HYPERLINK "http://dx.doi.org/10.1111/j.1600-9657.2011.01103.x"&HYPERLINK "http://dx.doi.org/10.1111/j.1600-9657.2011.01103.x" al. HYPERLINK "http://dx.doi.org/10.1111/j.1600-9657.2011.01103.x "International association of dental traumatology guidelines for the management of traumatic dental injuries: 1. Fractures and luxations of permanent teeth. Dent traumatol. 2012; 28 : 2-12*
8. *Andersson l & al. International association of dental traumatology guidelines for the management of traumatic dental injuries: 2. Avulsion of permanent teeth. Dent traumatol. 2012; 28 : 88-96*

Mickael ABOULKER, Dov DERMAN

L'urgence en implantologie

Mickael ABOULKER, Dov DERMAN
Paris

Les urgences bucco-dentaires représentent une part très importante des consultations des odontologistes. L'urgence « implantaire » est plus rare mais elle devient plus fréquente avec le développement de l'implantologie et le praticien est très souvent désarmé devant une telle situation.

Depuis Bränemark, l'implantologie n'a cessé de se développer et de se démocratiser. Si l'implantologie fait aujourd'hui partie intégrante de notre arsenal thérapeutique, elle est pratiquée par de nombreux odontologistes plus ou moins expérimentés. Néanmoins il est impossible de répertorier le nombre de systèmes implantaires en France et dans le monde.

La prise en charge des urgences en implantologie pose ainsi de nombreux problèmes.

L'urgence est liée à un motif de consultation dont la douleur est l'étiologie majeure et dont le praticien devra déterminer la meilleure conduite à tenir pour soulager le patient.

Nous allons voir tout d'abord le rôle du praticien dans la prise en charge de l'urgence « implantaire » et les aspects médico-légaux de sa prise en charge. Puis nous étudierons les différents paramètres cliniques et radiographiques spécifiques aux différents diagnostics selon le « timing » de l'urgence tout en donnant quelques clefs pour répondre aux cas cliniques les plus simples. Pour finir, nous détaillerons la prise en charge d'un cas clinique personnel comme nous pouvons tous en rencontrer dans notre activité.

Aspect médico-légal

Le chirurgien-dentiste est dans l'obligation de recevoir et de soulager une urgence douloureuse ou infectieuse (Art. L. 1110-5. de la loi du 4 mars 2002 : *« toute personne a le droit de recevoir des soins visant à soulager sa douleur »).*

Celle-ci doit être en toutes circonstances prévenue, évaluée, prise en compte et traitée. Néanmoins, le praticien consulté pour une urgence « implantaire » n'est pas obligatoirement celui qui a posé l'implant de même, le praticien qui a mis en place l'implant n'est pas toujours celui qui a réalisé la prothèse implantaire.

Par ailleurs, l'émergence de nombreux centres «low cost» en France et à l'étranger, avec l'évolution d'un tourisme dentaire florissant et la multiplicité des systèmes implantaires avec des conceptions prothétiques ne respectant pas les standards scientifiques établis rendent la tâche du praticien consulté difficile.

Le praticien engage sa responsabilité s'il exerce un geste technique lors de cette consultation en urgence. Lors d'une consultation d'urgence implantaire, même si les praticiens souscrivent tous une assurance professionnelle, ils sont devant une situation anxiogène du fait de leur responsabilité professionnelle. En effet, la complexité du système de santé et la technicité juridique de la responsabilité médicale rendent difficile la compréhension des risques professionnels des praticiens (triple responsabilité civile, pénale et disciplinaire).

A quelle réalité clinique est confronté le praticien qui reçoit une urgence implantaire ?

Si ce praticien est celui qui a réalisé la mise en place d'un ou plusieurs implants, il est tenu à une obligation de suivi et de maintenance ; il prend en charge la douleur du patient soit par exemple par un geste clinique comme la dépose de l'implant soit par une prescription antalgique et/ou une antibiothérapie devant un état infectieux.