▪ MARSEILLE ▪ STRASBOURG ▪
▪ GRENOBLE ▪ TOULOUSE ▪
▪ MONTPELLIER ▪ NICE ▪
▪ NANCY ▪ LYON ▪
▪ PARIS ▪

news

Le magazine dentaire qui nous rassemble

FRANCE
JUIN 2018
#018

LegacyP
Implant à surface hybride

DISPONIBLE DÈS MAINTENANT
www.implantdirect.fr

IMPLANT DIRECT™

www.implantdirect.fr | 00800 4030 4030

IMPLANT DIRECT™

LegacyP
Implant à surface hybride

Les implants LegacyP allient un **filetage progressif en V** plus profond avec un pas de filetage étroit constant sur l'implant. Il en résulte une plus **grande stabilité primaire**, une meilleure ostéointégration et donc une plus grande satisfaction du patient[1].

3.2mmD | 3.7mmD | 4.2mmD
4.7mmD | 5.2mmD | 5.7mmD

6mmL | 8mmL | 10mmL
11.5mmL | 13mmL | 16mmL

Profil arrondi

Insertion plus facile dans l'empreinte pour des résultats plus précis

Surface usinée

Réduit les risques d'inflammation de la muqueuse

Filetage progressif en V

Stabilité primaire renforcée

Disponibilité

Compatible avec Zimmer Biomet Dental et BioHorizons

EUROPERIO WORKSHOP
Peri-implantitis: could a change in the implant surface be part of the solution?

Dr. Philippe Khayat DCD, MSD
Mercredi, 20 juin, 15h15 à 16h15
En savoir plus : europerio.implantdirect-eu.com

1 http://www.ncbi.nlm.nih.gov/pmc/articles/PMC4279055

▪ MARSEILLE ▪ STRASBOURG ▪
▪ GRENOBLE ▪ TOULOUSE ▪
▪ MONTPELLIER ▪ NICE ▪
▪ NANCY ▪ LYON ▪
▪ PARIS ▪

AO news

Le magazine dentaire qui nous rassemble

FRANCE
JUIN 2018
#018

AO PARIS VOUS DONNE RENDEZ-VOUS

JEUDI 14 JUIN

POUR UNE PRISE EN CHARGE PLURIDISCIPLINAIRE AVEC ALBERT PINTO ET ADRIEN MARINETTI

MERCREDI 5 SEPTEMBRE

APRÈS-MIDI SUR LE NUMÉRIQUE AVEC JEAN-FRANÇOIS CHOURAQUI, STÉPHANE CAZIER ET OLIVIER ETIENNE

ALPHA OMEGA NEWS

Le mag dentaire qui nous rassemble

Directeur de la publication :
Jacques Bessade - dr.j@bessade.fr

Directeur de la rédaction :
André Sebbag - ellemcom2@gmail.com

Rédacteurs en chefs adjoints
Michèle Albou
Sydney Boublil
Joel Itic
Claude Bernard Wierzba

La rédac
Michel Ache, David Bensoussan, Jacques Bessade, Marc Danan, Xavier Bensaid, Bernard Picard, Thierry Roos, Eric Serfaty

Chargés de rubriques
André Amiach, Alain Amzalag, Cyril Licha et Patrick Chelala, Nathalie Cot, Claude Fain, Marie Christine Laurent, Philippe Pirnay

Correspondants locaux
Grenoble : Richard Grigri
Lyon : Marie Hélène Azoulay
Marseille : Jean Luc Guetta
Montpellier : Gilles Zitoun
Nancy : Eric Fiszon
Nice : Franck Hagege
Paris : André Sebbag
Strasbourg : Thierry Roos
Toulouse : Michel Knafo
AO international :
www.alpha-omega.org
www.aonews-lemag.fr

Membres honoraires : René Arav, Maurice Huneman, Daniel Rozencweig

Société éditrice et régie exclusive de la publicité : Ellem'com

Pour contacter le journal :
01 47 39 59 54
Directrice de la publicité et chargée de rédaction
Mylène Popiolek Sebbag
ellemcom1@gmail.com

Mise en page par
1,2,3 ! Simone
www.123simone.com
Impression par
Imprimerie Planchenault
Cet imprimé est certifié PEFC™ 10-31-1240.

Ont contribué à ce numéro

- NATHALIE ATTALI
- MARIE-HÉLÈNE AZOULAY
- DAVID BENSOUSSAN
- PATRICK CHELALA
- STEFANO DEPONTE
- DAVID DILOUYA
- RICHARD GRIGRI
- JEAN-LUC GUETTA
- JOËL ITIC
- MARIE JUNES
- CYRIL LICHA
- REDA MANSOURI
- PATRICK MISSIKA
- SUZANNE PUNGS
- JEAN-MICHEL STROUMZA
- CLAUDE BERNARD WIERZBA

Vous avez une question, un commentaire ? Envoyez vos remarques à dr.j@bessade.fr ou écrivez nous directement sur le site aonews ! www.aonews-lemag.fr

ÉDITO

En 1968, ce mois de mai là, il flottait dans l'air comme un vent de folie, mêlé de joie et d'impertinence : on appela cela au début la contestation. Le transistor était roi. Les murs prenaient la parole et la rue bruissait de mille feux en ce printemps ensoleillé, puis assez rapidement les mandarins se déchaussaient et perdaient de leurs superbes pendant que les politiques hésitaient, tergiversaient ou se débinaient. La France était ivre. Des millions de grévistes défilaient et défiaient un pouvoir chancelant. La France des Trente Glorieuses s'ennuyait disait Pierre Vianson Ponté.

Et d'une urticaire contestataire, nous frôlions la chienlit avant de plonger dans un éventuel chaos. RÉVOLTE-RÉVOLUTION : les exégètes qui prirent la parole ont depuis statué.

En 68 dans nos propres amphis nos futurs diplômés ne restaient pas passifs. Le glas des établissements privés avait sonné. Nous entrions dans la modernité des facultés dentaires.

Depuis, 18 facultés françaises signent des viatiques à près de 1250 praticiens. Un virage définitif amorce une dentisterie médicale et éthique. En France, comme ailleurs, la médecine dentaire aura connu des évolutions, des mutations voire des « révolutions ». La première fut sans aucun doute l'avènement de la parodontologie. Enseignants et séminaires étaient dédiés à cette parodonto-conscience des praticiens, qui hélas jamais ne trouva son écho auprès des instances sanitaires. L'endodontie ne fut pas en reste. Les biomatériaux et la révolution chimique du collage nous offraient un nouveau panel thérapeutique. La troisième déferlante nous arriva de Suède quand P.I.P. Branemark développa l'ostéointégration des implants titane. Sans conteste dans notre métier nous pouvons affirmer que la « Révolution est permanente ». Si nos savoirs ont certes progressé, nos conventions font toujours du surplace pour culminer à l'obsolescence. Tant d'efforts sans espérances. A l'heure où le smartphone remplace le transistor nous avons tous conscience que l'humanité aborde une page blanche de son histoire. Après l'imprimerie, la révolution des Lumières, la révolution industrielle et le capitalisme, voilà le numérique !!! La santé des Français et notre modèle social si convoité à l'étranger, va bientôt voler en éclat. La médecine libérale va se noyer sous un courant nouveau qui veut « marchandiser » notre santé. En regroupant des compétences et des complémentarités sous un même toit, on met le patient au cœur du dispositif d'excellence. Ce modèle libéral pourrait servir d'exemple. Mais non. En regroupant des salariés corvéables à qui l'on impose des objectifs de rendements mensuels et limités dans leurs choix thérapeutiques… on va confondre éthique et rentabilité !!!!

À ce jour des choix cruciaux vont nous être proposés au cours de ce mois de juin 2018. Le zéro à charge revient au galop. Le temps d'une prochaine élection Européenne va rythmer ce choix pendant ces ultimes négociations. Allons-nous rester passifs ou bien allons-nous nous mobiliser sur tous les réseaux pour cet ultime choix !!!

Malgré ces nouvelles, la volonté de dépassement ne se dément pas. Nous vous proposons de nouveaux champs de soins avec ce numéro Lasers, mode d'emploi. Nous faisons le pari que ce nouvel outil étayé par des études cliniques offrira une panoplie plus large dans nos traitements. Nos colonnes se feront l'écho du Diplôme Universitaire Clinique de Chirurgie Dentaire Laser Assistée (Paris 7) au fil des parutions pour le bonheur du plus grand nombre. Un grand remerciement à l'équipe des enseignants, David Dilouya et Jean Michel Stroumza pour leur volontarisme.

André Sebbag

Serge entouré de ses inséparables amis, André et Sydney

Notre frère, notre ami Serge Cattan nous a brusquement quittés en avril dernier. Membre actif d'Alpha Omega Paris depuis quarante années, il offrait à notre chapitre son entrain, sa disponibilité, sa générosité et sa discrétion. Il était comme le jumeau de notre ancien préside Sydney Boublil. Il était toujours dans la conciliation et la bienveillance en participant à toutes nos philanthropiques. Son ultime voyage ne nous fera pas oublier qu'il sera toujours présent et vivant parmi nous. À sa famille et Claudine, son épouse nous adressons nos très sincères condoléances.

A. S.

Pour joindre nos partenaires

Airel ..... page 34
Tél. 01 48 82 22 22 – www.airel.com – office@airel.com

Bien air ..... dossier spécial
Tél. 01 41 83 60 70 – www.bienair.com

Biotech Dental ..... page 16
Tél. 04 90 44 60 60 – www.biotech-dental.com

Dentsply Sirona ..... page 20
www.corporate.dentsplysirona.com

Diffusion Laser ..... page 15
Tél. 06 11 41 70 10 – contact@nf-diffusion.com

Durr Dental ..... page 45
Tél. 01 55 69 11 50 – info@durr.fr

EMS ..... page 36
ems-dental.com

Eurotec ..... page 24
Tél. 01 48 13 37 38 – www.eurotec-dental.fr

GC France ..... 3e de couverture
Tél. 01 49 80 37 91 – www.gcinitial.gceurope.com

Henry Schein France ..... page 28
Tél. 02 47 68 90 00 – www.henryschein.fr

Implants direct ..... duo couverture/2e de couv
www.implantdirect.fr

Julie Software ..... 4e de couv
Tél. 01 60 93 73 70 – www.julie.fr

Kaelux ..... page 19
info@kaelux.com

Kuraray ..... page 42
Tél. 01 56 45 12 51 – dental-fr@kuraray.eu

Labocast ..... face éditorial
N° Azur 0811 115 000 – labocast@labocast.fr

LMP Paris ..... page 25
Tél. 01 39 86 31 19 – laboratoire@lmp-paris.fr

Lobbel Lokki ..... page 9
Tél. 04 74 31 61 00 – laurent.cupiti@lobel-medical.fr

Lyra ..... page 43
Tél. 01 56 03 11 80 – www.iphysio.dental

MSD ..... page 40
Île de France 3D : 01 30 67 61 60 – GSM Dentaire : 01 30 67 61 50
Rhône Alpes : 04 78 78 98 98 – Nord Champagne : 03 20 07 44 44

Owandy ..... page 27
Tél. 01 64 11 18 18 – info@owandy.com

Pierre Fabre Oral Care ..... page 30
Tél. 05 63 51 68 00

Philips ..... page 35
Tél. 0 800 710 580 – www.dentiste.philips.fr

Sunstar ..... page 31
Tél. 01 41 06 64 64 – contact@fr.sunstar.com

TBR ..... page 39
Tél. 05 62 16 71 00 – www.dental.tbr-implants.com

Voco Les Dentalistes ..... page 44
Tél. 06 07 14 39 01 – www.voco.com

W & H ..... page 46
Tél. 03 88 77 36 00 – commercial.fr@wh.com

FRANCE
JUIN 2018
#018

Lasers, mode d'emploi

Avec l'équipe du D.U. de chirurgie laser de Garancière

Scientifique

Lasers, mode d'emploi 7

Endo news NOUVELLE RUBRIQUE 26

AONow

René Serfaty enchante les lyonnais 29
Le numérique au cabinet dentaire à Grenoble 30
Kitsour de thèses marseillaises 31
Magnifique soirée à Paris avec Maxime Drossart 32

Les nouveautés de nos industriels 33

Henry Schein lance Ceralog
Retour de Gum® PerioBalance®
Les solutions implantaires Neodent®
La collection Art Line de Vita
Denstply Sirona acquiert OraMetrix

Le Mag

Entendu pour vous 34
Lu pour vous 36
Le pivot et la dent dure 37
Le monde tel qu'il est 37
Homo archeologus, Quand le High tech rejoint l'archéologie 38
Selfie AO avec C. Attia, M. Maruani, A. L. Ejeil 41
Le billet étudiant Paris V 41
Les brèves de Claude 41
Art… absolument, Musée de l'Orangerie 42
On the web 44

www.aonews-lemag.fr Ellemcom Aonews

SOMMAIRE SCIENTIFIQUE

6

8 **Laser, mode d'emploi**

10 **Les lasers Erbium et Nd-YAP en omnipratique quotidienne**

13 **Le laser erbium en endodontie**

16 **Les effets des différentes longueurs d'onde laser sur la cicatrisation et la régénération osseuses**

21 **Laser associé aux techniques conventionnelles dans un cas complexe**

Stefano Deponte

Laurea in Odontoiatria e Protesi Dentaria, Trieste
Master II livello in Ortognatodonzia, Roma
Master II livello in Chirurgia Implanto Protesica dei Mascellari, Firenze
Certificat de Compétence Clinique en Chirurgie Dentaire Lasers Assistée, Paris 7
Diplôme d'Université Européen en Chirurgie Dentaire Laser Assistée, Paris 7

David Vincent Dilouya

D.E.A de Biologie et Biomatériaux du Milieu Buccal et Osseux, Paris 5, Paris 7
D.U. de Chirurgie et Prothèse Implantologique, Paris 5
D.U. de Chirurgie Reconstructrice Préimplantaire, Paris 11
Expert Près de la Cour D'Appel de Paris
Président de la Société Française de Dentisterie Laser
Coordinateur du D.U. clinique de chirurgie dentaire Lasers Assistée, Paris 7

Reda Mansouri

D.U. en endodontie-dentisterie restauratrice, Casablanca,
D.U. en chirurgie dentaire lasers assistée, Paris 7
Certificat de compétence clinique en chirurgie dentaire lasers assistée, Paris 7
C.E.S d'odontologie conservatrice et endodontie, Bordeaux
C.E.S de prothèse dentaire, Paris 7
Attestation universitaire d'implantologie chirurgicale et prothétique, Paris 7
C.E.S. en technologie des matériaux employés en art dentaire, Toulouse

Patrick Missika

Maître de Conférences à la Faculté de Chirurgie Dentaire, Paris 7
Praticien Hospitalier des Hôpitaux de Paris
Directeur du D.U. d'Implantologie
Directeur du D.U d'expertise en médecine dentaire
Directeur du D.U. en chirurgie dentaire laser assistée
Professeur Associé Tufts University, Boston USA
Expert près la Cour d'Appel de Paris
Expert National agréé par la Cour de Cassation
Président de la Compagnie Nationale des Experts Judiciaires en Odonto-Stomatologie

Suzanne Pungs

D.U. Européen en Chirurgie Dentaire Laser Assistée, Paris 7
Doctorat en Chirurgie Buccale, Université d'Heidelberg, Allemagne

Jean-Michel Stroumza

C.E.S Diététique et Nutrition Humaine
C.E.S Prothèse Fixée
D.U. de Chirurgie Reconstructrice Pré implantaire
D.U. Laser
D.U. d'implantologie Chirurgie et Prothèse, Paris 7
Diplôme d'Hypnose Médicale (AFEHM)
Ex-assistant hospitalo Universitaire
Attaché de Consultation service implantologie
Coordinateur du D.U. clinique de chirurgie dentaire Lasers Assistée, Paris 7

Lasers, mode d'emploi

Avec l'équipe du D.U. de chirurgie laser de Garancière, Paris 7

Patrick Missika

Il y a une vingtaine d'années, j'ai été contacté par **Gérard Rey** parce qu'il souhaitait me parler d'une nouvelle technologie, le laser. Il l'utilisait dans certaines pathologies bucco dentaires dont la péri-implantite.
Très intéressé par les résultats cliniques que Gérard me montrait j'ai traité en septembre 2001, en collaboration étroite avec **Jean-Michel Stroumza**, notre premier patient Monsieur V.D.H. qui présentait une péri-implantite sévère autour d'un implant micro vent, implant recouvert d'hydroxyapatite, qui avait été mis en place une dizaine d'années auparavant. Nous avons traité ce patient par un lambeau d'accès, un curetage puis une irrigation à l'eau oxygénée, utilisation du laser Nd Yap de Lokki puis rinçage à la chlorhexidine selon le protocole de Gérard Rey. Nous n'avons mis en place ni matériau de substitution osseux ni membrane afin d'évaluer cliniquement la seule action du traitement.
Ce patient très impliqué dans son traitement a mis en place une hygiène buccale très rigoureuse et est venu consulter régulièrement chaque année pour les contrôles cliniques et radiographiques depuis 16 ans. Le résultat est plus que satisfaisant **(Fig. 1 à 3)**.

Cela a été le début d'une grande aventure. Nous avons mis en place à la Faculté de Garancière, sous la direction de Gérard Rey et de **Gian Luiggi Caccianiga** de l'Université de Mila Biccoca et moi-même un Certificat de Compétence Clinique (C.C.C.) en thérapeutiques lasers assistées.

Ce certificat a été complété par un Diplôme Européen de thérapeutiques lasers assistées dirigé dans un premier temps par la même équipe, et ensuite le diplôme a été relocalisé à l'Institut Européen de Formation continue de Garancière (I.E.F.C.G.) par le Doyen **Robert Garcia** et moi, et coordonné par **David Dilouya** et Jean-Michel Stroumza. Ce Diplôme essentiellement clinique permet aux praticiens de se former en complément du C.C.C en traitant eux-mêmes des patients à l'Institut sous le contrôle des Enseignants.
C'est le travail des Praticiens de ce Diplôme à partir de leurs mémoires, que vous allez découvrir dans ce numéro spécial d'Alpha Oméga News.
Nous tenons, avec Robert Garcia, à remercier toute l'équipe du C.C.C. et du DU pour le remarquable travail accompli, et l'équipe d'Alpha Oméga News pour nous avoir ouvert leurs colonnes.

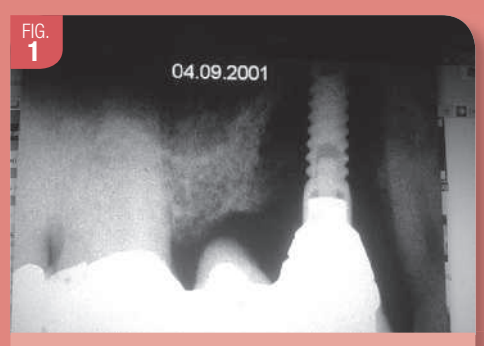

Péri-implantite sévère sur implant micro vent 14

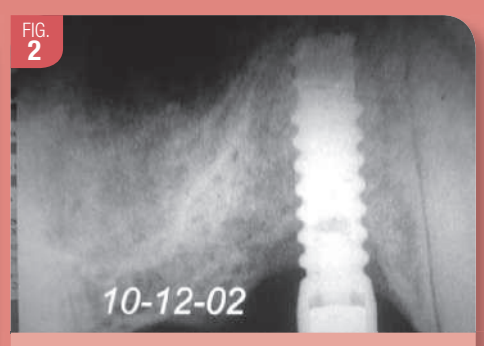

Cicatrisation 1 an post op

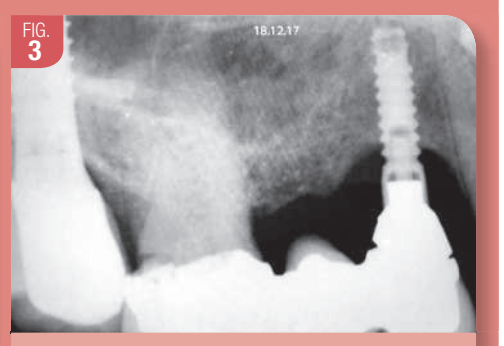

Cicatrisation 17 ans post op

Jean-Michel Stroumza

Implantologie et laser en odontologie : quels points communs ?

Ces thérapeutiques, aujourd'hui utilisées et reconnues en dentisterie, ont suscité nombre d'interrogations et de doutes au début de leur utilisation il y a quelques décennies.
Les premiers implantologistes pouvaient être considérés comme des apprentis sorciers dangereux il y a 40 ans, et le laser n'était utilisé que par un petit nombre d'initiés à la même époque. Actuellement, des universitaires remettent encore en cause son utilité.
L'homme a souvent tendance à critiquer ce qu'il ne connaît pas ou qu'il n'a pas expérimenté lui-même. Est-ce de la peur, de l'incompétence ou un manque de curiosité ?
Il n'y a pas aujourd'hui de congrès sans implantologie ; et la thérapie laser prend son envol devant les résultats incontestables obtenus sur les patients traités.
Bien sûr ces différentes thérapies nécessitent une formation théorique et pratique afin d'optimiser les résultats.

Le champ d'action du laser est extrêmement vaste. Il peut générer un saignement ou au contraire réaliser une coagulation. Il peut détruire les tissus mais aussi les reconstruire par bio stimulation. Il peut brûler mais aussi avoir des vertus anti-inflammatoires. Il peut supprimer le contenu d'une poche parodontale et voir rapidement cette vacuité se régénérer totalement. On constate une accélération des réparations biologiques et une rapide régénération des tissus par rapport aux techniques conventionnelles. Cela s'associe à un confort immédiat du patient lui permettant de reprendre dès le lendemain de l'intervention ses manœuvres d'hygiène bucco-dentaires.

Seule la connaissance scientifique de ce concentré de lumière monochromatique cohérente évitera les actions iatrogènes et permettra de faire évoluer cette thérapeutique pour le bien-être et le confort de tous nos patients.

Situation initiale. Mobilité des incisives maxillaires

Situation après traitement parodontal laser assisté et contention par prothèse scellée

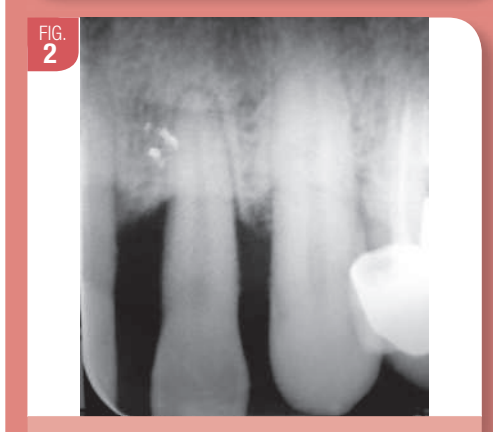

Poches parodontales et perte osseuse verticale

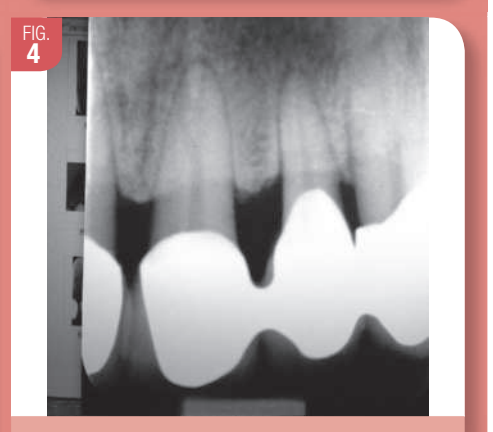

Radio de contrôle de la réparation tissulaire

David Dilouya, coordinateur

Nous sommes fiers de vous présenter ce numéro spécial laser réalisé par l'équipe du Diplôme d'Université Clinique en Chirurgie Dentaire Laser Assistée de Paris Diderot Garancière. Ce cursus permet enfin aux praticiens de se former cliniquement aux thérapeutiques lasers dans un cadre universitaire. En effet, nous accueillons chaque année nos étudiants pour cinq sessions cliniques de deux jours, durant lesquels ils vont utiliser les thérapeutiques lasers pour les nombreux champs d'application en chirurgie dentaire que nous enseignons.
Pour cela nous disposons d'une plateforme technique exceptionnelle offrant la possibilité d'utiliser toutes les longueurs d'ondes disponibles au sein de l'Institut Européen de Formation Continue de Garancière.

Pendant l'année nos étudiants vont iconographier tous leurs cas et viendront nous présenter un mémoire correspondant aux cas cliniques les plus intéressants, ou bien ils illustreront un thème qui leur aura été attribué. C'est ainsi que leurs travaux feront l'objet de parutions dans Alpha Oméga News. De plus, la dernière session de juillet fera l'objet d'un séminaire sur les thérapeutiques lasers où nous invitons des conférenciers internationaux. D'autre part, un compte-rendu concernant toutes les innovations lasers sera rédigé à chaque session à paraître dans une future rubrique d'Aonews, *En direct du DU Laser.*
En vous souhaitant une bonne lecture qui, je l'espère, alimentera des échanges fructueux.

Laser, mode d'emploi

David Vincent Dilouya
Paris

Il est souvent difficile pour la grande majorité de nos confrères de différencier les lasers entre eux. Le but de cet article volontairement simplifié est donc d'offrir au praticien néophyte en la matière, une première approche concernant ce type de traitement et leurs indications. Il permettra aussi d'introduire les articles écrits par nos étudiants de la promotion 2016 2017 du Diplôme universitaire clinique de chirurgie dentaire laser assistée à Paris Diderot Garancière.

Il n'y a pas un Laser, mais des Lasers

Tout d'abord, il faut définir ce que veut dire le mot « laser ». Le laser veut dire « Light Amplification by Stimulated Emission of Radiation » : amplification de lumière par émission stimulée de rayonnements. Il ne décrit pas une technique mais un « principe physique » qui est l'application du principe d'émission stimulée qui a été énoncée par Einstein en 1917 et qui lui a valu un prix Nobel.

Un rayon laser a plusieurs caractéristiques spécifiques. Contrairement à la lumière émise par une ampoule qui est diffuse et qui comprend un mélange de longueurs d'ondes, un rayon laser a les propriétés suivantes :

- Monochromatique (une seule longueur d'onde)
- Unidirectionnel (la lumière se déplace en ligne droite)
- Cohérent
- Une spécificité par rapport à un tissu cible
- Une puissance développée importante

Une action spécifique sur un tissu cible

Pour nous, chirurgiens-dentistes, ce qui va conditionner le choix de la longueur d'onde laser utilisée est cette action spécifique qui est liée à son spectre d'absorption. En effet, un rayon laser peut être, absorbé, diffusé, transmis ou réfléchi. Il n'y a donc pas « un laser » mais « une infinité de lasers » puisqu'il existe une infinité de longueurs d'ondes.

La difficulté sera de choisir la longueur d'onde la plus adaptée au traitement des tissus que nous désirons traiter. En chirurgie dentaire, nous traitons essentiellement les tissus mous riches en eau et les tissus durs riches en hydroxyapatite (dent, os). Ce n'est donc pas un hasard si les différentes longueurs d'ondes lasers qui ont été proposées vont correspondre à cette demande.

Nous allons présenter et commenter les différents lasers en prenant l'ordre chronologique dans lequel ils sont apparus.

Le laser Héliumnéon : 633 nanomètres, visible

C'est un des premiers lasers qui a été proposé aux praticiens dans les années 80, auquel on attribuait un effet anti-inflammatoire. Ce laser pouvait être mis en place sur les units dentaires et beaucoup de praticiens se sont équipés à l'époque. Celui-ci, peu pénétrant dans les tissus et très faiblement absorbé a en réalité peu d'effets biologiques et a plutôt contribué à une sorte de déception par rapport aux technologies lasers. C'est ce laser, aussi proposé et vendu dans la grande distribution, qui est utilisé souvent par les conférenciers en tant que laser pointeur. Il sert très souvent de mire de visée laser puisque sa longueur d'ondes de 633 nanomètres émet dans le visible et de couleur rouge ainsi en étant couplé à bon nombre des lasers médicaux qui eux sont invisibles.

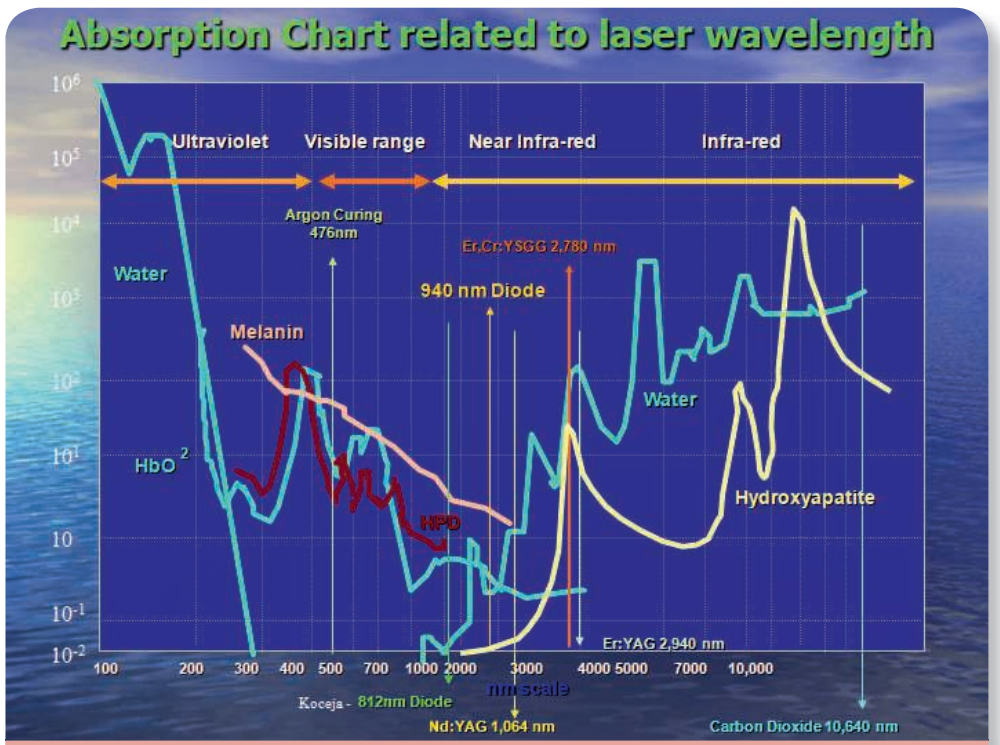

Spectre d'absorption des différents lasers

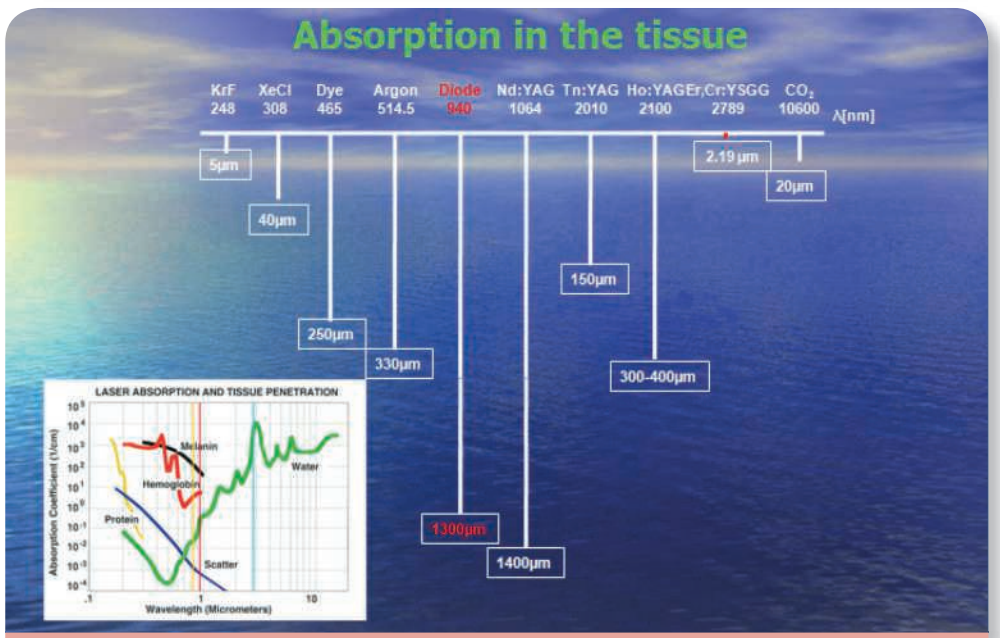

Pénétration des différents lasers sur tissus mous

Laser CO2 photo ablatif peu pénétrant (absorbé), invisible, 10 600 nm

Le laser CO2 se place dans l'infrarouge plus lointain ; il est donc classé dans les lasers peu pénétrants, absorbés, permettant une photo ablation des tissus mous. C'est l'un des premiers lasers proposé en chirurgie dentaire. Il était déjà utilisé par les chirurgiens ORL, les chirurgiens gynécologues, et les dermatologues depuis les années 1980. Ce laser va être fortement absorbé par les tissus riches en eau et ne va pas pénétrer de plus 20 microns dans ces tissus. Il appartient à la classe des lasers absorbés et présente donc une faible pénétration dans les tissus, et il est fortement bactéricide grâce à son effet thermique.

Avantages et indications

- Il permet de réaliser une section précise et rapide des tissus mous avec une hémostase immédiate, une meilleure rapidité, visibilité et accessibilité qu'avec une lame de bistouri.
- Il permet de réaliser des plasties gingivales totalement exsangues et de sculpter les tissus mous en fonction du contexte clinique.
- Pour ces indications aucune incision ni suture ne seront nécessaires, le temps de l'intervention sera diminué de manière importante ainsi que les suites postopératoires.

Inconvénients

- Il ne peut être conduit à l'heure actuelle par une fibre optique sauf à un coût très important.
- Il ne présente pas ou peu d'intérêt pour le traitement des tissus durs.

Le coût d'un laser CO2 est d'environ 15 000 €.

Laser Erbiumyag photoablatif peu pénétrant (absorbé), invisible, 2 940 nm

Si l'on consulte le spectre d'absorption du Laser Erbiumyag, on constate que celui-ci est fortement absorbé dans les tissus riches en eau et en hydroxyapatite. Il appartient à la classe des lasers absorbés, il va être efficace sur les tissus durs. Il va être capable de couper l'os, la dent, grâce à un effet thermomécanique sous spray, mais à une vitesse moins rapide qu'une turbine ! Son spectre d'absorption va lui conférer une action sur les tissus riches en eau où il pourra, comme avec le CO2, couper les tissus mous, avec une profondeur de pénétration de 2 microns.

Avantages et indications

- Une propriété intéressante du laser Erbiumyag est que celui-ci peut être véhiculé par une fibre optique. En règle générale les fabricants fournissent des fibres optiques de 200 microns pour l'endodontie et de 300 à 600 microns pour les traitements parodontaux ou pour la chirurgie.
- Le laser Erbiumyag a une onde de choc importante ce qui va permettre de les utiliser avec succès en endodontie lui permettant de déloger les débris organiques des canaux accessoires.
- Le rayon est bactéricide.
- Ces propriétés en font un laser de choix en endodontie et en chirurgie endodontique.
- Ce laser peut être utilisé pour traiter les poches parodontales ainsi que les péri implantites (avec un protocole avec ou sans lambeau).

Inconvénients

- La coupe de l'Erbiumyag sur les tissus mous est comparable à celle de la lame froide en moins précis et apporte peu de confort en termes de visibilité et d'hémostase.

Il est d'un coût important puisque les fabricants les proposent entre 40 000 et 80 000 €.

Le Laser NdYag : pénétrant invisible, 1 064 nm

Ce rayon invisible émet dans l'infrarouge. Il est beaucoup moins absorbé dans les tissus durs et dans les tissus mous. Il appartient à la classe des lasers dits pénétrants. L'effet du rayonnement arrive bien au-delà du point d'application du tissu.

Avantages

- Cette classe de lasers pénétrants offre un intérêt et une spécificité indéniable et importante par rapport aux absorbés parce que son pouvoir de pénétration, s'il est bien contrôlé, va lui conférer des propriétés biologiques et de biostimulation des tissus en termes de régénération.
- Cette longueur d'onde génère, comme l'Erbiumyag, une onde de choc importante, ce qui va permettre de les utiliser avec succès en endodontie lui permettant de déloger les débris organiques des canaux accessoires.
- La longueur d'onde est bactéricide.
- Il peut être conduit par une fibre optique.

Indications

- Traitement des poches parodontales profondes sans lambeau
- Traitement des péri implantites sans lambeau
- Traitement endodontique.
- Traitement des douleurs articulaires et musculaires dans le cadre des dysfonctions temporomandibulaire

Inconvénients

Ce laser est donc beaucoup plus difficile à utiliser par des praticiens inexpérimentés contrairement aux deux précédents ! De par leur très forte absorption dans les tissus riches en eau, vont voir leur effet s'arrêter à une profondeur d'environ 20 microns pour le CO2 et 2 microns pour l'Erb Yag. Les risques de dégâts tissulaires sont limités. Au contraire, un laser NdYag mal utilisé ou mal paramétré risque de provoquer des dégâts en profondeur liés à la forte pénétration de ce laser sur le tissu. Il demande donc une excellente connaissance des paramètres à utiliser.

Le coût moyen est d'environ 30 000 €.

Laser NdYap : pénétrant invisible, 1340 nm

Avantages

- Son absorption est plus importante dans les tissus mous que le Nd Yag. La pénétration de son rayonnement étant inférieure à 1 mm. Ce laser a été cependant beaucoup plus utilisé que le Nd Yag car proposé par le fabricant avec un paramétrage très simplifié et préprogrammé évitant davantage les sources d'erreur de paramétrage.
- Il peut être conduit par une fibre optique.

David Vincent Dilouya

Effet de l'erbiumyag sur les tissus durs

Plastie pré-prothétique des tissus mous

Frénéctomie au laser CO2

- Cette longueur d'onde génère une onde de choc importante, ce qui va permettre de les utiliser avec succès en endodontie lui permettant de déloger les débris organiques des canaux accessoires.
- Cette longueur d'onde est bactéricide

Indications

- Le traitement des poches parodontales profondes sans lambeau
- Traitement des péri implantites sans lambeau
- Traitement endodontique.
- Traitement des douleurs articulaires et musculaires dans le cadre des dysfonctions temporomandibulaire

Inconvénients

- Ses effets sont assez proches de celui du ndYag avec les mêmes indications, et les mêmes inconvénients.

Le coût moyen est d'environ 30 000 €.

Lasers Diodes ou à semi-conducteurs : pénétrant visible

Ces lasers émettent dans le proche infrarouge **entre 440 et 1 000 manomètres** ; peu absorbés par les tissus mous et sont classés parmi les lasers dits « pénétrants ».

Avantages

- Il peut être conduit par une fibre optique.
- Ils pourront néanmoins être utilisés pour leur effet bactéricide et bio stimulante.
- Les dernières générations d'appareils proposent plusieurs longueurs d'onde utilisable sur la même machine.
- Coût réduit par rapport aux autres longueurs d'onde et son faible encombrement.

Indications

- Traitement des poches parodontales profondes sans lambeau
- Traitement des péri implantites sans lambeau
- Traitement des douleurs articulaires et musculaires dans le cadre des dysfonctions temporomandibulaire

Inconvénients

- Ils sont moins intéressants en endodontie que le NdYap ou le NdYag, car ils n'ont pas d'onde de choc.
- Comme le Nd Yag Et Nd Yag, leur forte pénétration pourra occasionner des dégâts tissulaires s'ils sont mal paramétrés.

Coût moyen : de l'ordre de 4 000 à 10 000 €.

Conclusion

À la lumière de toutes ces données nous pouvons dire que les lasers en fonction de leurs longueurs d'onde seront plus performants que les techniques conventionnelles dans les conditions suivantes.

Le laser CO2 sera plutôt réservé aux praticiens spécialisés en chirurgie buccale pour les indications :

- Frenectomie
- Approfondissement de vestibule
- Plastie muqueuses préprothétique ou à visée esthétique
- Désinfection et hémostase des alvéoles après extraction améliorant le pronostic implantaire en cas d'extraction implantation
- Gestion des échecs implantaire dans les cas de remplacement immédiat d'implant
- Biopsie exérèse
- Traitement des lésions précancéreuses keratosiques

Le laser erbium Yag pourra aussi être utilisé par les praticiens spécialisés en dentisterie restauratrice, en endodontie, ainsi qu'en pédodontie pour les indications :

- Traitement carieux mini invasif
- Scellement des puits et fissures
- Ameloplastie préventive
- Traitement endodontique
- Chirurgie endodontique

Le laser Erbium Yag bien pourra aussi être utilisé par les praticiens implantologistes et parodontistes concernant les indications :

- Traitement des peri implantites et des parodontites couplés avec un laser pénétrant
- Expansion de crête

Les lasers NdYag et le NdYap lasers pourront être utilisés par les praticiens parodontistes et implantologistes pour les indications :

- Traitement des péri-implantites
- Traitement parodontal

Les lasers NdYag et le NdYap lasers pourront être utilisés par les endodontistes mettant à profit son onde de choc et son action bactéricide et pénétrante.

Les lasers NdYag et le NdYap lasers pourront être utilisés par les praticiens occlusodontistes pour le Traitement des douleurs articulaires.

Le laser Diode pourra être utilisé par les praticiens parodontistes et implantologistes pour les indications :

- Traitement des péri-implantites
- Traitement parodontale
- le laser Diode pourra être utilisé par les praticiens occlusodontistes pour le
- Traitement des douleurs articulaires

Il vous reste donc à présent à faire votre choix en fonction de votre activité et de votre budget, et de vous former (si ce n'est déjà fait) concernant le paramétrage et les protocoles opératoires concernant votre laser ce qui fera l'objet d'un prochain article.

Bibliographie

1. *Odontostomatologie et laser, Dilouya D.V, Kamami Y.V. Le laser en pratique médicale. Chap. 10 : 132-139, Paris : Abrégés Masson. 1997*
2. *Indications différentielles du laser Erbium-yag et du laser CO2 en odonto-stomatologie : perspectives d'avenir en implantologie immédiate, Dilouya D.V, Alpha Omega News – Juin 2000, n°54*

Toute la bibliographie est à retrouver sur **www.aonews-lemag.fr**

Les lasers Erbium et Nd-YAP en omnipratique quotidienne

Reda Mansouri
Rabat (Maroc)

Introduction

Le développement, au cours du début des années 90, des lasers de type Erbium d'une part et du laser Nd-YAP d'autre part, s'est révélé d'un grand intérêt sur les tissus durs dentaires et sur les tissus mous de la cavité buccale où ils ont apporté la preuve de leur grande efficacité. De par la différence de leur longueur d'onde, ces deux types de laser diffèrent dans leurs interactions avec les tissus cibles (3) **(Fig. 1)**.

FIG. 1

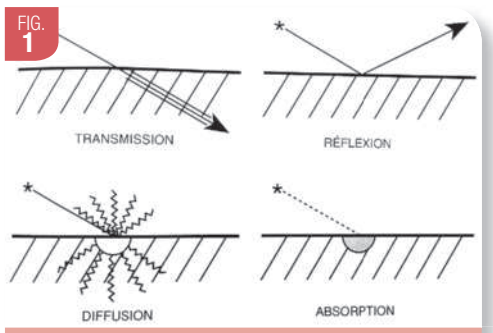

Principales interactions tissulaires survenant après irradiation laser : la transmission, la réflexion, la diffusion ou l'absorption. (3)

Ils permettent, en utilisant des niveaux d'énergie appropriés et des paramètres praticien adaptés, de traiter les différents éléments tissulaires buccaux sans causer de lésions thermiques collatérales.

Matériel

Les lasers Erbium ont un rayonnement absorbé alors que le rayonnement du **laser Nd-YAP est pénétrant**. Ils ont une profondeur de pénétration dans les tissus cibles de 2 à 3 microns pour l'Erbium et d'une centaine de microns pour le Nd-YAP (7) **(Fig. 2)**.

FIG. 2

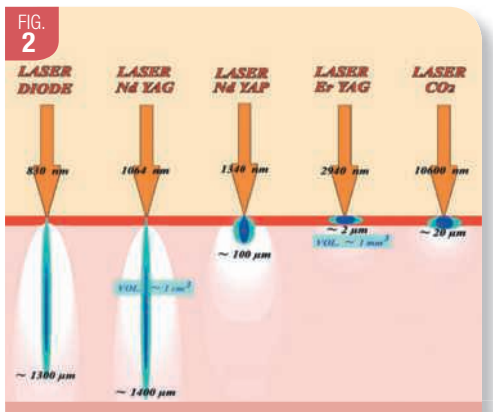

Pénétration dans les tissus du laser Er-YAG et du Nd-YAP comparée aux autres lasers utilisés en odontologie. (8)

Les lasers Erbium sont utilisés pour leurs effets visibles photoablatifs (vaporisation) et leurs effets thermiques au point d'impact des tissus cibles, le Nd-YAP, plus pénétrant, est utilisé pour ses effets : photodynamique pour la décontamination bactérienne, photomécanique en endodontie, thermique pour la désensibilisation de collet et la coagulation et enfin biostimulant pour la cicatrisation.

Le laser Nd-YAP

Le laser Nd-YAP **(Fig. 3)** a un cristal d'yttrium-aluminium-pérovskite dopé au néodyme et il se caractérise par l'émission d'une lumière de longueur d'onde 1340 nm. Il a une bonne absorption dans l'eau, l'hémoglobine et la mélanine (6). C'est un laser pulsé avec une puissance de crête de 2600 watts et une durée d'impulsion de 150 microsecondes. Ces impulsions sont entrecoupées de périodes de repos (7). La transmission se fait au moyen de 2 fibres optiques : l'une de 200 microns et l'autre de 320 microns avec un aiguilleur permettant un changement immédiat **(Fig. 4)**.

3 fonctions sont utilisables, avec 3 possibilités de réglages de puissance par fréquence (6) :

- Fonction Endodontie de fréquence 5 Hz (de 0,9 à 1,8 W)
- Fonction Dentine de fréquence 10 Hz (de 2 à 4 W)
- Fonction Gencive de fréquence 30 Hz (de 5 à 10 W)

FIG. 3

Laser Nd-YAP de LOKKI (6)

FIG. 4

Fibres de 200 et 320 microns et aiguilleur à changement immédiat

Principales indications du laser Nd-YAP

- Désensibilisation de collet, vitrification dentinaire, thérapie pulpaire pour coiffage, préparation sulculaire pour prise d'empreinte,…
- Effet photochimique sur la solution d'irrigation canalaire, éviction d'instrument fracturé par sublimation ou par effet venturi, effet photoacoustique par onde de choc sur la solution d'irrigation et la pâte d'obturation pour accéder aux canaux accessoires,…
- Thérapie photodynamique dans le traitement des poches parodontales, péri-implantite, traitement des gingivites hypertrophiques, hémostase, réalisation de membrane biologique sur site extractionnel,…
- Biostimulation des tissus en mode défocalisé.

Les lasers Erbium

Les lasers Erbium ont des longueurs d'onde qui sont très bien absorbées par l'eau **(Fig. 5)** et ont une grande affinité pour l'hydroxyapatite contenue dans les différents composants des tissus durs (1). Ce sont des lasers pulsés.

FIG. 5

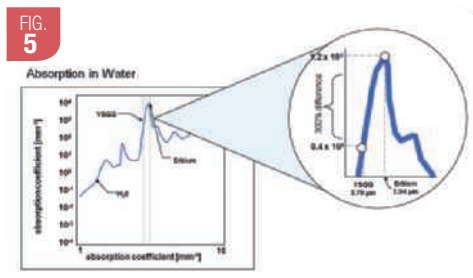

Courbe d'absorption dans l'eau des lasers Er-Cr : YSGG et Er-YAG. (9)

Le laser Erbium-YAG (Er-YAG), de longueur d'onde 2940 nm, a un noyau actif d'yttrium-aluminium-grenat dopé avec des ions erbium **(Fig. 6)**, alors que le laser Erbium Chromium-YSGG (Er-Cr : YSGG) a un noyau actif d'yttrium-scandium-gallium-grenat dopé avec des ions erbium et de chrome et a une longueur d'onde 2 780 nm **(Fig. 7)**.

FIG. 6

Laser Er-YAG PLUSER 2 (Kaelux)

FIG. 7

Laser Er-Cr : YSGG Waterlase (Biolase)

La transmission se fait au moyen de fibres optiques (ou tips) à base de saphir ou de quartz de différents diamètres et de différentes formes montées sur des pièces à main **(Fig. 8)**. Leur fréquence d'impulsion varie de 5 à 100 Hz et l'énergie délivrée est réglable sur écran tactile.

FIG. 8



Tip monté sur pièce à main

Ils jouissent d'une grande sécurité d'emploi sur le tissu osseux (7) ainsi que dans la préparation des cavités sur émail et dentine en dentisterie restauratrice (2). C'est le laser le plus polyvalent en omnipratique. C'est le matériel de choix en dentisterie mini-invasive et en dentisterie pédiatrique (5,10).

Principales indications des lasers Erbium

- Traitement des caries de sillon, traitement mini-invasif de petites lésions carieuses, éviction carieuse, nettoyage minutieux et respectueux des fonds de cavités, élimination de la boue dentinaire, collages, thérapie pulpaire (2), effet photoacoustique par onde de choc sur la solution d'irrigation et la pâte d'obturation pour accéder aux canaux accessoires,…
- Décontamination des poches parodontales, débridement du tissu de granulation, péri-implantite,…
- Frénectomie, gingivectomie, dépigmentation (4), approfondissement de vestibule, operculisation d'implant, résection apicale, élongation coronaire, ostéotomie, ostéoplastie, plastie gingivale…

Reda Mansouri

Expression clinique des lasers Erbium et Nd-YAP

Cas clinique 1

Freinectomie au laser Er-Cr : YSGG 2 780 nm (Fig. 1 à 4)
Patiente âgée de 40 ans, adressée par son praticien traitant en orthodontie pour un dégagement du frein labial antérieur supérieur afin de refermer le diastème entre les 2 incisives centrales supérieures.

Paramètres machine
- En mode Smooth Cut : Ablation du frein
- Puissance de 3,5 watts à 50 hertz, air 20 % et eau 20 %
- Fibre saphir mc3 (chisel tip) de 1200 microns par 300 microns
- En mode laser bandage (dry) : Hémostase
- Puissance de 0,5 watt à 30 hertz, air 20 % et eau 1 %
- Fibre en verre mz5 (cylindrical tip) de 500 microns

FIG. 1
État initial du frein en vue vestibulaire

FIG. 2
Qualité de l'ablation au Laser

FIG. 3
Intervention terminée

FIG. 4
RÉSULTAT FINAL
État post-opératoire après 24 h.
On note la présence de fibrine.

Cas clinique 2

Dépigmentation au laser Er-YAG 2 940 nm (Fig. 1 à 3)
Patiente âgée de 35 ans se présentant en consultation pour une hyperpigmentation au niveau gingival supérieur et inférieur.

Paramètres machine
- En mode esthétique : dépigmentation de la gencive
- Puissance 2 watts, 100 millijoules, 20 hertz, air 100 % et eau 100 %
- Fibre de 600 microns

FIG. 1
État initial des gencives

FIG. 2
Traitement laser de la dépigmentation au maxillaire

FIG. 3
RÉSULTAT FINAL
Situation clinique après 3 mois

Cas clinique 3

Désensibilisation de collet au laser Nd-YAP 1 340 nm (Fig. 1 à 5)
Patient âgé de 50 ans se présentant en consultation pour des douleurs vives au niveau des collets de 15 et 16 lors de la prise de boissons fraîches.

Paramètres machine
- En mode dentine + : désensibilisation de collet
- Puissance 4 watts, 400 millijoules, 10 hertz en défocalisé (0,5 cm)
- Fibre de 320 microns

FIG. 1
État initial des collets de 15 et 16

FIG. 2
Marquage au crayon noir des zones à désensibiliser sur 15 et 16

Dès la fin du traitement laser, on note une disparition totale et immédiate des douleurs au froid lors de stimuli directs pratiqués sur les 2 dents avant la reconstitution des pertes de substance aux composites.

FIG. 3
Pointeur laser de la fibre de 320 microns sur collet de 16

FIG. 4
Aspect des collets de 15 et 16 après traitement Laser

FIG. 5
RÉSULTAT FINAL
Restauration finale de 15 et 16 au Composite Fluide XT 350 de 3M pour la reproduction de l'esthétique et de la fonction de ces 2 dents

Reda Mansouri

Cas clinique 4

(Avec l'aimable collaboration du Dr M. Doghmi)

Apicectomie au laser Er-Cr : YSGG 2 780 nm (Fig. 1 à 17)

FIG. 1 Situation clinique à la 1re consultation

Patiente âgée de 57 ans se présentant consultante pour une douleur au maxillaire supérieur en regard de 13-14 avec présence d'une fistule **(Fig. 1)**. Elle rapporte un écoulement nasal unilatéral droit de liquide séreux clair, spontané, en bascule antérieure de la tête.

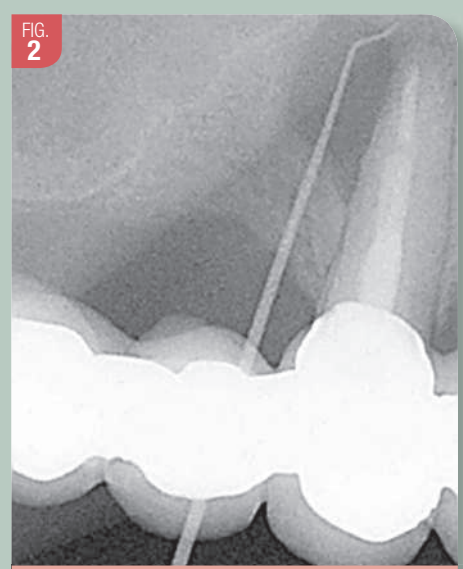

FIG. 2 Confirmation radiologique de la dent causale

À l'examen clinique complété par un examen radiographique, mise en évidence d'une réaction apicale sur 13 en relation avec le sinus **(Fig. 2)**. Cette dent est support d'un bridge total du maxillaire supérieur et présente un inlay core dans la racine. En accord avec la patiente, la décision est prise d'intervenir chirurgicalement pour une apicectomie avec exérèse du tissu de granulation suivie d'une obturation rétrograde de la racine de 13.

Paramètres machine

- En mode apicectomie : amputation de racine et débridement osseux
- Puissance de 5 watts à 25 hertz, air 80 % et eau 50 % pour amputation de racine
- Puissance de 2 watts à 100 hertz, air 10 % et eau 1 % pour débridement osseux
- Fibre saphir mgg6 (tapered tip) de 600 microns
- En mode laser bandage (dry) : hémostase
- Puissance de 0,5 watt à 30 hertz, air 20 % et eau 1 %
- Fibre en verre mz5 (cylindrical tip) de 500 microns

FIG. 3 Spot du laser de visée

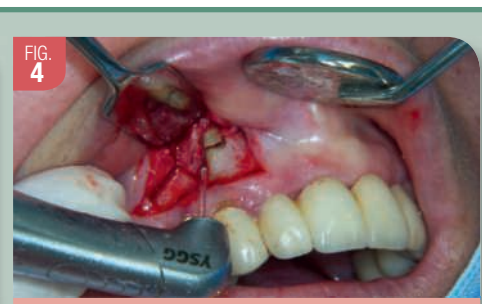

FIG. 4 Apicectomie au laser Er-Cr : YSGG

FIG. 5 Mise en évidence du tissu de granulation

FIG. 6 Débridement du tissu de granulation au laser Er-Cr : YSGG

FIG. 7 Hémostase au laser Er-Cr : YSGG

FIG. 8 Préparation aux ultrasons du canal de 13 par voie rétrograde

FIG. 9 Obturation du canal à l'IRM

FIG. 10 Irrigation à l'eau oxygénée à 10 volumes

FIG. 11 Décontamination du site au laser Diode 980 nm en présence d'H2O2

FIG. 12 Mise en place du substitut osseux

FIG. 13 Mise en place de membranes PRF

FIG. 14 Suture du site opératoire

FIG. 15 Biostimulation au laser Diode

RÉSULTAT FINAL À la visite de contrôle, 10 jours après l'intervention, la patiente rapporte la disparition des douleurs et la rémission de moitié de l'écoulement nasal. Des séances de biostimulation au laser diode de 980 nm ont été effectuées tous les 15 jours pendant 2 mois. L'écoulement nasal a complètement disparu 1 mois après l'intervention. Aucun signe clinique n'a été relevé au contrôle à 1 an.

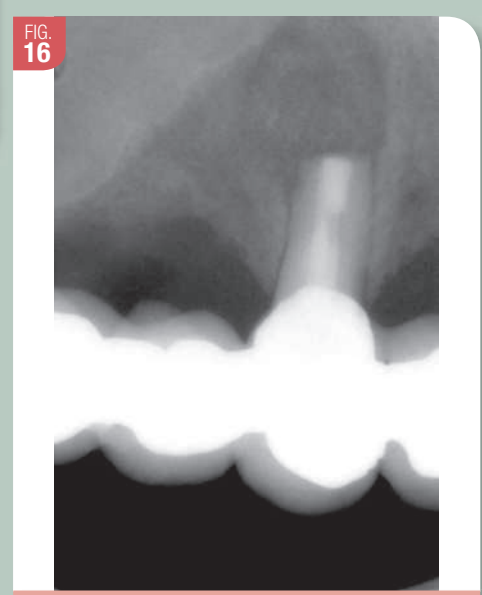

FIG. 16 Radiographie de contrôle post-opératoire

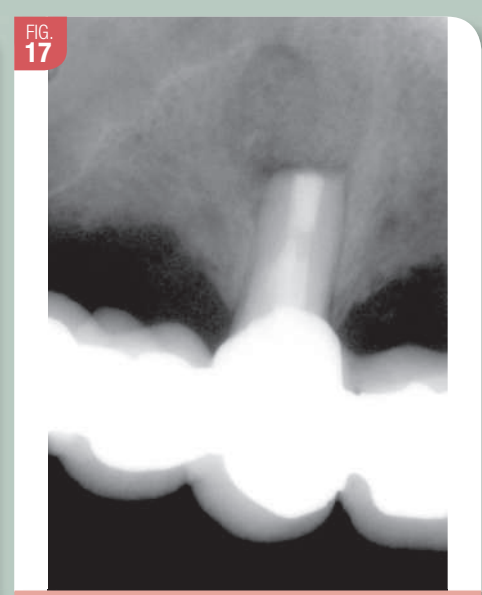

FIG. 17 Radiographie de contrôle à 1 an

Conclusion

Il est indéniable qu'aujourd'hui l'efficacité du laser n'est plus à prouver. C'est une technologie de pointe, précise et qui apporte à notre omnipratique des résultats spectaculaires, fiables dans le temps alliant confort pour le patient ainsi qu'au praticien. Entre les mains de praticiens correctement formés au maniement de ce formidable outil, nous pouvons affirmer qu'il est en passe de devenir un incontournable dans notre discipline pour le bien de tous nos patients. Il est cependant nécessaire de vaincre le scepticisme de certains de nos confrères face à cette relativement jeune et nouvelle technologie afin d'en faire un outil de tous les jours et qui permet non pas de supplanter nos instruments conventionnels mais de faire mieux au bénéfice de tous : patient et praticien.

Bibliographie

1. *Blayden J. & Mott A. – Soft-tissue lasers in dental hygiene. Published by john wiley & sons, inc., 2013.*
2. *Davoudi A., Sanei M., Badrian H. – Application of laser irradiation for restorative treatments. Open dent j. 2016 ; 10 : 636-642.*

Toute la bibliographie est à retrouver sur **www.aonews-lemag.fr**

Stefano Deponte

Le laser erbium en endodontie

Stefano Deponte
Trieste (Italie)

Introduction

La technologie laser en médecine a été introduite au début des années soixante (18), mais son utilisation dans le domaine de l'endodontie fit ses premiers pas seulement à partir de 1970 (19).

Dans ce domaine, les premiers développements ont été lents en raison des limites des méthodes laser liées aux caractéristiques mécaniques et physiques des systèmes de transport de l'énergie laser et des techniques endodontiques encore obsolètes. L'innovation technologique a permis d'améliorer les méthodes de production en mettant à la disposition des cliniciens des instruments et des techniques toujours plus performants. Ainsi, alors que dans le domaine de l'endodontie, l'introduction et l'évolution des instruments rotatifs en nickel-titane a permis d'améliorer qualitativement et quantitativement les préparations canalaires, la technologie laser a évolué offrant la possibilité d'opérer avec des fibres plus longues, fines et flexibles, permettant d'atteindre et de parcourir les canaux radiculaires.

Longueurs d'onde utilisées en endodontie

Nombreuses sont les longueurs d'onde qui se sont montrées efficaces pour réduire de manière significative la charge bactérienne dans les canaux infectés et d'importantes études ont démontré in vitro ces résultats (10).

Les lasers appartenant à la famille « Proche Infrarouge » du spectre magnétique dont fait partie la lumière, tel que la diode laser (entre 810 nm et 980 nm) et le laser Nd : YAG (1 064 nm) interagissent essentiellement avec les tissus mous par le phénomène de diffusion. Plus profond le laser Nd : YAG, jusqu'à 4-5 mm, moins profond la diode laser, jusqu'à 3 mm. Ces deux types de laser représentent aujourd'hui le meilleur système de décontamination endodontique assistée par laser grâce à l'irradiation directe, grâce à leur capacité de diffusion dans les tubuli dentaires, jusqu'à 750 microns pour la diode laser et jusqu'à 1 mm pour le laser Nd : YAG, et pour le caractère sélectif efficace de ces longueurs d'onde pour les membranes bactériennes qui sont ainsi irrémédiablement endommagées par l'effet photothermique (2).

Dans les modèles expérimentaux, l'efficacité était supérieure pour les lasers Nd : YAG (1 064 nm) alors que parmi les diodes laser, de toute façon un peu moins efficaces, ceux à 810 nm donnent de meilleurs résultats comparés à ceux à 980 nm (10).

Les lasers Er : YAG (2 780 nm et 2 940 nm) appartenant à la famille de « L'Infrarouge Moyen » interagissent avec les tissus mous essentiellement en surface et leur énergie est absorbée pour des profondeurs allant de 100 à 300 µm10. Concernant la capacité à pénétrer dans les parois des canaux radiculaires, ceux-ci réussissent le plus souvent à atteindre également les 400 µm au niveau de la dentine intertubulaire. La capacité à pénétrer les tissus durs rend possible une large utilisation en dentisterie, aussi bien au niveau des tissus mous que ceux dentaires et osseux. Leur utilisation en solution aqueuse permet, grâce à l'explosion des molécules d'eau, l'obtention d'un processus ablatif de détersion grâce également à des phénomènes de type photomécanique et photoacoustique. Les méthodes d'utilisation de ces lasers Erbium, qui prévoient des pulsations très brèves (150 microsecondes) et des énergies très basses (50 mJ), permettent d'atteindre une puissance crête très élevée. Ces énergies microablatives permettent de neutraliser les effets thermiques typiques de ces lasers en maintenant l'effet d'explosion des molécules d'eau et en produisant ensuite des effets photomécaniques et photoacoustiques (shock wave) dans les solutions d'irrigation dans les canaux radiculaires et dans les espaces plus proches des tubuli dentinaires (1-5). Les effets de ces ondes de choc se montrent vraiment efficaces pour évacuer les débris tissulaires, la boue dentinaire située le long des parois des canaux radiculaires et à l'intérieur des tubuli dentinaires, pour évacuer le biofilm bactérien (34) en endodontie et ainsi nettoyer et décontaminer les canaux radiculaires (1-5).

La comparaison des capacités de décontamination selon les longueurs d'onde examinées jusqu'à présent nous indique que les lasers Proche Infrarouge (Nd : YAG 1 064 nm et Diode 810 nm et 980 nm) et Moyen Infrarouge (Erbium 2 780 nm et 2 940 nm) ne présentent pas encore de niveaux de décontamination bactérienne comparables. On constate une plus grande efficacité avec les lasers Proche Infrarouge grâce à leur capacité de pénétration et à un meilleur contrôle sur les effets thermiques. En effet, les lasers Erbium produisent une meilleure efficacité à la surface de la dentine grâce à son effet bactéricide sur E. coli, Gram négatifs et E. faecalis gram + (21). Cependant, ces systèmes ne sont pas capables d'exercer un effet bactéricide en profondeur atteignant au maximum les 300 µm dans les canalicules dentinaires de la paroi radiculaire. Les critères ayant apporté les meilleurs résultats au cours des études menées ces dernières années pour les lasers Erbium sont : 1 W de puissance pour une réduction de la charge bactérienne de 77 % et 1,5 W pour une réduction de 96 % (11). Différentes lignes de recherche ont examiné la capacité des lasers Erbium à éliminer le biofilm bactérien (21-27-31-34) au niveau apical et sur les parois des canaux radiculaires. Les résultats ont démontré une excellente efficacité sur la quasi-totalité des espèces bactériennes présentes dans les canaux infectés4 (Enterococcus faecalis, Propionibacterium acnes, Fusobacterium nucleatum, Porphyromonas gingivalis, Prevotella nigrescens) à l'exception du Lactobacillus casei (8).

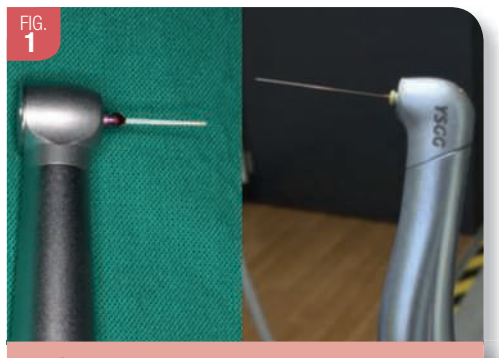

À gauche Er : YAG avec tige 400 µm X 12 mm.
À droite ErCr : YSGG avec tige 320 µm X 17 mm

Effets des lasers en endodontie

Pour raisonner en termes d'efficacité des systèmes de décontamination laser des canaux endodontiques, il convient de nous attarder sur l'évolution de la recherche qui a conduit au passage des études d'évaluation des effets de l'irradiation laser sur les cibles (tissus et bactéries) à l'interaction de la lumière sur les cibles et sur les agents désinfectants. Donc, en réfléchissant sur les modalités d'interaction de la lumière laser sur la matière et en étudiant les phénomènes de réflexion, d'absorption, de diffusion ou de transmittance nous verrons qu'au sein des applications laser en endodontie, les effets sur les bactéries, la dentine et les irrigants peuvent être schématisés ainsi :

- effets photothermiques,
- effets photomécaniques,
- effets photothermiques capables d'induire des effets photomécaniques et photoacoustiques.

Individuellement ou combinés, tous ces effets pourront se manifester au niveau de différentes cibles.

Effets sur les bactéries

Concernant les bactéries, il est possible de constater une destruction cellulaire due aux effets photothermiques, dans un premier temps avec une dégradation des membranes cellulaires et donc une souffrance sous l'action du gradient osmotique. Les effets photothermiques se produisent majoritairement sur les cellules Gram négatives plutôt que sur les Gram positives grâce aux caractéristiques de la membrane cellulaire (9). Les lasers Erbium peuvent provoquer, en présence de liquide, un phénomène d'onde de choc en mesure de créer, par le biais d'effets photomécaniques et photoacoustiques, un effet bactéricide égal à 73 % (22).

Effets sur la dentine

Les mêmes phénomènes qui permettent d'obtenir une réduction de la charge bactérienne peuvent également endommager de façon considérable les parois dentaires. Lorsqu'ils sont utilisés dans un environnement sec, aussi bien les lasers Proche Infrarouge que Moyen Infrarouge, produisent les effets thermiques caractéristiques sur la dentine (23). Les lasers Erbium, au-delà de vaporiser complètement la boue dentinaire, peuvent endommager la dentine de différentes manières en fonction des caractéristiques anatomiques de la dent et des paramètres d'utilisation. Dans les canaux courbés et longs, on peut assister au déplacement de l'apex radiculaire, à la perforation et à l'endommagement de la paroi dentaire.

Effets sur les liquides d'irrigation

Les lasers Erbium pulsés peuvent générer des mouvements des fluides canalaires à grande vitesse en raison des effets résultant des phénomènes de cavitation. En effet, l'effet thermique généré dans les liquides de lavage canalaire, produit une expansion du liquide même et la formation de bulles de vapeur (7) qui en explosant dans le liquide génèrent un deuxième effet de cavitation dans les fluides intracanalaires permettant ainsi une efficacité de nettoyage accrue (24-25) et une meilleure pénétration dans les tubuli dentinaires (30-31). De plus, dans le cas de l'hypochlorite de sodium dans le canal, l'utilisation de l'énergie laser d'une source telle que le laser Erbium, outre le fait d'améliorer la distribution et la diffusion du liquide dans le système canalaire, en augmente l'efficacité dans la mesure où il permet une production plus rapide de chlore libre ; une minute d'activation laser équivaut à 3 minutes de non-activation (26).

Donc, les lasers Erbium peuvent être utilisés lors de thérapies endodontiques en raison de leurs effets de :

- irradiation directe à effet bactéricide,
- désinfection photo activée (PAD), thérapie photodynamique (PDT), désinfection activée par la lumière (LAD),
- irrigation activée par laser (LAI et PIPS®).

Compte tenu des connaissances relatives aux cibles des lasers dentaires et aux effets induits par ceux-ci, de nouvelles méthodes d'utilisation des émissions laser ont été réalisées en odontologie. Ces dernières années, les lasers Erbium ont été proposés pour activer les solutions d'irrigation par le biais du déplacement de l'énergie pulsée. La technique d'irrigation activée par laser (LAI) avec les lasers Er : YAG et Er, Cr : YSGG s'est démontrée plus efficace pour réduire la boue dentinaire que la seule irrigation canalaire et l'irrigation ultrasonique passive (PUI) (2-5-6-14-29). Parallèlement, l'utilisation de ces lasers induit une augmentation de la puissance désinfectante de l'hypochlorite de sodium grâce à une augmentation de la température du liquide même qui favorise une réduction de la tension en surface et une meilleure pénétration dans le lume canalaire et dans la partie initiale des tubuli dentinaires ainsi qu'une meilleure libération de chlore actif.

Technique d'utilisation des lasers Erbium en Endodontie

La technique d'utilisation des lasers Erbium en endodontie prévoit l'action conjointe de la technologie laser avec les techniques endodontiques traditionnelles. La préparation de l'accès à la chambre et l'accès au système canalaire s'effectuent en utilisant les instruments traditionnels ou bien le laser Erbium. Une fois l'entrée des canaux radiculaires rejointe, on utilisera dans un premier temps les instruments afin de déterminer la longueur de travail pour ensuite préparer le canal avec un instrument rotatif en nickel-titane jusqu'à ce que le diamètre apical de 25-30 ISO soit atteint.

Durant la phase de nettoyage et de désinfection finaux, sont effectuées, avant l'obturation canalaire, les procédures assistées par laser. Actuellement, les producteurs fournissent des tiges de forme et de structure diverses afin d'ajuster l'émission finale du rayon lumineux dont l'objectif est de neutraliser les insuffisances liées à l'utilisation du laser Erbium en endodontie et de maintenir tous les bénéfices d'utilisation de tels équipements sans encourir de possibles complications. En endodontie, l'anatomie extrêmement variable et la complexité du système canalaire ne permettent pas toujours d'opérer dans des conditions idéales lorsque l'on utilise d'abord les instruments manuels puis ensuite ceux mécaniques. Dans ce contexte, très souvent, l'utilisation même des lasers Erbium pourrait présenter des risques de dommage thermique, de perforation et/ou d'inefficacité dus aux difficultés d'accès. Aujourd'hui, dans le commerce, il est possible de trouver des tiges rigides, flexibles, end-firing et radial-firing, revêtues ou nues. Selon la typologie de tiges disponibles pour notre laser Erbium, nous pourrions opter pour une technique d'utilisation plutôt qu'une autre. Au cours du DU, nous avons étudié l'utilisation des tiges fines, flexibles radial firing dans certains cas et des tiges rigides, end-firing dans d'autres **(Fig. 1)**.

Cas 1 : Traitement endodontique avec le laser Er, Cr : YSGG et tige radial firing

Le patient à traiter présentait une ample zone de raréfaction apicale de 1.6 n'ayant pas fait l'objet de traitement endodontique. Le scanner, la radiographie panoramique et les radiographies endorales mettent en évidence une atteinte importante des 3 apex radiculaires. Nous avons effectué un accès coronaire en utilisant un instrument rotatif diamanté puis, une fois la cavité endodontique atteinte, nous avons commencé le sondage des canaux radiculaires avec des instruments endodontiques manuels afin de déterminer les longueurs de travail. La radiographie pour la vérification des longueurs de travail réalisée, nous sommes passés à l'alésage en utilisant un instrument rotatif en Nickel-Titane entrecoupé de phases abondantes de nettoyage par le biais d'irrigations à base d'hypochlorite de Sodium. Après utilisation de l'instrument rotatif, nous avons obtenu une préparation avec un diamètre apical de ISO 30. Une fois la phase de préparation des canaux radiculaires accomplie, nous sommes passés au nettoyage final avec la méthode assistée par LASER (LAI) avec le laser Er, Cr : YSGG. La méthode a prévu des lavages successifs d'EDTA à 17 % et d'hypochlorite de sodium entrecoupés d'applications d'irradiations d'énergie laser au moyen de tiges de type (RFT3_17) long, fin et flexible radial-firing. Les tiges utilisées avaient une longueur de 17 mm, un diamètre de 320 µm et une surface d'émission de 415 µm.

L'équipement laser a été installé sur la fonction traitement de canal radiculaire/décontamination puissance 1,25 W, fréquence 50 Hz no spray et a été activé 3 fois en sortie pendant 10 secondes après avoir atteint la longueur de travail – 1 mm d'un canal abondamment irrigué. Les cycles d'activation ont concerné les 3 racines dans les deux lavages finaux, le premier avec l'EDTA et le second avec l'hypochlorite de sodium. Aucune anesthésie a été effectuée durant le traitement et même durant les phases finales de désinfection assistée par laser, le patient n'a ressenti aucun désagrément conformément aux études qui soutiennent que l'augmentation thermique au niveau radiculaire est vraiment faible tout comme

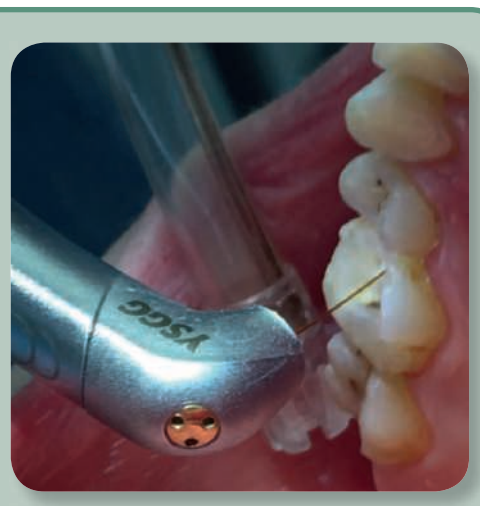

l'écoulement des liquides de lavage au-delà de l'apex (32-33). La fermeture canalaire a été effectuée selon la technique de condensation latérale à froid avec des cônes de gutta-percha et de ciment.

Cas 2 : Traitement endodontique avec le laser Er : Yag et tige end firing rigide

Ce cas, à l'inverse, a été traité avec des tiges rigides de 400 µm et de 12 mm de longueur. Le patient présentait de douloureux symptômes sur la 1.4 pour une carie dans la zone radiculaire. Une radiographie endorale a été effectuée puis nous avons procédé à la dévitalisation. L'accès à la chambre pulpaire a été effectué avec une fraise turbo sans tige à puissance 10 W. Une fois la chambre pulpaire atteinte, nous avons procédé au sondage manuel et à la vérification de la longueur par le biais d'instrument électronique puis à la préparation avec un instrument rotatif en nickel-titane. Durant la préparation et le nettoyage, nous avons procédé à de fréquents lavages avec l'hypochlorite de sodium. Pour le nettoyage final et la désinfection, nous avons utilisé une tige de 400 µm et nous avons réglé l'appareil laser sur une puissance de 0,3 W, fréquence 20 Hz no spray. La méthode prévoit de positionner la tige à l'entrée du canal abondamment irrigué avec EDTA à 17 %, et après avoir activé le laser nous avons effectué des mouvements en positionnement apico-coronaire et corono-apical en pénétrant dans le canal à 4-5 mm, le tout pendant 10 secondes. Après cette première irrigation, nous sommes passés à l'utilisation de l'hypochlorite de sodium en suivant les mêmes modalités précédentes. Durant l'ensemble des cycles, nous avons prêté une attention particulière au fait que l'irrigation soit suffisante et lorsque cela a été nécessaire, nous avons procédé à un remplissage de liquide.

Une fois la désinfection terminée, nous sommes passés au séchage et à l'obturation du système canalaire avec la méthode de la condensation verticale et au contrôle final par le biais d'une radiographie **(Fig. 2)**.

Les deux méthodes utilisées permettent d'obtenir un excellent nettoyage et une parfaite désinfection des canaux radiculaires. La méthode qui utilise la tige fine, flexible et radial-firing permet d'atteindre aisément la longueur de travail et également d'irradier directement la région apicale, alors que la méthode utilisant la tige rigide de 400 µm end-firing base son efficacité sur la capacité à agiter les liquides d'irrigation, même à distance, sans avoir besoin d'atteindre la zone apicale tout en permettant d'opérer en toute sécurité dans le troisième coronal des canaux radiculaires. Dans le premier cas, la tige radial firing opère au contact des parois dentaires, mais le mode d'émission radiale permet de ne pas concentrer l'énergie en un seul point évitant ainsi les effets thermiques sur la dentine. Dans le deuxième cas, la tige opère dans la partie la plus ample et habituellement la plus rectiligne des racines avec un mouvement continu et un effort moindre sur la paroi dentinaire.

Tout point critique présent dans les 2 méthodes est dû aux difficultés anatomiques liées à la morphologie non favorable des canaux radiculaires. Dans des canaux comportant des portions apicales très courbées, le positionnement d'une fibre de 300 µm à 1 mm de l'apex présente des risques de fracture dans la mesure où la flexibilité de telles fibres n'est pas comparable à celle des instruments endodontiques qui ont permis de préparer la zone. Dans des canaux très longs, à l'inverse, la tige rigide pourrait ne pas garantir un bon effet photoacoustique et photomécanique au niveau apical.

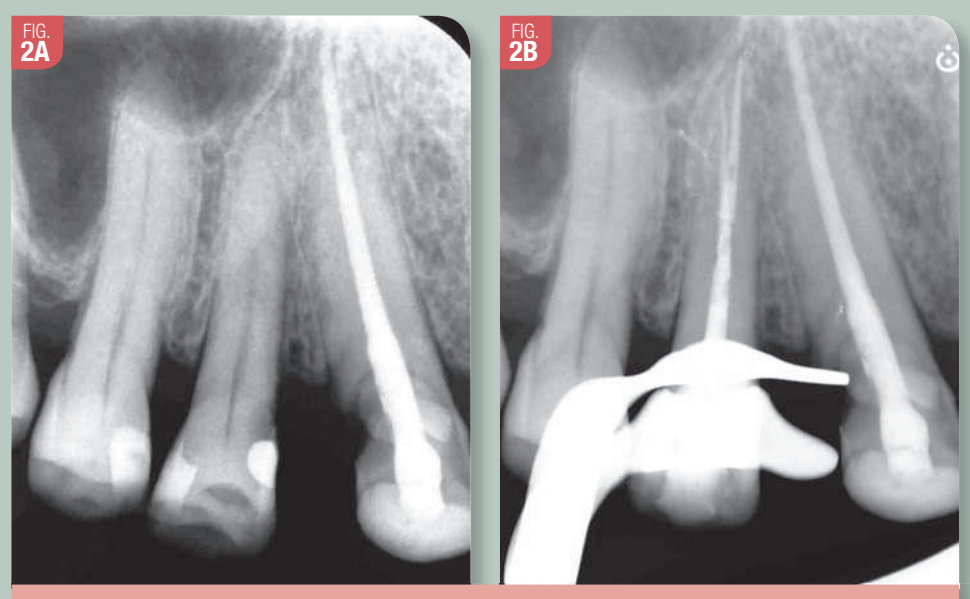

Contrôle radiographique pré (a) et post-traitement (b). On peut observer le troisième canal et 2 canaux latéraux. L'équipement mécanique a été utilisé uniquement pour les 2 principaux canaux radiculaires.

Protocole PIPS® (Photon Induced Photoacustic Streaming)

Au cours de la préparation de la cavité d'accès, il est possible de recourir à un instrument rotatif traditionnel de type diamanté monté sur une turbine ou bien d'effectuer la préparation et l'accès à la chambre pulpaire avec le même laser Erbium. La chambre pulpaire une fois atteinte, il faut passer à l'application du protocole PIPS® dès les phases initiales de sondage et à la préparation canalaire afin de faciliter l'évacuation de tout le contenu endodontique. La longueur de travail atteinte et après la préparation du canal radiculaire, on doit procéder systématiquement à l'installation de l'équipement, aux irrigations et à l'irradiation laser. **Après chaque passage de l'instrument canalaire, manuel ou rotatif, sera effectuée une irrigation avec l'hypochlorite de sodium à 5 % activée par PIPS® pendant 30 secondes.**

Une fois le diamètre apical désiré atteint et les phases de préparation des instruments rotatifs et manuels terminées, le protocole PIPS® de nettoyage et de décontamination finale avant l'obturation canalaire est le suivant :

- 30 secondes de PIPS® avec flux continu d'EDTA (3 ml) ;
- 2 cycles de 30 secondes de PIPS® avec flux continu d'eau distillée (3 ml) ;
- 3 cycles de 30 secondes de PIPS® avec flux continu de NaOCl (3 ml) avec 30 secondes de pause entre chaque cycle ;
- 4 cycles de 30 secondes de PIPS® avec flux continu d'eau distillée (3 ml) comme passage final avant l'obturation canalaire.
- La durée de l'impulsion est réglée à 50 microsecondes.
- L'énergie par impulsion est de 20 mJ (minimum 10 mJ)
- La fréquence d'impulsion est de 15 Hz
- Spray désactivé.
- La PIPS® terminée, on peut procéder à l'obturation canalaire selon les méthodes habituelles.

Une évolution de la technique est mise en place à partir d'une nouvelle application d'irradiation avec le laser Nd : YAG, appelée communément TwinLight Endodontic Treatment. La méthode proposée se base sur l'utilisation stricte des procédures assistées par laser durant toutes les phases de traitement endodontique, d'accès, de préparation et de désinfection. Durant la phase de désinfection, l'utilisation du laser Er : YAG 2 940 nm est proposée ; cette méthode permet d'obtenir un accès restreint à la chambre pulpaire et sans exercer de pression. De cette façon, la procédure d'accès évite le déplacement des bactéries et de la matière nécrotique dans les couches les plus profondes. Au cours de la préparation du canal radiculaire, il est prévu l'utilisation du laser Er : YAG 2 940 nm afin d'obtenir un nettoyage et un débridement lié à l'effet photoacoustique. Des tiges de différentes longueurs sont utilisées en combinaison avec des liquides de lavage divers. Au moyen de tiges flexibles de 20 mm, hypochlorite de sodium à 5 % avec réglages 20-65 mJ à 15-25 Hz et tige PIPS® avec EDTA à 17 % avec réglages 10-20 mJ à 10-50 Hz. La phase de préparation et de nettoyage du canal achevée, la technique prévoit une phase de profonde décontamination. Durant la phase de décontamination profonde, est utilisé le laser Nd : YAG 1 064 nm avec fibre de 200 µm et 1,5 W, 15 Hz pendant 1-2 secondes afin d'obtenir une décontamination profonde latérale jusqu'à 1 mm de profondeur dans les parois dentinaires.

Stefano Deponte

Évolution des techniques assistées par laser en endodontie

Sur la base de ces considérations et surtout du fait que tous les points critiques résultent de la difficulté à atteindre la longueur de travail à 1 mm de l'apex, a été envisagée une méthode qui pourrait être efficace, même à une distance éloignée de l'apex. Un large écho a été conféré à cette méthode concernant l'agitation du liquide d'irrigation et il est apparu que l'utilisation de la **fibre optique, même à 5 mm de l'apex, permet d'obtenir une désinfection efficace du canal**, supérieure à celle des autres systèmes étudiés. La technique proposée est identifiée avec l'acronyme **PIPS® pour Photon Induced Photoacustic Streaming** et repose sur l'utilisation d'un laser Er, Cr : YSGG au moyen de tiges modifiées.

La modification dans l'émission finale de la lumière a été étudiée afin de réduire au minimum les effets sur la dentine et d'amplifier les effets sur les fluides à base d'eau présents dans le canal radiculaire. Concrètement, le but est de favoriser l'enchaînement des effets photomécaniques et photoacoustiques plutôt que photothermiques, ces derniers étant plus faciles à obtenir. Lors des études précédentes, la capacité d'activation des fluides de lavage canalaires a été étudiée avec différentes formes de tiges pour le laser Erbium. La quasi-totalité des appareils laser Erbium prévoit l'utilisation de tiges cylindriques avec une émission d'énergie suivant la direction de la tige à l'extrémité supérieure de cette même tige ; par conséquent, le rayon laser est concentré sur la pointe et présente des caractéristiques géométriques bien définies.

Aussi bien les tiges plates que coniques de 400 µm de diamètre ont été étudiées et celles coniques ont été traitées avec des acides fluorhydriques pour favoriser la diffusion latérale de l'énergie. Les études démontrent l'efficacité des deux typologies de fibres à favoriser l'élimination de la smear layer en présence de très faibles hausses thermiques au niveau de la surface radiculaire (27-28).

D'autres études ont expérimenté dans le passé l'efficacité du positionnement de la tige arrêtée à 5 mm de l'apex et ont comparé les résultats avec l'utilisation de pointes soniques pour le nettoyage. Dans ce cas également, le nettoyage était optimal même sans devoir atteindre la longueur de travail (1-17). De ces études, est née la nécessité de vérifier la viabilité réelle d'une nouvelle voie permettant la décontamination du système endodontique via les lasers Erbium. Elles se sont fondées sur la conception et la réalisation de tiges qui permettraient d'arriver à 5 mm de l'apex et de propager leur énergie radiale dans les fluides de lavage canalaire. Les tiges réalisées présentent un diamètre de 400 µm et une longueur de 12 mm et 600 µm avec une longueur de 9 mm, avec une pointe conique, et les 4 mm restants de la fibre sont dépourvus de revêtement afin de favoriser l'émission radiale de l'énergie.

Grâce à cette nouvelle approche, les techniques de traitement endodontique assisté par laser sont beaucoup plus conservatrices en permettant ce que l'on appelle l'approche biomimétique de la thérapie. L'utilisation de tiges positionnées dans la chambre pulpaire, ou du moins éloignées de l'apex radiculaire permet l'irradiation de tout le fluide présent en bas de la tige avec pour conséquence un effet majeur sur le fluide de lavage et un risque mineur d'extrusion au-delà de l'apex et une propagation facilitée d'une irrigation continue. **Concrètement, PIPS® doit s'inscrire dans un système d'irrigation canalaire activée par laser (LAI) grâce auquel les photons émis génèrent des phénomènes de cavitation déjà au niveau de la chambre pulpaire avec une propagation de l'onde de choc dans le canal radiculaire dès les premières phases de la thérapie endodontique** (1-4-12-15-16-17).

La méthode PIPS® et les irrigations avec l'hypochlorite de sodium sont utilisées dès l'ouverture de la cavité d'accès et durant les premiers sondages en direction apicale afin d'évacuer les débris pulpaires, ce qui permet l'élimination des déchets infectieux avant même l'utilisation de l'instrument rotatif et des limes manuelles réduisant ainsi le risque de déplacement de la matière organique dans les parois dentinaires et au-delà de l'apex, facilitant par la suite tous les passages des instruments et le **nettoyage. L'utilisation de l'EDTA à 17 % permet d'améliorer le sondage dans les canaux sclérotiques et permet, au cours de la phase finale, l'évacuation des déchets et de la smear layer des orifices tubulaires, des isthmes et des ramifications apicales rendant ensuite accessibles les substrats à l'action de l'hypochlorite de sodium à 5 %.**

Conclusion

En prenant comme objectif le nettoyage et la décontamination profonde du système endodontique radiculaire, nous pouvons affirmer que la technologie laser se veut être un instrument incontournable à disposition des cliniciens qui s'occupent d'endodontie en tenant totalement compte des objectifs d'une telle discipline : le maintien dans le temps de l'élément dentaire traité endodontiquement. Parmi les longueurs d'onde disponibles, les diodes laser et le laser Nd : YAG contribuent assurément, si elles sont utilisées au cours de thérapies endodontiques, à réduire de façon drastique la quantité de bactéries résiduelles au terme de l'instrumentation canalaire et des lavages. Dans ce contexte, le laser Erbium peut être considéré comme un excellent instrument pour permettre au clinicien une préparation optimale d'un substrat radiculaire parfaitement nettoyé et décontaminé, prêt à accueillir une obturation canalaire hermétique.

Bibliographie

1. *Di Vito E., Peters O.A., Olivi G. Effectiveness of the erbium : YAG laser and new design radial and stripped tips in removing the smear layer after root canal instrumentation. Laser Med. Sci. 2012 Mar ; 27 (2) : 273-80.Epub 2010 Dec 1.*
2. *De Moor RJ, Blanken J, Meire M, Verdaasdonk R. Laser induced explosive vapor and cavitation resulting in effective irrigation of the root canal. Part 2 : evalutation of the efficacy. Lasers Surg Med. 2009 Sep ; 41 (7) : 520-3.*

Toute la bibliographie est à retrouver sur **www.aonews-lemag.fr**

Les effets des différentes longueurs d'onde laser sur la cicatrisation et la régénération osseuses

Susanne Pungs
Le Havre

Introduction

Les défauts osseux de la crête alvéolaire représentent un sujet complexe pour la réhabilitation prothétique dans la pratique dentaire. L'os autogène ou les substituts osseux de différentes origines sont la méthode la plus souvent employée pour le traitement de ces défauts. Les principaux avantages des biomatériaux par rapport aux greffes osseuses autogènes sont la disponibilité du volume nécessaire et l'absence d'un site donneur, résultant en une moindre morbidité post-opératoire.

Au niveau histologique et cellulaire le processus de cicatrisation osseuse a été bien étudié. Il comprend la formation et la maturation d'un caillot sanguin, l'infiltration de fibroblastes, l'établissement d'une matrice provisoire qui sera remplacée par de l'os néo-formé, conduisant, finalement, à la formation de l'os spongieux et de la moelle osseuse (5).

L'ostéogenèse et l'angiogenèse sont deux processus étroitement liés et impliqués dans la croissance, la réparation et le remodelage osseux (15). Au niveau moléculaire, actuellement, peu d'études existent sur l'expression génétique menant à la cicatrisation et la réparation osseuses. Pendant le processus de cicatrisation de l'os alvéolaire, des plaquettes, diverses protéines de la matrice extra-cellulaire et des facteurs de croissance osseuse (BMPs) sont exprimés, initiant l'ostéogenèse et l'angiogenèse (9). Différentes études ont permis de mettre en évidence que la biostimulation aux lasers diode augmente l'expression des gènes de l'ostéogenèse RUNx2, Col1, BMPs, OCN, PDGF-B, VEGF (5,11, 13, 24i), exerçant, ainsi, une action d'ostéoinduction (18).

Actuellement, des approches thérapeutiques pour accroître le potentiel régénératif osseux sont disponibles et continuent d'être optimisées. Parmi celles-ci, l'utilisation des lasers de différentes longueurs d'onde est une technique prometteuse. Utilisée dans plusieurs domaines médicaux, y compris la chirurgie dentaire, dans le traitement de défauts osseux provoqués par des extractions dentaires, infections, kystes ou traumatismes, elle apporte des résultats significatifs.

Les lasers diode, qui émettent dans le proche infrarouge, entre 800 et 1000 nm, ont un effet de biostimulation. Le terme « biostimulation » est employé pour décrire l'action du laser sur la modification de l'équilibre cellulaire (19). Elle favorise les effets de photobiomodulation cellulaire et, également, les réponses thérapeutiques provoquées par des réactions photochimiques, photoélectriques et photoénergétiques (3).

Le mécanisme exact d'action des lasers sur la réparation osseuse n'est pas encore précisé scientifiquement. Des études in vivo et in vitro montrent que les lasers diode ont divers effets adjuvants dans le cours de ce processus : promouvoir l'angiogenèse (26), favoriser la prolifération cellulaire (23), accroître l'apport sanguin local, amplifier la croissance, la prolifération et la différentiation des ostéoblastes (11, 17) et promouvoir la respiration mitochondriale et la synthèse d'ATP (14, 25). Il en résulte une accélération de la cicatrisation des tissus mous et de la réparation osseuse et nerveuse, ainsi qu'une réduction des suites opératoires (12).

À ce jour, un consensus sur un protocole de biostimulation pour la réparation osseuse n'est pas établi. Des études ont été réalisées avec des lasers diodes à des longueurs d'onde variant de 810 nm à 980 nm, avec des protocoles de durée et doses d'irradiation très différents entre eux. Des recherches effectuées avec un laser diode d'une longueur d'onde de 830 nm ont montré un recrutement précoce de cellules inflammatoires, l'accélération de la néoformation osseuse, ainsi qu'une augmentation significative de l'expression des gènes liés à l'inflammation et à l'angiogenèse chez les souris (14, 26). D'autres analyses réalisées avec un laser diode d'une longueur d'onde de 940 nm ont observé l'augmentation significative de l'expression des gènes de différentiation des ostéoblastes, comme Runx-2, ALP et collagène type 1 (11).

Cependant, des effets positifs sur la cicatrisation et la réparation osseuse ont été vérifiés dans de nombreuses études in vivo et in vitro : modulation de l'inflammation du tissu de cicatrisation, la stimulation de la prolifération cellulaire et l'augmentation de la densité osseuse, accélérant le processus de régénération tissulaire (11, 14, 17, 24, 25, 26).

Une action très intéressante des lasers diode est celle d'accélérer la cicatrisation des défauts osseux traités avec des matériaux de substitution osseuse, en augmentant l'activité des ostéoblastes et des ostéoclastes in situ (11). Leur utilisation clinique peut s'avérer très efficace pour la régénération osseuse, notamment chez les patients présentant des altérations du métabolisme osseux, comme, par exemple, les fumeurs, les sujets ayant subi une radiothérapie cervico-faciale, et ceux sous bisphosphonates.

Deux cas cliniques vont illustrer ci-après l'utilisation des lasers de différentes longueurs d'onde dans la chirurgie, la cicatrisation et la régénération osseuses.

Susanne Pungs

Cas cliniques

Cas 1 : Résection apicale et régénération osseuse

Patiente de 53 ans, enseignante, adressée par un confrère pour la résection apicale de la 22, ayant présenté un abcès quelques semaines auparavant.

Examen clinique et imagerie

Patiente présentant de multiples reconstructions corono-radiculaires, dent 38 incluse **(Fig. 1)**. Ses antécédents médicaux sont tabagisme et un cancer du sein en 2012 traité par radiothérapie.
La dent 22 présente une reconstruction corono-radiculaire, traitement endodontique incomplet **(Fig. 2)**. La dent est sensible à la pression verticale et horizontale. La patiente refuse le retraitement canalaire, à cause du risque de fracture radiculaire lors de la dépose de la reconstruction corono-radiculaire et du coût engendré pour la réalisation d'une nouvelle couronne.
Pour la visualisation tridimensionnelle de cette lésion, des structures anatomiques avoisinantes et pour écarter l'existence d'une fracture radiculaire, un cone beam a été réalisé **(Fig. 3)**. Les images montrent une lésion radioclaire en regard du tiers apicale de la dent 22, mesurant 7 mm de diamètre.

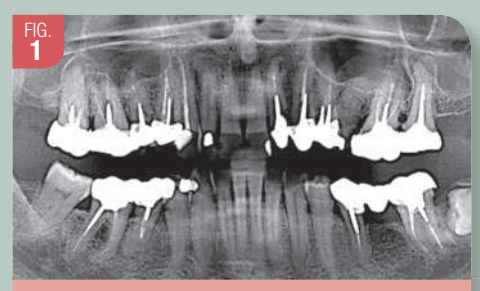
FIG. 1
Radiographie panoramique

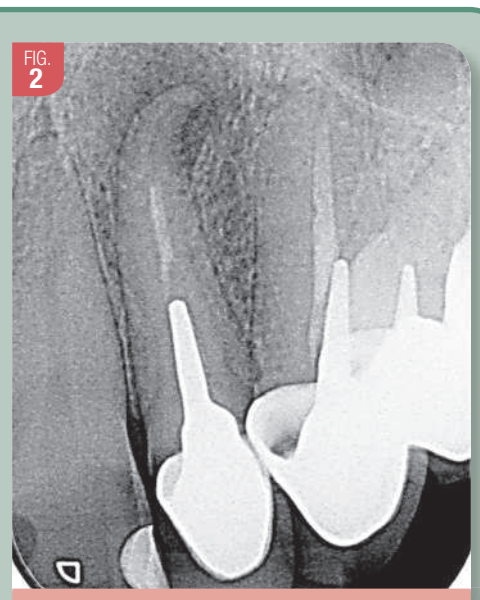
FIG. 2
Radiographie rétro-alvéolaire de la 22

Protocole opératoire

Dans le cadre du DU de Chirurgie Dentaire Laser Assistée, UFR d'Odontologie Garancière, la résection apicale de la 22 a été réalisée exclusivement avec l'utilisation d'un laser erbium, chromium, yttrium, scandium, gallium garnet (Er, Cr : YSSG), d'une longueur d'onde de 2780 nm. L'ER, Cr : YSSG a un effet ablatif sur l'hydroxyapatite, mais, avec peu d'effet de biostimulation. Pour cette raison, nous avons complété l'intervention avec un laser diode d'une longueur d'onde de 970 nm, pour son effet de biostimulation (12, 19).

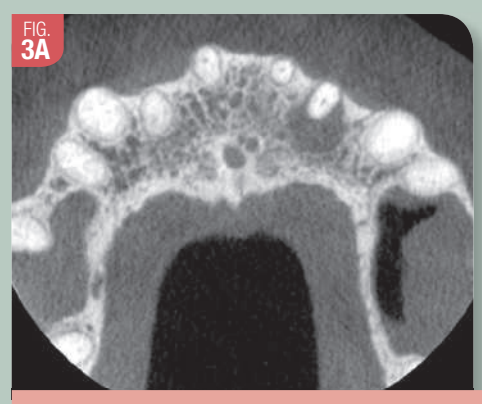
FIG. 3A

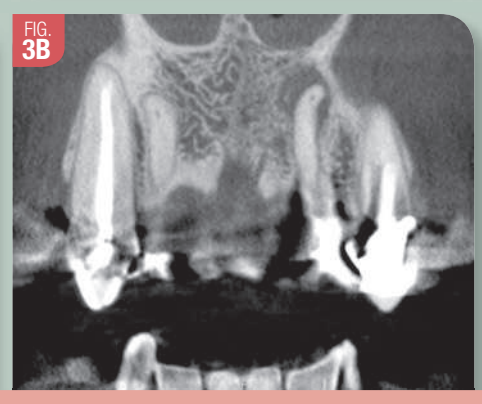
FIG. 3B

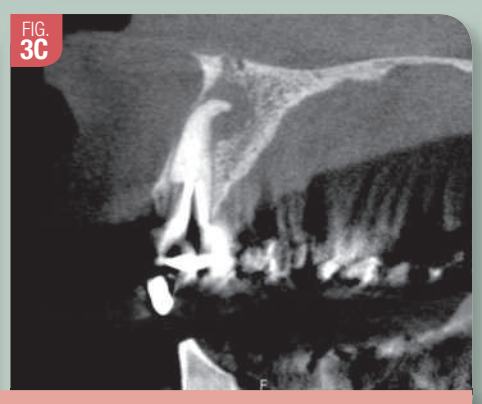
FIG. 3C

Cone beam maxillaire : lésion ostéolytique mesurant 7 mm de diamètre en rapport avec le tiers apical de la racine de la dent 22
a. coupe axiale – b. coupe coronale – c. coupe sagittale

La procédure a été réalisée à l'Er, Cr : YSSG avec les paramètres : 2,5 W, 20 Hz, 20 % d'eau et 20 % d'air, en mode H, avec une pointe MC3 **(Fig. 4 à 8)**.

L'ER, Cr : YSSG permet une ostéotomie plus précise et conservatrice, plus de confort pour le patient, due à l'absence des vibrations provoquées par les fraises et le contre-angle chirurgical. Le résultat post-opératoire est optimisé, avec un moindre œdème et une cicatrisation plus rapide.

Ensuite, la cavité osseuse a été décontaminée par photothérapie dynamique, avec application de peroxyde d'hydrogène à 10 volumes et utilisation du laser diode d'une longueur d'onde de 970 nm, à 2,5 W, Ton 50 µs Toff 30 µs.

La zone opérée a été biostimulée avec un laser diode, longue d'onde 970 nm, à 5 W, Ton 50 µs Toff 50 µs, pendant 30 secondes, immédiatement après l'intervention.

Pendant la phase post-opératoire, la biostimulation a continué avec un laser diode d'une longueur d'onde de 980 nm, avec une lentille défocalisante à 4 W, Ton 50 µs Toff 50 µs, 10 kHz, pendant 30'' en vestibulaire et 30'' en palatin, 2x/semaine, sur 2 semaines.

FIG. 4
Incision semi-lunaire réalisée avec une lame de bistouri n° 15C

FIG. 5
Ostéotomie réalisée avec le laser Er, Cr : YSSG

FIG. 8
Comblement osseux du défaut avec un substitut osseux alloplastique (beta-tricalcium phosphate). Finalisé par une suture avec un fil résorbable

FIG. 6A

FIG. 6B

Résection apicale réalisée avec le laser Er, Cr : YSSG. Il permet une meilleure visualisation du site opératoire, ainsi qu'une décontamination des parois osseuses de la lésion. Les réglages utilisés sont les mêmes que pour l'ostéotomie – a. ostéotomie – b. résection de l'apex

FIG. 7A

FIG. 7B

Site opératoire
a. Lésion – b. Curetage de la lésion à l'aide d'une curette alvéolaire

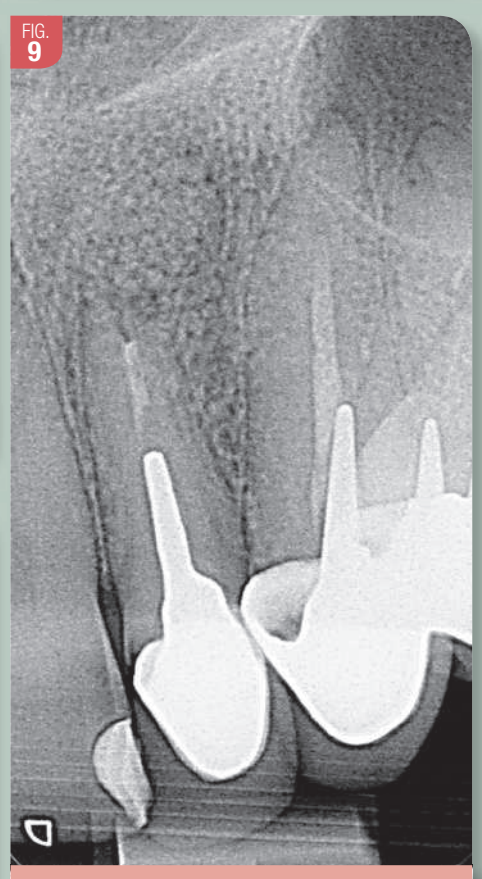
FIG. 9
Radiographie rétro-alvéolaire post-opératoire. On observe la résection du tiers apicale de la dent 22 et les granules de beta-TCP remplissant le défaut osseux

Cas 2 : Préservation alvéolaire et régénération osseuse

Notre patient est un homme de 38 ans, fumeur, sans antécédents médicaux, agent de maîtrise, adressé par une consœur pour l'avulsion de la 16 et la pose d'un implant.

Examen clinique et imagerie

La dent 16 présente un traitement canalaire, reconstruction coronaire, mobilité de niveau 3, fracture radiculaire, rougeur et gonflement gingival localisés. Les radiographies panoramique et rétro-alvéolaire **(Fig. 1, 2)**, montrent une résorption radiculaire externe sur les racines mésio-vestibulaire (MV) et disto-vestibulaire (DV), une fracture radiculaire de la racine MV, ainsi qu'une proximité accrue vers le sinus maxillaire.

Protocole opératoire

Dans le cadre du DU en Chirurgie Dentaire Laser Assistée, UFR d'Odontologie Garancière, le plan de traitement suivant a été réalisé.

Extraction de la dent 16 avec séparation des racines DV et palatine **(Fig. 3)**. Ablation des tissus infectés avec le laser CO2, d'une longue d'onde de 10 600 nm. Ce laser présente une excellente absorption dans les tissus mous, avec une pénétration d'environ 20 µm. Son utilisation a permis l'ablation des tissus infectés en contact avec la membrane sinusienne en préservant celle-ci. Ceci aurait été risqué avec une curette alvéolaire.

Ensuite, l'alvéole et la membrane sinusienne ont été décontaminés par photothérapie dynamique (PDT) au laser diode, d'une longueur d'onde de 970 nm à 2,5 W, Ton 50 µs et Toff 30 µs. Pour cela, l'alvéole d'extraction a été irriguée avec du peroxyde d'hydrogène à 10 volumes, la fibre laser est passée avec des mouvements de balayage pendant 30 sec. La communication bucco-sinusienne a été comblée avec une éponge de collagène, puis suturée avec un fil résorbable. Finalement, avec le laser diode nous avons créé une membrane biologique (à 3 W Ton 2ms et Toff 2ms) et biostimulé le site, comme décrit dans le cas clinique précédent **(Fig. 4)**.

Biostimulation post-opératoire

Pendant la phase de cicatrisation, la biostimulation a été réalisée avec le diode 980 nm, comme décrit dans le cas clinique précédent.

Quatre semaines après cette première intervention, des examens d'imagerie (radiographie rétro-alvéolaire et cone beam) ont été réalisés. L'imagerie montrait la fermeture satisfaisante de la communication bucco-sinusienne, la préservation des parois corticales de l'alvéole d'extraction, principalement de la corticale vestibulaire, très résorbée lors de l'extraction, une hauteur sous-sinusienne de 1-2 mm **(Fig. 5, 6)**.

Six semaines après l'extraction, le soulèvement du plancher sinusal par la technique de Summers modifiée est réalisé avec de l'hydroxyapatite d'origine bovine. La crête osseuse est préservée dans le sens vestibulo-palatin, malgré le défaut osseux présent lors de la première intervention **(Fig. 7, 8)**.

Le site a été biostimulé en post-opératoire comme décrit précédemment **(Fig. 9)**.

FIG. 1
Radiographie panoramique

FIG. 2
Radiographie rétro-alvéolaire de la 16

FIG. 3A FIG. 3B
Extraction la dent 16 : a. alvéole d'extraction - b. dent extraite

FIG. 4
Membrane biologique réalisée avec le laser diode

FIG. 6A FIG. 6B FIG. 6C
Cone beam pré-implantaire : a. coupe transversale – b. coupe coronale – c. coupe sagittale

FIG. 5
Radiographie rétro-alvéolaire
4 semaines après l'extraction

FIG. 7
Réouverture du site 6 semaines après l'extraction

FIG. 8
Radiographie rétro-alvéolaire post-opératoire

FIG. 9
Biostimulation

Discussion

Les deux cas cliniques présentés dans cet article, illustrent l'utilisation de lasers de différentes longueurs d'onde dans la chirurgie osseuse, ayant pour objectif l'économie tissulaire, la décontamination de la zone infectée, la rapidité et la qualité de la réparation osseuse. Chaque laser présente une longueur d'onde spécifique. Certains rayonnements peu ou pas absorbés par certains tissus les traverseront pour aller céder leur énergie progressivement en profondeur, alors que d'autres ne pourront pas y pénétrer, l'action du rayonnement étant très efficace sur la surface d'impact de celui-ci. C'est la longueur d'onde de chaque laser qui permet cette particularité essentielle (19). C'est pourquoi, des lasers de différentes longueurs d'onde ont été employés dans cet article, selon l'effet souhaité. Des lasers photo-ablatifs (CO2 et Er, Cr : YSSG) ont été utilisés pour l'élimination des tissus infectés, objectivant la préservation des structures anatomiques avoisinantes du site opératoire et pour la décontamination superficielle du défaut osseux. Alors que des lasers pénétrants (diodes), ont été choisis pour leurs effets photochimiques, thermiques et biostimulants, permettant la décontamination en profondeur du défaut osseux, la création d'une membrane biologique, et, aussi, favoriser la cicatrisation et la régénération osseuses.

L'augmentation de la prolifération cellulaire et l'accélération du métabolisme tissulaire sont les effets physiologiques plus importants de la biostimulation, contribuant à l'amélioration du processus de cicatrisation. Dans ce contexte, plusieurs études ont montré que les lasers diode ont un effet positif sur la cicatrisation osseuse (3, 15, 23), en stimulant, entre autres, l'expression des gènes de l'ostéogenèse participant à la réparation osseuse (15) et l'activité des ostéoblastes (24). Ce qui peut expliquer les résultats positifs de cette thérapie sur la cicatrisation osseuse, avec la modulation de l'inflammation (16) et le recrutement précoce des cellules ostéoprogénitrices, augmentant ainsi le taux de néoformation osseuse (7). Des auteurs ont suggéré que la biostimulation altère le comportement cellulaire en influençant la respiration mitochondriale ou les canaux de calcium de la membrane cellulaire. Cela peut stimuler la synthèse de collagène, l'angiogenèse, et la libération de facteurs de croissance, qui vont favoriser la cicatrisation tissulaire (16, 25).

L'importance du choix d'un niveau adéquat d'énergie irradiée a été discutée par plusieurs auteurs. Cependant un protocole idéal de biostimulation envisageant l'accélération de la réparation osseuse n'a pas encore été établi. Cela peut être attribué aux différentes longueurs d'onde de laser diode disponibles et les différents types de protocoles utilisés. Plusieurs études ont décrit les effets de la biostimulation aux lasers diode de longueurs d'onde variant de 830 nm à 980 nm (11, 14, 16, 23). Les protocoles, extrêmement différents entre eux, ne permettent pas une comparaison des résultats.

Les effets de la biostimulation dépendent des paramètres d'irradiation du laser diode : la longueur d'onde, la dose, l'intensité du rayon laser, le diamètre du point irradié, le temps total et les modes d'irradiation – unique ou répétitive (10, 21). Une étude, sur l'irradiation avec le laser diode à 820 nm sur des sutures palatines pendant l'expansion maxillaire rapide chez des souris, a observé l'accélération de la régénération osseuse dans le groupe laser-irradié avec des doses de 5 et 6,30 J/cm² (1). Concernant les tissus mous, l'irradiation au laser diode avec une densité d'énergie de 3,7 à 5,0 J/cm² pendant 7 jours, a provoqué la stimulation maximale de la cicatrisation des plaies chez des souris diabétiques. Les doses en dehors de ces paramètres n'ont pas apporté d'effets significatifs (6, 17). L'effet du traitement laser sur la croissance cellulaire est dose-dépendant (2, 20). Un temps d'irradiation plus long, avec des irradiations répétitives au laser diode de 980 nm, augmente l'expression des protéines de l'ostéogenèse et accélère la cicatrisation alvéolaire significativement chez les souris (15).

Les effets de la biostimulation sont modulés par de multiples facteurs, comme la profondeur du tissu cible et la longueur d'onde, la localisation et la nature du défaut, la diversité des cellules, l'état physiologique du patient et les paramètres laser. Par conséquent, une meilleure compréhension des mécanismes

UNE RÉVOLUTION EN MATIÈRE DE DÉSINFECTION DE RÉGÉNÉRATION CELLULAIRE ET DE MICRO-CHIRURGIE NON INVASIVE !

Des actes simplifiés.
Des suites opératoires sécurisées.
Des résultats sublimés.

Laser Erbium YAG 2940 nm

PLUSER EVOLUTION

12 watts - 100 Hz - Spray réglable

Egalement disponible

Laser Diode 980 nm

ICONE EVOLUTION

16 watts - 25 000Hz

Kaēlux
LASERS DENTAIRES ET FORMATIONS

FORMATIONS LASERS

SUIVEZ NOS FORMATIONS LASERS À PARIS, MONTPELLIER ET BORDEAUX. *RENSEIGNEMENTS : INFO@KAELUX.COM

DOCTOR SMILE

Il n'y a pas de raccourci pour atteindre l'excellence.

Passez par Berlin.

APPARTIENT À ANKYLOS® DENTSPLY SIRONA

Zoom sur la dentisterie implantaire Congrès International Ankylos 2018

Ce n'est pas une coïncidence si le système implantaire Ankylos est mondialement reconnu. Avec vous, nous avons parcouru un très long chemin pour développer et perfectionner le système Ankylos. 33 ans plus exactement !

Nous n'allons pas nous arrêter maintenant ! Nous vous donnons rendez-vous à Berlin pour un retour scientifique sur nos réalisations et pour aller encore plus loin.

Président scientifique
Dr Paul Weigl
Université de Francfort

- 36 intervenants de renom international
- 14 sessions « focus »
- 5 sessions plénières
- Prix Poster et vidéo pour 3 spécialités
- 1 congrès inoubliable

Notez les **29 et 30 juin 2018** dans votre agenda pour passer deux journées de haute valeur scientifique en toute convivialité lors du Congrès International Ankylos 2018 au Centre de Congrès Estrel, à Berlin, en Allemagne.

Faites confiance à l'expertise et au recul clinique !

Pour en savoir plus et vous inscrire, rendez-vous sur www.ankyloscongress.com.

Ankylos® : Dispositifs médicaux pour soins dentaires, réservés aux professionnels de santé, non remboursés par les organismes d'assurance maladie au titre de la LPPR. Consultez les notices spécifiques à chacun pour plus d'information.



Pub congres ankylos A3 city FR.indd 1 26/03/2018 17:01:31

Susanne Pungs

cellulaires et biochimiques de la biostimulation est nécessaire, pour mieux évaluer les résultats expérimentaux et pour établir un protocole de biostimulation reproductible.
Concernant les cas présentés dans cet article, le protocole de biostimulation utilisé a été l'irradiation avec un laser diode 970 nm pendant 1 minute (30 secondes en vestibulaire, 30 secondes en palatin) en post-opératoire immédiat, ensuite 2x/semaine pendant 2 semaines avec un laser diode de 980 nm pendant, également, 1 min (30 sec en vestibulaire et 30 sec en palatin). Ce protocole, utilisant des irradiations répétitives pendant la phase initiale de la cicatrisation osseuse, est en concordance avec les résultats des études cités ci-dessus. Nous avons observé une réparation osseuse complète sur le site de la communication bucco-sinusienne chez un patient fumeur en 6 semaines. Des études ont démontré que les patients fumeurs présentent une moindre densité de l'os alvéolaire que les non-fumeurs, et que, à la suite des extractions dentaires, les fumeurs présentaient une diminution de la qualité et de la densité osseuses et une perte plus importante de la hauteur de la crête osseuse que les non-fumeurs (22). Il a été observé, également, que le tabagisme affecte négativement l'expression du mRNA de l'ostéocalcine (OCN), et favorise l'expression de collagène1 (Col-1). Col1est présent de façon abondante dans l'os. Cette molécule participe aux stades initiaux de formation osseuse et, bien qu'essentielle, elle ne participe pas à son processus de minéralisation. En contrepartie, l'OCN participe directement au processus de minéralisation osseuse. Son expression étant réduite chez les fumeurs, cela pourrait expliquer l'effet du tabac sur la réduction de la minéralisation osseuse chez ces patients (4). La biostimulation au diode favorise, entre autres, l'expression d'OCN (15). Ce fait, pourrait expliquer les effets positifs de la biostimulation sur la vitesse et la qualité de la cicatrisation osseuse de notre patient.

Conclusion

Les bénéfices de l'utilisation des lasers de différentes longueurs d'onde sur les diverses étapes de la chirurgie, de la cicatrisation et de la régénération osseuses sont multiples : préservation des structures anatomiques avoisinantes et désinfection du site opératoire, stimulation de la réparation osseuse et l'accélération de l'intégration des biomatériaux au défaut osseux. La biostimulation, en plus de ses propriétés anti-inflammatoires et antalgiques connues, présente des propriétés d'ostéogenèse, déclenchant l'expression des molécules médiatrices de la formation osseuse. En outre, les données scientifiques encouragent l'utilisation de la biostimulation en chirurgie dentaire chez les fumeurs et les patients présentant des pathologies systémiques menant à une cicatrisation osseuse altérée. À la lumière des résultats obtenus dans la littérature scientifique, nous disposons désormais de données suffisantes pour élaborer des études standardisées des protocoles de biostimulation, concernant spécifiquement la réparation et la régénération osseuses, pour créer un protocole reproductible, conforme aux données acquises de la science.

Bibliographie

1. *Altan AB, Bicakci AA, Avunduk MC, Esen H. The effect of dosage on the efficiency of LLLT in new bone formation at the expanded suture in rats. Lasers Med Sci. 2015 Jan ; 30 (1) : 255-62.*
2. *Al-Watban FA, Andres BL. Laser biomodulation of normal and neoplastic cells. Lasers med Sci 2012 27 : 1039-1043.*

Toute la bibliographie est à retrouver sur
www.aonews-lemag.fr

Jean-Michel Stroumza

Laser associé aux techniques conventionnelles dans un cas complexe

Jean-Michel Stroumza
Paris

Introduction

Laser, grande question : réelle utilité ? Quelle valeur ajoutée dans nos traitements classiques ?
La même polémique s'est posée il y a plus de trente ans avec le traitement implantaire. Les pionniers de l'implantologie étaient montrés du doigt et passaient pour des apprentis sorciers. Actuellement l'implantologie est présente à l'échelon international dans toutes les conférences. Malheureusement nombre de détracteurs du laser ne l'ont jamais utilisé et le rejettent sans argumentation fondée, alors que dermatologues, ophtalmologistes, phlébologues et autres spécialistes médicaux l'utilisent avec succès dans leurs traitements et ne remettent pas en cause son efficacité.
Le cas clinique présenté ci-dessous amène à réfléchir sur le plan de traitement et sur la décision de conserver ou non des dents dont le pronostic de conservation à court et moyen terme serait engagé.
Le laser interviendra à différentes étapes du plan de traitement : lors du traitement chirurgical (avulsion et pose d'implant), du traitement parodontal (poches parodontales profondes de 18 mm), du traitement de caries profondes, du traitement endodontique, du traitement de régénération osseuse, de la prise d'empreinte et enfin lors de multiples bio stimulations.
Objectif : améliorer dans chaque discipline les résultats per et post opératoire, diminuer les suites (douleur, œdème, inconfort), accélérer la cicatrisation et obtenir la pérennité de nos restaurations. Enfin assurer la réussite du traitement.

Présentation du cas clinique

Monsieur S, 59 ans, sans antécédents médicaux, se présente en urgence avec des douleurs irradiantes du maxillaire droit.
L'examen clinique **(Fig. 1)** montre un bridge dento-porté 17.16.15 très mobile, une gingivite gingivorragique, une douleur à la percussion sur 17 et 15 ainsi qu'une violente douleur à la palpation vestibulo apicale. Les tests de vitalité sont négatifs La radiographie met en évidence des abcès apicaux ainsi qu'une lyse osseuse importante péri radiculaire, un sinus procident et une importante destruction osseuse sous-sinusienne **(Fig. 2)**. L'analyse scanner axiale montre l'ostéolyse crestale sur 17 et 15 **(Fig. 3 et 4)**.

FIG. 1

Vue vestibulaire du bridge 17.16.15

FIG. 2

Radiographie rétro alvéolaire

La coupe coronale en 15 montre une destruction osseuse totale s'étendant au-delà de l'apex avec perforation de la corticale en vestibulaire **(Fig. 5)**. La coupe coronale en 18 montre une alvéolyse atteignant presque l'apex de la dent **(Fig. 6)**. La coupe coronale en 17 montre une destruction totale de l'os atteignant le plancher sinusien, créant une communication et une inflammation de la membrane de Schneider **(Fig. 7 et 8)**.

FIG. 3

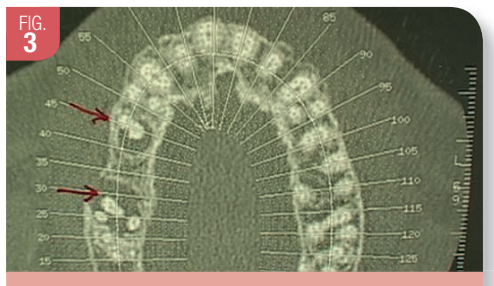

Scanner coupe axiale

FIG. 6

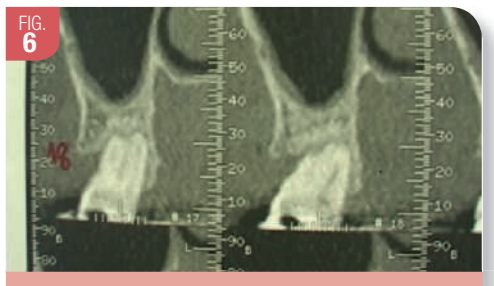

Coupe coronale site 18

FIG. 4



Mise en évidence de l'ostéolyse 15 17

FIG. 7

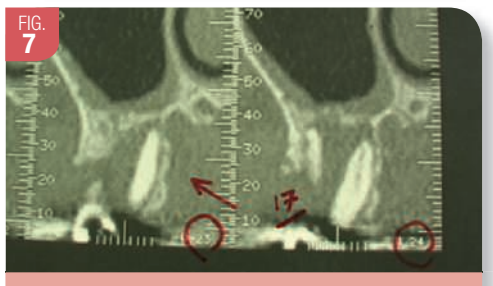

Coupe coronale site 17 en distal

FIG. 5

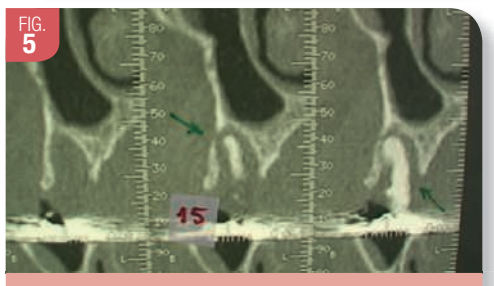

Coupe coronale site 15

FIG. 8

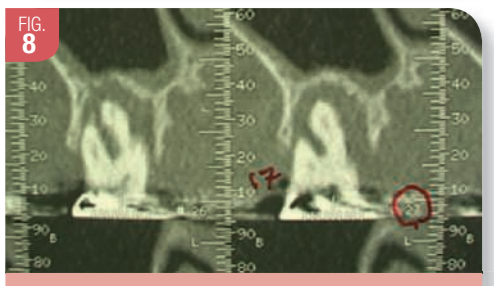

Coupe coronale site 17 en mésial

Plan de traitement

La réussite d'un traitement dépend de plusieurs facteurs qui vont de la compétence du praticien à l'observance du patient en passant par l'utilisation d'une instrumentation adaptée. Il faut évaluer à chaque phase de traitement la faisabilité de l'étape suivante. Dans ce cas-ci, à la lumière des éléments

cliniques et radiographiques, les piliers du bridge maxillaire droit semblent inconservables ainsi que la 18 mobile et cariée. La notion d'information du patient prend toute sa valeur car il va orienter notre position.
Monsieur S ne veut ni prothèse amovible, ni greffe osseuse et veut une réhabilitation occluso prothétique qui soit la plus rapide possible. Or, un plan de traitement comprenant des extractions des 15.17.18, suivies d'un comblement sinusien 2 mois après, puis pose de 3 implants 6 mois post greffe et enfin la réalisation d'une prothèse implanto portée 4 mois après, nous amène à un total de 15 mois avec des risques de complications. Chaque acte de chirurgie : greffe, membrane, implants, apporte son lot de complications et la sommation de toutes ces complications peut compromettre le projet final *(Bert M.)*.
Nonobstant la longueur du traitement, le cout, non négligeable, du traitement suscite nombre de questions, de réflexion et parfois de découragement. Le traitement le plus conservateur possible sera proposé.

Extraction laser associé

Le bridge 17.16.15 est déposé. La 17 est extraite dans un premier temps. Les racines sont recouvertes d'un important tissu de granulation mélangé à du tartre **(Fig. 9)**. La coupe coronale en 17 **(Fig. 10)** objective une absence de corticale vestibulaire. L'alvéole de la 17 est curetée, l'action irradiante du laser va dans un premier temps, par effet photo acoustique et photo ablative, débarrasser l'alvéole des tissus pathologiques résiduels en respectant la structure osseuse **(Fig. 11)**. L'alvéole sera ensuite irriguée par de l'eau oxygénée 10 volumes qui sera activée par le laser dans le principe de la thérapie photo dynamique **(Fig. 12)** puis le laser agira en perforant la corticale interne de centaines de petits orifices microscopique (Er YAG 20 hertz 250 mj Tip chisel). Le sang remplira l'alvéole qui sera à son tour irradiée en faveur d'une coagulation. Ainsi, la réalisation d'une membrane occlusale protectrice isolera le caillot nouvellement formé de la cavité buccale par l'action du laser Er YAG à 12 hertz et 120 mj en utilisant un Tip de 600 microns de diamètre.

Evolution du plan de traitement

La 17 non conservable a été extraite. Après analyse des images scanner, **(Fig. 13 et 14)**, se pose le problème de mettre un implant en 16 et de conserver la 15. Une zone d'ostéolyse d'environ 5 mm entoure l'apex de la 15, la destruction du tissu osseux est en distale de la 15 et l'élargissement desmodontal est important du côté mésial. Cette dent a une mobilité extrême classée niveau 4 (signe de Béliard), mobilité axiale et latérale. Un problème se pose : si la 15 est extraite et que le patient désire une solution fixe, il ne reste que la pose d'un bridge de 5 éléments. Ce bridge s'appuiera sur la 14 et la 18 qui est alvéolysée. La stabilité de cette prothèse risque d'être compromise et ce type de reconstruction ne fait pas partie des données acquises de la science. Quid de la pose d'un implant en 16 dans un secteur fortement alvéolysé avec une hauteur sous sinusienne réduite ? Dans un premier temps, la conservation de la 15 sera tentée.

Endo paro laser associé

La mise en place d'un cône de gutta **(Fig. 15)** met en évidence la profondeur clinique de la poche parodontale objectivée par la radio rétro alvéolaire **(Fig. 16)**. Au cours de cette séance, l'action irradiante du laser se fera à la fois dans la poche parodontale de 15 et dans l'alvéole déshabitée de 17 **(Fig. 17)**. Le retrait du cône de gutta avec son extrémité en tire-bouchon confirme la totale lyse périphérique apicale **(Fig. 18)**. Le traitement canalaire de cette dent mortifiée se fera avec le laser ND YAP, avec la fibre de 320 microns, à une fréquence de 10 Hz et une énergie de 400 mj dans des mouvements de va-et-vient sous irrigation d'une solution d'hypochlorite de sodium à 2,6 %. La **figure 19** montre l'obturation canalaire finale après condensation à chaud. On constate un léger dépassement de pâte à l'apex. Dans la semaine suivante, pour palier toute infiltration bactérienne intempestive, un inlay core claveté est scellé définitivement **(Fig. 20)**. La radiographie réalisée un mois après l'extraction montre une amélioration de la situation parodontale de 15 en faveur d'une reconstruction osseuse. Une dent provisoire est immédiatement réalisée, en sous-occlusion, pour éviter toute surpression occlusale **(Fig. 21)**. On note une amélioration de l'état muco gingival sur le site de la 16. Un coiffage pulpaire indirect est réalisé sur la 18 **(Fig. 22)**. Traitement réalisé au laser ND YAP (fibre 320 microns, 160 mj à 30 Hz), après éviction du tissu carieux en mésial de cette dernière. Le même réglage sera utilisé pour traiter les poches parodontales autour de cette dent sous irrigation d'eau oxygénée 10 vol.

Implanto laser associé

L'image coronale du scanner en 16 nécessite une augmentation de la hauteur osseuse sous sinusienne **(Fig. 23)**. Une simulation de la pose d'implant par transparent interposé le situe dans la cavité sinusienne **(Fig. 24)**. Après un premier forage, dans la bonne position et le bon axe du futur implant, l'ostéotome va effracter la corticale sous sinusienne, décoller la membrane de Schneider et la soulever **(Fig. 25)**. L'ostéotome évolue par percussion frappée avec un maillet chirurgical de mm en mm créant un puits osseux qui sera stimulé par des actions laser courtes (Er YAG 25 Hz 200 mj) dont l'effet sera de créer des petits orifices dans les parois osseuses du puits de forage, les rendant plus plastiques et facilement déformables. Lorsque la corticale sous sinusienne est franchie **(Fig. 26)**, le laser Er YAG va coaguler le saignement intra osseux (tip diamètre 600 microns, énergie 120 mj et fréquence 12Hz). Une membrane caoutchouteuse est ainsi réalisée. L'implant est alors vissé dans ce coagulat amélioré et énergétisé par le laser **(Fig. 27)**. La vis de couverture de l'implant est alors vissée en position sous gingivale **(Fig. 28)**. La radio à moins de 2 mois post op **(Fig. 29)** montre une amélioration très nette du tissu péri implantaire.

Réalisation prothétique laser associé

À ce stade, on peut déterminer la nature de la réhabilitation occluso-prothétique de l'hémi-maxillaire droit : bridge implanto-dento porté de 4 éléments avec 18 et 15 comme pilier dentaire et 16 comme pilier implantaire. La 18 conservera sa vitalité. Après dévissage de la vis de couverture de l'implant 16 **(Fig. 30)** et mise en évidence d'un bon bandeau de gencive kératinisée autour du col implantaire **(Fig. 31)**, l'empreinte **(Fig. 32)** est réalisée après mise en place d'un faux moignon d'empreinte **(Fig. 33)** et de son contrôle radiologique **(Fig. 34)**. Un faux moignon est placé une semaine après **(Fig. 35)** et torqué à 32 Newtons cm après contrôle radiographique **(Fig. 36)**. Le bridge est alors scellé provisoirement **(Fig. 37)** et le contrôle radio

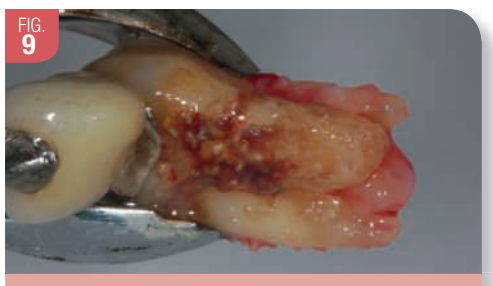
FIG. 9
17 extraite avec tissu de granulation

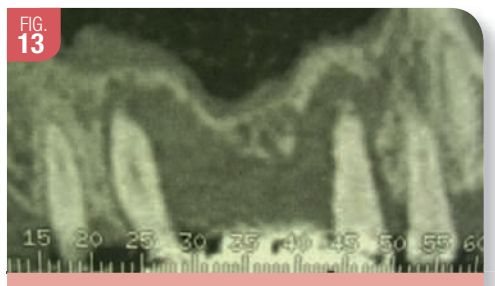
FIG. 13
Important délabrement osseux

FIG. 17
Action laser dans l'alvéole oxygénée

FIG. 21
Traitement Dentinaire 18 et DP sur 15


FIG. 10
16 à la réunion de 2 zones d'osteolyse

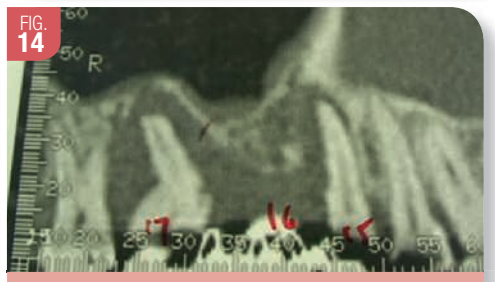
FIG. 14
Idem sur coupe pano plus palatine

FIG. 18
Retrait du cône de gutta de 15

FIG. 22
Protection pulpaire après laser

FIG. 11
Alvéole déshabitée de 17

FIG. 15
Cône de gutta dans la poche paro 15

FIG. 19
Obturation canalaire laser assistée

FIG. 12
Irrigation avec H2O2 10 volumes

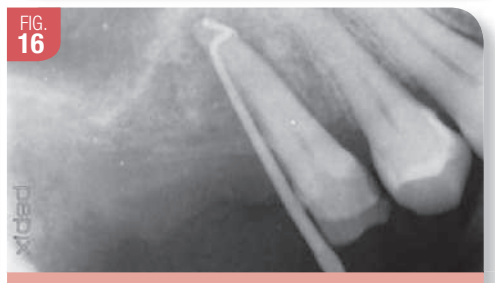
FIG. 16
Rétro alvéolaire de contrôle

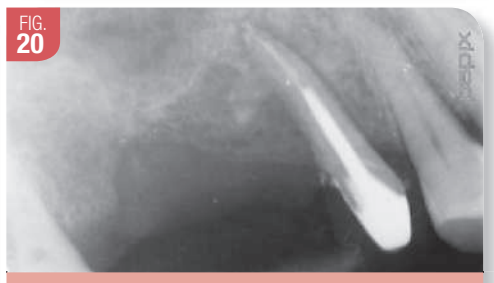
FIG. 20
Scellement d'un inlay core claveté

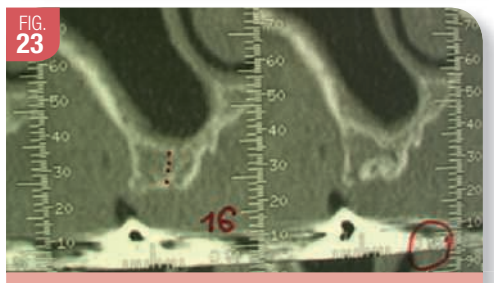
FIG. 23
Coupe coronale 16

Jean-Michel Stroumza

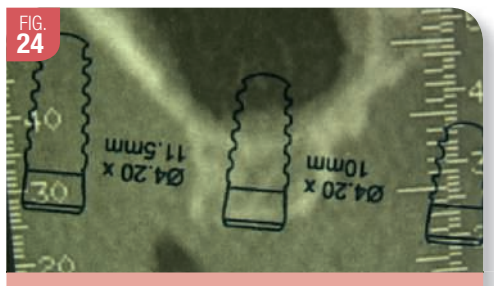

FIG. 24 Simulation implantaire

FIG. 25 Ostéotomie

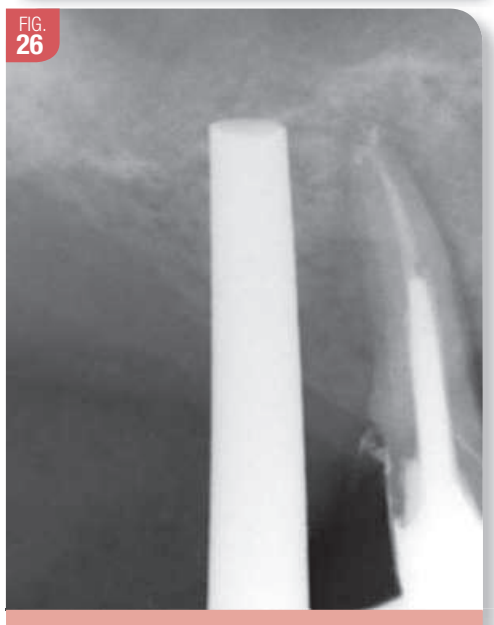
FIG. 26 Radio de contrôle

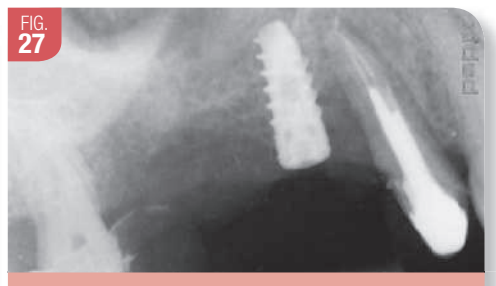
FIG. 27 Radio de contrôle post-chirurgie

FIG. 28 Situation en fin de chirurgie

FIG. 29 Contrôle radio 4 mois post op

FIG. 30 Dévissage vis de couverture

FIG. 31 État gingival autour du col implantaire

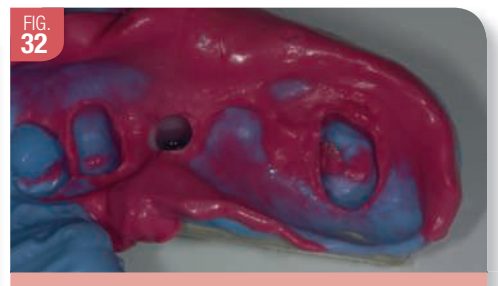
FIG. 32 Transfert d'empreinte

FIG. 33 Contrôle

FIG. 34 Empreinte

FIG. 35 Inlay core 16 transvissé

FIG. 36 Contrôle radio 16

FIG. 37 Pose du bridge implant dento porté

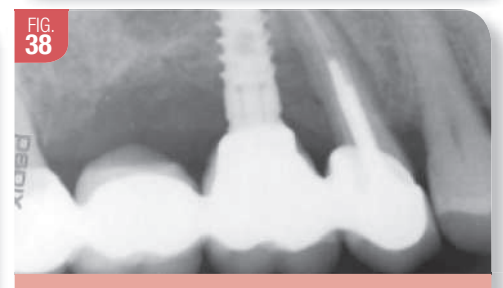
FIG. 38 Radio de contrôle site 15.16

FIG. 39 Radio de contrôle site 18.17.16

FIG. 40 Radio 13 mois post 1re consultation

FIG. 41 Radio 13 mois post 1re consultation

(Fig. 38 et 39) permet d'apprécier la qualité de la cicatrisation osseuse péri dentaire et péri implantaire. Mais il faudra attendre plusieurs mois pour une reconstruction *ad integrum* car ce processus est en évolution constante. Les **figures 40 et 41** montrent une évolution significativement favorable 6 mois la pose du bridge et 13 mois après le début du traitement.

Action et argumentation

Les bases du laser

La pénétration du faisceau laser dans un tissu dépend de son absorption dans l'hémoglobine, la mélanine, l'hydroxyapatite, le collagène et l'eau constituant ce tissu. Chaque longueur d'onde sera absorbée différemment. L'objectif est d'atteindre ce tissu de façon très localisé, d'obtenir une bonne prestation avec la plus faible diffusion thermique. La puissance est calculée à partir de la formule reliant l'énergie délivrée par le laser au temps d'impulsion. Le mode d'émission pulsé permet la libération de lumière laser par paquets de photons avec de très courtes impulsions entrecoupées de période de repos qui offre un temps de relaxation thermique du tissu irradié. Le travail se fait par puissance de crête. Ce qui produit des effets mécaniques sur les tissus.

Présentation des deux lasers

Le Nd YAP, dont la longueur d'onde est 1340 nm se situe dans l'infrarouge. Il est pulsé. Il élimine la boue dentinaire, permet l'hémostase, la chirurgie des tissus mous ainsi que la décontamination endodontique ; sa forte puissance de crête permet de volatiliser des instruments métalliques fracturés dans les canaux.

L'Er YAG dont la longueur d'onde est 2940 nm se situe dans l'infrarouge. Il est pulsé. Il élimine le tissu carieux, la boue dentinaire, permet le surfaçage radiculaire, mais il est peu hémostatique. Il est indiqué dans la chirurgie des tissus durs et mous, dans la décontamination endodontique et dans le traitement des poches parodontales.

La PDT est une réaction photochimique utilisée pour la destruction sélective de cellules cibles. Les tissus adjacents ne subissent aucuns dommages et l'équilibre de la flore buccale est préservé *(Séguier S, 2008)* et *(Ficheux H. 2009)*.

Ces deux lasers peuvent faire de la « Low Laser Level Therapy » ou LLLT. La LLLT Stimule les processus de cicatrisation.

Principes : appliquer des énergies faibles et répétées sans produire d'échauffement, basé sur l'activation enzymatique de certains processus cellulaires favorisant la prolifération du collagène, des cellules épithéliales et endothéliales, des cellules de la dentine et ostéoblastes, par stimulation de la pompe Na +/K + des membranes cellulaires. L'irradiance doit être faible inférieure à 500 mW/cm². *(Bouvet-Gerbettaz, 2012)*

L'action combinée de ces deux lasers représente une valeur ajoutée à différentes étapes du traitement.

Sur la chirurgie : contrôle du processus inflammatoire aigu ou chronique en réduisant l'œdème post opératoire en stimulant les cellules endothéliales, la synthèse des fibres de collagène associée à la restructuration de la matrice extracellulaire. Donc, stimulation du processus de cicatrisation, gestion de l'analgésie et accélération de la régénération tissulaire. Effets dus à l'augmentation de l'activité mitochondriale *(Karu T. 1987)*. Des études sur le tissu osseux montrent une augmentation de l'activité des phosphatases alcalines, du nombre des vaisseaux sanguins et de la différenciation ostéoblastique. *Desmons SO (2010)* démontre une augmentation de ponts vasculaires en réponse au stress de la chaleur dans les aires osseuses irradiées.

Sur la parodontologie : la Thérapie Photo Dynamique ou PDT joue un rôle incontesté dans l'accélération des processus impliqués dans la réparation tissulaire. Les bactéries colonisent l'espace parodontale, s'organisent en biofilm, envahissent la poche parodontale et leur production d'enzymes fait progresser la maladie parodontale *(Bezzina, 2010)*.

Le contrôle des possibles dommages thermiques est basé sur les temps d'application, la fluence et la vitesse de déplacements de la fibre. L'Erbium très absorbé dans l'eau et dans l'hydroxyapatite sont à l'origine d'une vaporisation explosive superficielle du tissu irradié, absence de diffusion en profondeur, effet thermique très superficiel de l'ordre du micron et des tirs de courte durée de l'ordre de la microseconde. L'Erbium agit par vaporisation de l'eau, par l'augmentation de la pression interne qui se poursuit par des micros explosions de la structure sans dommage sur la surface cémentaire *(Schwartz F. et al, 2001 et 2003)* et *(Aoki, 1994 et 2000)*.

L'Erbium YAG à 80 mj, 10 Hz, muni d'un chisel saphir à une fluence de 6,15 j/cm² élimine rapidement les calculs tartriques *(Keller U et al. 1997)*. Par effet photomécanique il agit sur la charge bactérienne et les cellules sollicitées dans les processus de l'immunité cellulaire (destruction de la paroi bactérienne) destruction d'endotoxines telles que les LPS. Sa pénétration en profondeur est de l'ordre de 2 à 5 microns. *Desmons SO, (2010)* observe une augmentation de protéines de choc thermique dans les aires osseuses irradiées.

Le laser est donc indiqué dans la chirurgie parodontale et dans le traitement des tissus durs *(Vescovi P et al. 2016)*.

Sur l'endodontie : le laser facilitera la désinfection canalaire par l'élimination de la couche d'enduit de boue dentinaire qui est un mélange de produit inorganique et organique incluant des bactéries et leurs produits de dégradation (enzymes, endotoxines, acide). Les bactéries sont protégées par un biofilm que les solutions d'irrigation telle NaClO ne peuvent traverser *(Svenstater G, 2004)*. Alors que l'hypochlorite de sodium ne pénètre que de 40 à 130 µm dans les tubulis dentinaires et que les bactéries peuvent les coloniser jusqu'à 1 mm, le laser en chauffant cette solution et par effet photo acoustique permet une pénétration jusqu'à 1000 µm *(Olivi G, 2013)*. Le laser va activer les solutions d'irrigation en augmentant la puissance. Le laser peut induire une couche d'enduit ainsi qu'une modification de structure (recristallisation, fusion et carbonisation en faveur d'une fermeture des tubuli).
Dans la technique LAI ou irrigation laser activé *(Ordinola-Zapata R. 2013 et Matsumoto H, 2011)*, la fibre est insérée dans le canal (fibre de diamètre de 300 microns) à une énergie de 75 mj à 11 Hz pendant 15 secondes, 3 à 4 fois en alternant NaOCl et EDTA. La technique PIPS ou Photon Induced Photoacoustic Streaming, a une action photo acoustique et photo mécanique, avec une énergie de 20 à 50 mj, une fréquence de 10 à 15 Hz et avec des impulsions de 50 µsecondes, à une puissance moyenne de 0,2 à 0,5 W. Chaque impulsion interagit avec les molécules d'eau à une puissance de crête de 400 à 1000 W, créant un phénomène d'onde de choc conduisant à la formation d'un flux puissant à l'intérieur du canal sans effet thermique. On obtient un écoulement turbulent à une distance de 21 mm de la pointe, les vitesses obtenues avec PIPS sont 4 fois supérieures à celles des ultrasons. La pointe de la fibre a une longueur de 9 mm et 600 µm de diamètre *(Di Vito E, 2012)*. *Hulsmann M (2005)*, utilise l'association PIPS et EDTA pour éliminer complètement la boue dentinaire. D'autres auteurs utilisent la fibre 400 µm positionnée dans la chambre pulpaire avec une énergie entre 20 à 50 mj et à une fréquence 10 à 15 Hz, pour un temps d'irradiation de 20 à 40 sec renouvelé 2 fois *(Olivi G et al. 2014)*.

Sur l'odontologie conservatrice : le laser est indiqué dans la prévention des lésions carieuses par la diminution de la solubilité des cristaux d'hydroxyapatite, *(Appel C 2004, Castellan CS 2007)* et permet l'éviction du tissu carieux sans l'échauffement tissulaire qui mettrait en péril la vitalité pulpaire *(Renton-Harper P 1992, Curti M 2005)*. Il permet en outre le traitement de l'hypersensibilité dentinaire par la stimulation des cellules nerveuses *(Kimura Y 1991)*. Pour le coiffage pulpaire, certains auteurs utilisent une énergie de 50 à 80 mj, une fréquence très basse à 5 Hz qui ne génère aucune douleur, sans irrigation, en défocalisé *(Schoop U et al. 2007, et Jayawardena JA 2001)*.

Sur la question du sinus lift : quand on sait que le nombre de complications après chirurgie par abord latéral et de procès de patients mécontents est depuis quelques années en progression constante, il est préférable d'adopter une technique moins longue, moins onéreuse et moins risquée.
Déjà, en 2011, le rapport de la MACSF concernant Implantologie et comblement de sinus est accablant. On note une augmentation importante des déclarations : 77 en 2007, 100 en 2008, 124 en 2009, 136 en 2010, en corrélation avec une augmentation de la pratique de ces actes, mais pas uniquement, en ce qui concerne la chirurgie implantaire. Problème exclusivement lié à la chirurgie implantaire (88, contre 38 en 2008, 59 en 2009, 60 en 2010) : péri implantite, absence ou défaut d'ostéointégration, douleurs, infections, mise en charge immédiate, communications bucco sinusiennes (CBS), sinusite, échec de greffe osseuse ou de soulevé de sinus, lésions nerveuses avec perte de sensibilité ou paresthésies (ces dernières liées pour l'essentiel à une absence de précautions ou de mesures radiologiques préopératoires).
Dans notre cas clinique précité, le Sinus lift se fera sans greffe, sans matériau étranger, sans membrane, sans chirurgie complexe et sans lambeau. Une technique chirurgicale simplifiée, sera associée à la technologie laser jouant ici le rôle de stimulant de l'ostéogénèse par la libération de facteurs de croissance, par la néoangiogénèse, par la transformation des tissus rencontrés (amélioration du biotype gingival).

Description du protocole opératoire

Anesthésie de la zone édentée préalablement désinfectée à la Bétadine. Le laser réglé avec une fluence réduite va balayer ces zones pour faire réagir dans un premier temps les tissus mous superficiels. Une fraise boule pénètre la gencive au point du futur forage. Puis un forêt de 1,5 mm de diamètre va pénétrer l'os sur 3 mm et une radiographie rétroalvéolaire, tuteur de parallélisme en place va objectiver la bonne position de l'axe du futur puits de forage Les ostéotomes vont fracturer la corticale sous sinusienne et compacter l'os périphérique. Leurs passages seront entrecoupés d'irradiations laser pour accélérer le caillot et provoquer des ondes de choc par vaporisation explosive de l'os spongieux. Le laser Erbium YAG va alors stimuler ces puits : diamètre de fibre 400 microns, 20 hertz et 250 mj par impulsion dans le but de créer des pertuis dans l'os, des points hémorragiques et provoquer une onde de choc qui va déplacer la membrane qui sera soulevée par le souffle du laser, la vaporisation explosive et la projection de sang. Une modification de la fluence 12 Htz 120 mj va alors accélérer la coagulation et le puits de forage sera rempli d'un caillot de sang organisé avec libération immédiate de facteurs de croissance. Une étude de Gavriel et Dana Kesler, Yariv Siman et George Romanos sur la sécrétion de PDGF montre que l'irradiation de l'os par un laser Erbium YAG génère une meilleure cicatrisation à court et long terme par rapport aux techniques conventionnelles. Quand le puits de forage correspond à la longueur de l'implant, il est aussitôt soumis à une nouvelle irradiation laser de basse fluence pour accélérer la coagulation et le dépôt de fibrine à l'entrée du puits. L'implant est alors vissé sans irrigation et à vitesse très lente jusqu'à obtenir un ancrage solide avec une stabilisation primaire de bonne qualité. Enfin,

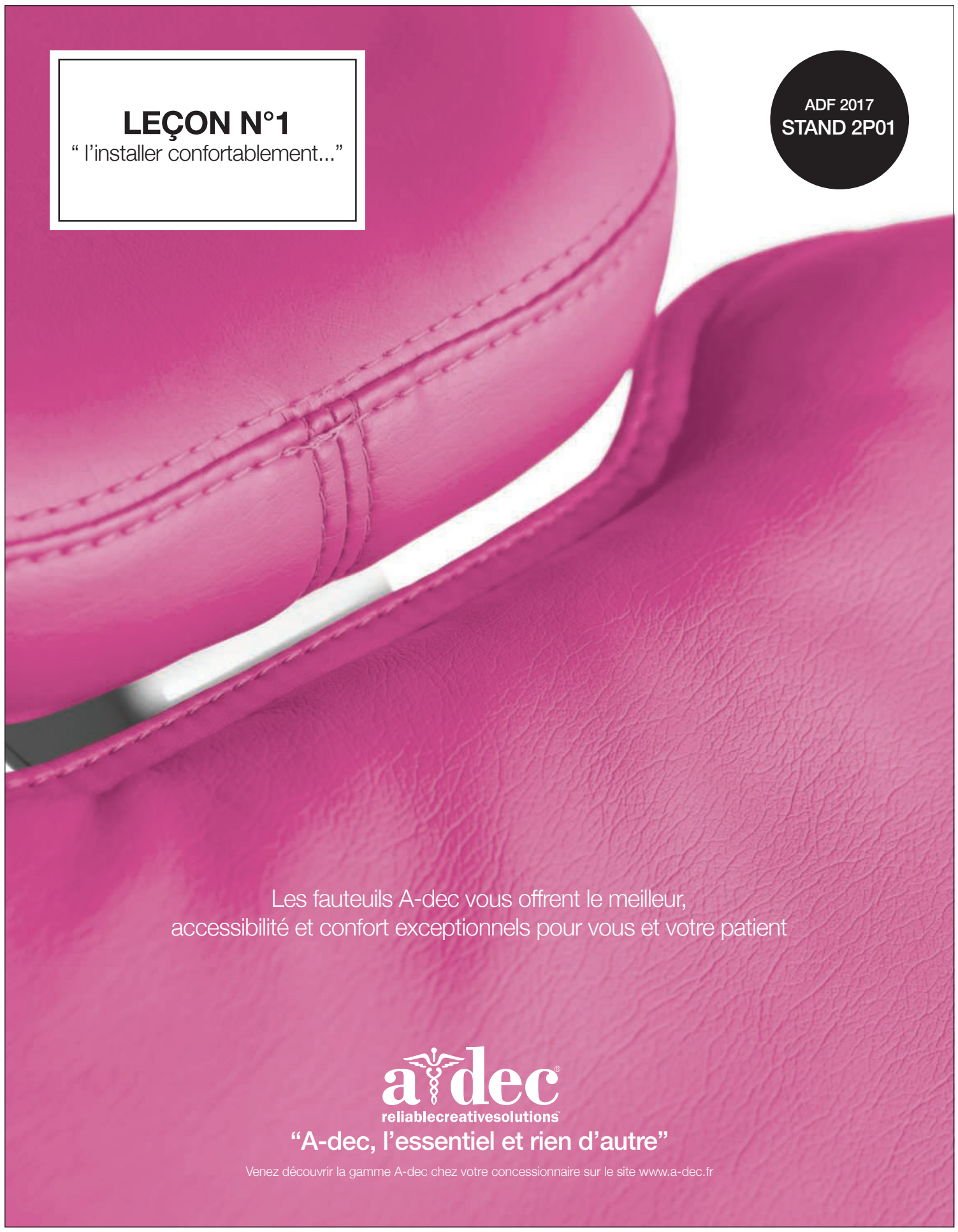

Jean-Michel Stroumza

l'application de laser à la même fluence sans air et sans eau va souder le caillot en noyant la vis de couverture de l'implant, pour faire un bouchon de cicatrisation de 2e intention que le tissu épithélial va recouvrir sans s'invaginer dans le caillot du puits de forage. Cette opération n'aura duré que quelques minutes. Trois mois plus tard l'implant est operculisé au laser par un programme thermo mécanique d'ablation tissulaire, dont l'avantage par rapport à d'autres lasers est de ne pas endommager le titane. La vis de couverture est retirée.

Mode d'action du laser

Le mode d'action principal du laser *(Dahan et coll.)* consiste à induire une réaction inflammatoire du tissu conjonctif superficiel et moyen. Cette réaction inflammatoire de faible niveau est suivie d'une activation et d'une prolifération fibroblastique à l'origine de la formation d'un néo collagène et à terme d'un remodelage du tissu conjonctif.

L'utilisation d'un laser dont la longueur d'onde est préférentiellement absorbée par l'eau présente dans la gencive, entraîne une élévation de température modérée. Le laser dont la longueur d'onde est préférentiellement absorbée par les vaisseaux superficiels de la gencive entraîne une activation plaquettaire ; les plaquettes pourraient jouer un rôle important dans ce phénomène de remodelage *(Mordon S. 2001 et 2002)*. Leur transmigration, suivie d'une dégranulation, conduit à la libération de plusieurs facteurs de croissance (PDGF, TGF-ß…) qui stimule les fibroblastes et par conséquent la production de néo collagène. Une modification de la température intervient au niveau du site :

- Dès 45 ° : apparition de phénomènes de vasodilatation et de dommage endothélial.
- À 50° : disparition de l'activité enzymatique ;
- À 60° : désorganisation des membranes cellulaires et dénaturation des protéines dont la structure tertiaire est définie par des liaisons fortes (pont disulfure) et faibles (liaisons H et hydrophobes). La chaleur n'altère pas les ponts disulfures, ni les liaisons covalentes mais elle rompt les liaisons H. Ainsi la protéine dénaturée a une structure plus allongée ; elle est plus visqueuse en solution.
- Entre 60° et 70° : les protéines plasmatiques sont dénaturées et augmentent la viscosité du sang. Le collagène est aussi une protéine mais sa résistance à la chaleur est supérieure car sa structure est plus hiérarchisée. Le procollagène se présente sous la forme d'une triple hélice polypeptidique maintenue en place par des liaisons H. L'association par des liaisons covalentes de plusieurs unités de procollagène forme une fibrille collagène. C'est l'association de plusieurs fibrilles par l'intermédiaire de liaisons ioniques et H grâce à la présence d'eau (liquide interstitiel) qui forme une fibre de collagène. L'échauffement produit une évaporation du liquide interstitiel.
- À 75° : les liaisons H inter fibres créées grâce à la présence de liquide disparaissent avec l'eau. Enfin la chaleur provoque un démasquage des groupements réactifs susceptibles de former des liaisons hydrophobes. Ceci entraîne une augmentation importante des liaisons hydrophobes et glycoprotéines qui forment alors une « colle » : la fibronectine. Ce processus qui apparaît à 75°, modifie la structure tissulaire et s'accompagne d'une réaction tissulaire avec déshydratation totale. Si la température s'élève rapidement à 100°, la vaporisation du liquide interstitiel conduit à la volatilisation des constituants tissulaires et à la destruction de l'architecture du tissu. Enfin, dès que l'eau a disparu, en fonction de la température atteinte, apparaissent des phénomènes de carbonisation et de combustion des composants organiques. Le résultat médical de l'action thermique du laser n'est pas seulement dû à l'échauffement induit par l'absorption de la lumière, mais aussi au processus cinétique de cette transformation.

La photothérapie dynamique : L'association de l'eau oxygénée à 10 volumes et du laser permet une action bactéricide sur les germes anaérobies parodonto-pathogènes. L'effet photo thermique va dissocier la molécule d'eau oxygénée pour libérer dans le milieu des ions OH-, H + qui sont bactéricides, de l'eau H2O, de l'ozone indispensable dans les réactions immunitaires et de l'oxygène singulet fortement bactéricide.

La Biostimulation du laser modifie l'équilibre cellulaire par des réactions photochimiques, photoélectriques et photo thermiques produites par des énergies faibles pendant des temps d'application plus longs. Un faisceau de photons déclenche des modifications du métabolisme cellulaire. Les quanta de lumière sont absorbés par la cellule qui réagit par un processus de régulation cellulaire : action sur la chaîne respiratoire et augmentation de l'ATP ainsi que l'activation des cellules liée à son état physiologique. Il en résulte une prolifération des macrophages, des lymphocytes, des fibroblastes, des cellules endothéliales, des kératinocytes et une libération de facteurs de croissance.

Conclusion

Entre le début et la fin du traitement, 8 mois seulement se sont écoulés. Le laser a permis de booster la cicatrisation osseuse et d'obtenir un volume osseux acceptable et assaini pour poser un implant et conserver 2 dents qui au départ semblaient compromises. Le patient est tenu de faire des contrôles clinique et radiologique tous les 3 mois pendant 2 ans puis tous les 6 mois comme il est stipulé dans le consentement éclairé remis en début de traitement. Une hygiène rigoureuse sera nécessaire pour pérenniser ce traitement complexe. En conséquence, le laser est un accélérateur de cicatrisation avec des suites opératoires favorables. Cet outil thérapeutique a une action anti inflammatoire sans les inconvénients des anti inflammatoires. L'adhésion du patient à ce traitement est totale. Cette méthode, sans complications est rapide, sûre et respectueuse de la biologie des tissus traversés. Ses principaux atouts sont : réduction ou suppression des douleurs postopératoires, absence d'infections sinusiennes, réduction du coût pour le patient, augmentation de la vitesse de cicatrisation permettant une mise en charge plus précoce. Le laser apparaît ici comme un instrument de choix comme stimulateur biologique en limitant la survenue de processus infectieux ou inflammatoires, permettant ainsi la réduction de consommation d'antalgiques, d'antibiotiques et d'anti-inflammatoires.

Bibliographie

1. *Aoki A, Ando Y, Watanabe H, Ishikawa I. In vitro studies on laser scaling of subgingival calculus with an Er-YAG laser. J Periodontol 1994 ; 65 (12) : 1097-1106.*
2. *Aoki A, Miura M, Akiyama F. In vitro evaluation of Er : YAG laser scaling of subgingival calculus in comparison with ultrasonic scaling. J Periodontal Res 2000 ; 35 (5) : 266277*

Toute la bibliographie est à retrouver sur **www.aonews-lemag.fr**

Pour tout renseignement et inscription pour le DU, contactez Annick Ligot : ligot@univ-paris-diderot.fr

Laboratoire
de prothèse dentaire

Une expertise fiable et des techniciens confirmés à votre service depuis 10 ans.
LMP Paris au service de la qualité.

CCM sur implant transvissée: 117.50 €

CCM sur implant scellée: 121.00 €

01 39 86 31 19
01 39 86 32 55

www.lmp-paris.fr

LMP 29-31 Bvd De La Muette 95140 Garges Lès Gonesse

David Bensoussan

Comment conserver une dent expulsée... et ensuite

Pour entamer cette nouvelle rubrique, j'ai choisi un article lu dans **Royal Australian College of General Practitioners** sur la conduite à tenir lors des avulsions dentaires suite à un traumatisme chez l'enfant.
En effet il est capital de bien connaître la marche à suivre dans ce genre de situations car le facteur temps est primordial et si la réimplantation peut avoir lieu sur le site de l'accident les suites ont plus de chance d'être favorable par rapport à un déplacement vers le cabinet.
Dans ce cas le dentiste peut donner les indications au téléphone plutôt que d'encourager les patients à se déplacer.
Nous verrons dans le cas clinique qui va suivre que le non-respect des recommandations a eu des conséquences délétères sur la dent de la jeune patiente.
La santé pulpaire ainsi que la santé du ligament alvéolo dentaire sont des facteurs clés de la dent avulsée. Quand le ligament est trop lésé la cicatrisation se fait au détriment de la dent par de l'os, et au bout de quelques années la dent est perdue. Plus le temps extra alvéolaire augmente plus les chances de survie de la pulpe et du ligament diminuent.
Le deuxième facteur capital est le milieu dans lequel la dent va être conservée jusqu'au moment de la réimplantation.
En l'absence de solution adéquate le meilleur moyen de conserver la dent est le lait dans de la glace. L'eau courante n'est pas la solution de choix car les cellules vont être détruites du fait des différences de pression osmotique.
La salive du patient est une solution intermédiaire mais il faut prévenir le risque d'ingestion.
Si l'apex de la dent est largement ouvert on peut tenter de garder la vitalité pulpaire en gardant le patient sous surveillance clinique et radiographique régulière.
Dans le cas des apex matures le traitement endodontique sera entrepris quelques jours après la réimplantation.
L'idéal est de se reporter quant à la conduite à tenir à l'application disponible sur **l'App Store Dental Trauma**. En effet les recommandations peuvent varier en fonction de l'évolution des techniques et des résultats de la recherche fondamentale et clinique.

Cas clinique

Mademoiselle A. B. née le 21/09/2006 se présente à notre consultation le 1/12/2014 âgée donc de 8 ans. Elle a été victime d'un accident de trottinette et la dent 21 est complètement sortie de son alvéole mais il n'y a ni fracture radiculaire ni fracture coronaire. L'accident a eu lieu le 24/09/2014 et la dent est réimplantée dans un cabinet dentaire avec un temps extra-oral évalué à 1 h 30. La dent a été conservée dans de l'eau seule liquide disponible sur place. La contention souple est gardée une dizaine de jours et la dent ne répondant pas aux tests de vitalité une première séance d'hydroxyde de calcium est réalisée.

FIG. 1 — Vue clinique

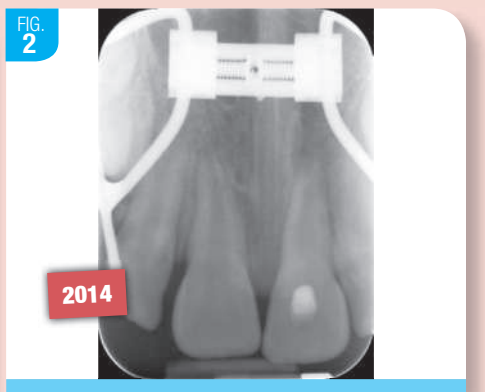

FIG. 2 — Radiographie prise le 1/12/2014

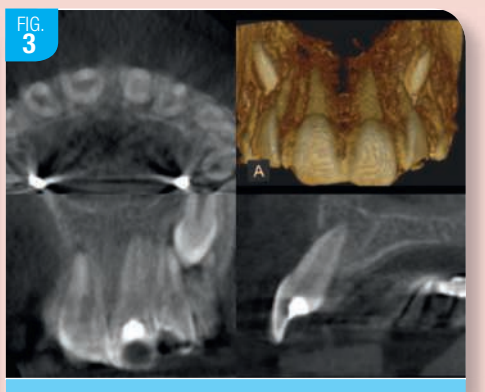

FIG. 3 — CBCT1

FIG. 4 — Renouvellement du CaOH2 le 26/01/2015 on note quelques zones de résorption visibles sur la surface radiculaire

FIG. 5 — Contrôle CaOH2 du 13/05/2015

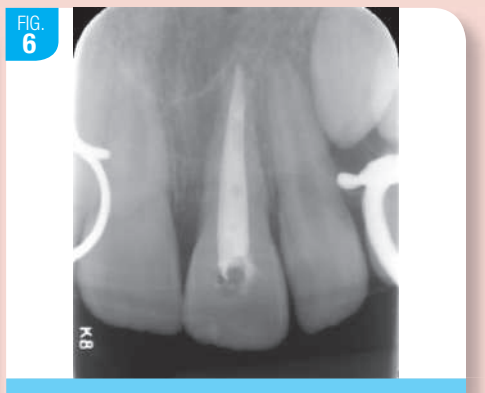

FIG. 6 — 13/05/2015 obturation canalaire au MTA

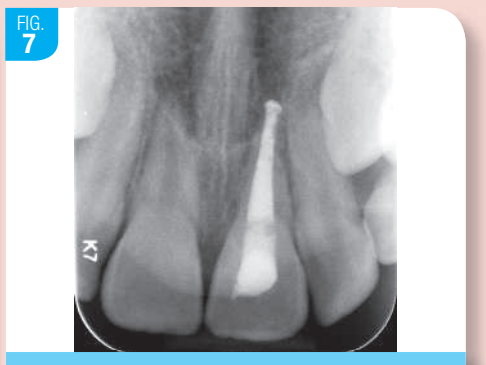

FIG. 7 — 20/10/2015 contrôle : les zones de résorption sont de plus en plus importantes

FIG. 8 — 07/07/2016 lors de ce contrôle le phénomène de résorption ne s'est pas arrêté

FIG. 9 — 23/11/2016 la dent est plus courte

FIG. 10 — Radiographie prise le 22/03/2017 juste avant l'avulsion de la dent

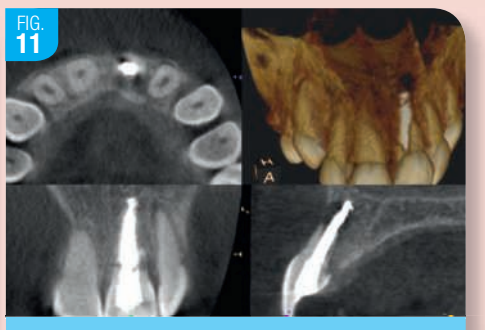

FIG. 11 — Le CBCT pris le 23/11/2016 montre une racine qui a quasiment disparu. La dent n'est pas mobile mais il faut envisager la perte totale de la racine et le remplacement de la dent par un artifice prothétique fixe.

FIG. 12 — La couronne naturelle est conservée et est solidarisée à la dent 11 par une attelle collée en céramique

Discussion

Malheureusement la dent n'a pas été réimplantée sur le lieu de l'accident et le temps extra-oral est relativement important. La lésion des cellules desmodontales est irréversible et aucun traitement de surface de la racine n'a été effectué. Il aurait fallu traiter la racine avec de l'Emdogain® ou la plonger pendant 5 minutes dans une solution de fluorure de sodium à 2 %. Seule une connaissance approfondie des thérapeutiques adaptées à la traumatologie des dents permanentes immature ou non peut prévenir de telles complications.

Bibliographie

1. *Beech, Nicholas et al. « RACGP - Management Of Dental Trauma By General Practitioners ». Australian Family Physician, 2015, https ://www.racgp.org.au/afp/2015/december/management-of-dental-trauma-by-general-practitioners/.*
2. *Trope M. Avulsion and replantation. Refuat Hapeh Vehashinayim 2002 ; 19:6 – 15, 76.*
3. *Andreasen JO, Lauridsen E, Gerds TA, Ahrensburg SS. Dental trauma guide : A source of evidence-based treatment guidelines for dental trauma. Dent Traumatol 2012 ; 28 : 345 – 50.*

Owandy
RADIOLOGY

I-max 3D

L'IMAGERIE 3D ACCESSIBLE À TOUS

- Compacte et légère : 66kg
- 3D Cone Beam
- Multi FOV : de 9x9 à 5x5 cm
- HD : 87µm
- CAD/CAM ready
- Guides chirurgicaux
- Budget maîtrisé

Découvrez notre gamme complète de produits : www.owandy.com

Owandy
RADIOLOGY
2, rue des Vieilles Vignes
77183 Croissy-Beaubourg
FRANCE
Tél. + 33 (0) 1 64 11 18 18
info@owandy.com
www.owandy.com

Dispositif médical de classe Ib / CE0051. Veuillez lire attentivement les instructions figurant dans la notice d'utilisation.
Produit non remboursé par les organismes de santé. Fabricant : Owandy Radiology SARL

AP_Imax 3D_29.7x42_FR_01.2018.indd 1 01/02/2018 12:32:22

HENRY SCHEIN®

Dans la famille MODÈLE,

je demande...

Découvrez nos 7 familles sur
henryschein-materiel.fr/catalogue/jeu-de-7-familles

SOYEZ ZEN !

VOS AVANTAGES :

- **Faites vos premiers pas en CFAO et améliorez la relation avec votre laboratoire de proximité :** le format STL du Cerec communique avec tous les systèmes CFAO de laboratoire
- **Grâce au Cerec Zen vous réaliserez en toute sérénité et en une seule séance des prothèses unitaires :** Inlay/onlay, facettes, couronnes

OFFRE ALL INCLUSIVE :

- 1 four au choix (Vita ou Ivoclar)
- Cerec Club 1re année offerte
- 2 jours de mise en main + 2 jours de formation initiale dentiste
- 2000 € de consommables CFAO + KIT maquillage GC
- Logiciel Scan Export STL

La CFAO devient ACCESSIBLE, SIMPLE, RENTABLE !

Dispositifs médicaux pour soins dentaires, réservés aux professionnels de santé, non remboursés par la sécurité sociale. Les dispositifs médicaux pour soins dentaires de la gamme Cerec sont de classe I et sont fabriqués par DENTSPLY SIRONA, organisme certifié 0123. Lisez attentivement les instructions figurant sur la notice ou sur l'étiquetage avant toute utilisation. *Loyers indiqués valables uniquement dans le cadre d'un financement par le biais de nos partenaires. Barèmes de mars 2018, susceptibles de modification en fonction de l'évolution des taux bancaires sous réserve d'acceptation par le biais de notre service financement. Omnicam Twice: 44 590 €TTC. Les offres ALL INCLUSIVE comprennent 1 four au choix (Vita ou Ivoclar) + Onduleur + Cerec Club 1 ère année offerte + Licence Scan Export STL + 2 jours de mise en main par un ingénieur d'application + 2 jours de formation initiale par un dentiste utlisateur + 2000 € de consommables CFAO + KIT maquillage GC (valeur 845€) offert par HSF et GC + Kit de calibration.

Taches blanches taches brunes comment les traiter ?

Une soirée avec René Serfaty

Marie-Christine Azoulay

Le 11 janvier dernier, à l'occasion de la première soirée de l'année, nous avons eu l'immense plaisir d'accueillir **René Serfaty, responsable du DU d'esthétique de la faculté de Strasbourg**. Le sujet de son intervention portait sur le traitement des taches blanches et les taches brunes. Il nous a également proposé une alternative à la stratification. En effet, nous avons aujourd'hui à notre arsenal thérapeutique des nouveaux matériaux qui nous permettent d'aller dans le sens d'une dentisterie à minima. L'émail est constitué d'hydroxyapatite très minéralisée et les taches blanches sont une Hypo minéralisation de l'émail. La couleur de la dent est liée à la fois à la luminosité et à la saturation de la teinte. Les propriétés optiques de l'émail sont, de par sa translucidité, responsables de la luminosité. Ainsi pour obtenir une dent plus lumineuse il faut augmenter la masse émail. La dentine, quant à elle, est responsable de la teinte et de la saturation. Les taches blanches sont une illusion optique liée au fait que le rayon lumineux est diffracté.

À noter qu'en cas de fluorose les taches sont toujours symétriques. Le traitement commence toujours par un éclaircissement. Puis grâce à l'ICON® (sa mouillabilité et son indice de réfraction), on va traiter la tâche. L'opération pourra être renouvelée plusieurs fois, et si la tache est plus profonde, il faudra alors pratiquer le micro-sablage. Mais attention, il faut savoir s'arrêter car le composite à ses limites.

En ce qui concerne les taches brunes, la coloration est liée à un pigment brun. On préconise un éclaircissement à l'hypochlorite mais l'expérience montre qu'il n'y a aucun résultat. On peut également pratiquer de la micro-abrasion à l'acide chlorhydrique et à la pierre ponce mais attention on vieillit la dent… Les pigments ont une double liaison et les radicaux libres de l'eau oxygénée vont taper dans ces liaisons. La réalisation de la gouttière se fait pour être portée 18 nuits en haut et 18 nuits en bas. Les réservoirs ne sont pas indispensables sauf dans le cas d'un traitement d'une seule dent où on réalise un très gros réservoir de 4 mm. Le seuil de 18 nuits est donné car c'est le point de saturation.

Il est indispensable d'attendre deux à trois semaines avant d'envisager tout collage. On constate que dans 52 % des cas les patients présentent des sensibilités. Alors il est possible de procéder par progression : la gouttière est portée d'abord 1 heure puis 2 heures… Avec la concentration actuelle, l'usage de la lampe est inutile. L'âge d'intervention a été fixé arbitrairement à partir de 18 ans afin d'éviter des résorptions cervicales externes. Quant à l'utilisation du perborate mélangé à de l'eau distillée, celle-ci est interdite pour des raisons de santé générale.

Si le patient n'a pas les moyens de faire un blanchiment, la luminosité et l'état de surface sont des éléments primordiaux et il existe aujourd'hui des composites mono teintes d'excellente qualité et qui donnent de très honorables résultats. (Essentia de GC®).

Ils sont composés de 3 masses dentines et 2 masse émail. Il est possible de réaliser toute une face vestibulaire en veillant à ne jamais mettre de masse émail au niveau du collet. Il faut savoir que le vieillissement du composite se voit au bout de 2 ans, qu'un composite s'entretient, et que sa longévité est opérateur, salive et alimentation dépendant. Nous avions, pour l'occasion, loué l'amphithéâtre de l'espace Hillel et notre traiteur pour cette soirée (Gabriel) nous avait préparé un buffet gargantuesque à tel point que nous avons pu faire un don de nourriture à l'association Hessed Haïm pour un montant de 2500 €.

Cette année encore nos partenaires ont répondu présents et nous les en remercions : Pred, Bisico, Crownceram, Labocast sans oublier LOSER & Cie qui nous a fait parvenir des échantillons.



René Serfaty ravi de retrouver une ancienne de Strasbourg, Laura Cohen



Un joyeux accueil grâce à Samuel, Hervé et Corinne !

La présidente avec Corinne Attia…



… et Claude Benant



Des jeunes, des jeunes et encore des jeunes !!!

Roberto Mussi (BISICO) entouré de Dominique Isidori, Catherine Leval et Frédéric Perbet

Quelques-uns de nos partenaires, ravis d'être là



Brigitte Farahat avec son fils et Bruno Fitouchi

On retrouve Dominique Isidori, Roberto Mussi, Michel Isidori, Frédéric Merlin, Bernard Dratler et Sylvie Brands

Le traditionnel cadeau au conférencier

Le numérique : une vision globale en cabinet dentaire

avec Tony Muzy

Richard Grigri

Nous vivons dans un monde dans lequel la conception numérique se développe de jour en jour. L'empreinte numérique ouvre le monde du 4.0 à la médecine dentaire d'aujourd'hui et de demain. **Tony Muzy** nous a expliqué à l'aide de cas cliniques la place du numérique dans nos cabinets dentaires. Le scanner intra-oral 3Shape Trios, vecteur du cabinet dentaire numérique, permet la prise d'empreinte des arcades dentaires pour la réalisation d'onlay, couronne céramique sur dent naturelle.

La société Lyra, qui propose une offre globale, inclue la mise à disposition d'une usineuse d'un four à céramique. Ainsi, par exemple, la réalisation de A à Z d'une couronne céramique demande 45'de temps praticien (préparation – prise empreinte – prise occlusion) et 60'pour la modélisation, usinage, maquillage et cuisson de la céramique. Ce temps peut être assuré par une assistante formée à cet effet. Le praticien utilisera ce temps afin de traiter un autre patient par exemple.

Avec ce protocole le traitement de la couronne se fait donc en une seule séance au fauteuil, et permet d'éviter de faire une couronne provisoire et de répéter les anesthésies locales en cas de prothèse sur dent vivante ; le patient apprécie confort et gain de temps.
Le scanner intra-oral 3Shape Trios permet aussi la prise d'empreinte des implants pour la réalisation de piliers et couronne.
L'utilisation de ScanBody facilite cette prise d'empreinte et supprime l'étape du positionnement de l'analogue. Le E-Physio qui se positionne sur l'implant le jour de la chirurgie autorise la prise d'empreinte pour le pilier et la couronne sans avoir à mettre en place un scan body (gain de temps, respect de la cicatrisation gingivale et du design gingival).
Lyra intègre aussi une solution d'aligneurs orthodontiques avec l'option Lyralign.
Pour compléter cette solution numérique, le guide chirurgical peut être conçu avec le logiciel Implant Studio et même imprimés en 3D au cabinet dentaire.
Tony Muzy, enseignant en occlusodontie, traite des cas avec un enregistrement numérique des courbes occlusales grâce à des capteurs faciaux. Vous l'aurez compris, la question n'est plus de savoir s'il faut passer au numérique mais savoir comment effectuer cette transition.
Les membres du bureau Alpha Omega Grenoble remercient la société Lyra et ETK pour l'organisation de cette soirée ainsi que le Laboratoire Pierre Fabre pour son fidèle soutien. Nous remercions aussi le propriétaire du restaurant « La Corne d'Or » qui nous a accueillis dans ce cadre magnifique et a fait le bonheur de nos papilles.

Le président Richard Grigri avec Stéphanie Bijaoui

Avec Patrick Chemla (trésorier) et Brice Nardeux (Etk-Lyra)



Tony Muzi

Kitsour de thèses

avec Anaëlle et Jérémy Delouya

Jean-Luc Guetta

Après le grand succès de la grande journée de janvier, nous sommes revenus à notre rythme de soirées mensuelles. Pour cette soirée nous avons assisté à un show de thèses de la part de nouveaux praticiens marseillais. Nous avons reçu donc deux nouveaux confrères qui sont frère et sœur dans la vie.
Il s'agissait d'Anaëlle et Jérémy Delouya. C'est toujours émouvant de voir éclore de nouveaux praticiens que l'on a vu grandir depuis plusieurs années, et qui étaient des étudiants fidèles d'AO Marseille Provence.
Anaëlle a commencé la première, et comme elle a été classée 19° à l'internat, il y a deux ans, elle s'oriente vers une carrière d'orthodontiste. Sa thèse a comme sujet « Auto-transplantation et orthodontie : apports réciproques ».
Jérémy, lui, traite d'un sujet juridique : « Les litiges au Pavillon Dentaire, revue de morbi-mortalité ! ».
Nous souhaitons un grand Mazal Tov pour nos deux nouveaux praticiens, avec beaucoup de bonheur dans leurs vies professionnelles, personnelles, et comme futur membres praticiens d'AOMP.
Nos partenaires : AXA (Alain Taïeb), Pierre Fabre Oral Care (Elisabeth Olive), Sunstar (Isabelle Carne) et Curaden France (Nathalie Aroca).

Laura, directrice de thèse de ses deux poulains Nathan Halimi et Anaëlle Delouya

Le bureau AO Marseille, un groupe bien uni

Marc Nataf avec Alain Bsiri, nouveau papy de jumeaux

Bravo Thierry, notre président, pour la grande journée et pour tout ton travail pour AO !

Jérémy Delouya

Deux jolies orthodontistes, Laura David et Laura Levi

Frédérique et Élodie

SUNSTAR

G·U·M PerioBalance®

UN ALLIÉ À VOS CÔTÉS

GUM® PerioBalance® est un complément alimentaire à base de ***Lactobacillus reuteri*** Prodentis®.

Lactobacillus reuteri Prodentis® est un probiotique d'origine humaine composé de deux souches brevetées de bactéries lactiques. Son efficacité a été validée dans de nombreuses études cliniques.

Pour un usage en complément du Détartrage Surfaçage Radiculaire.

LACTOBACILLUS REUTERI Prodentis® CLINIQUEMENT PROUVÉ

Pour plus d'informations
contact@fr.sunstar.com
gumgencives.fr/periobalance

GENCIVES SAINES. VIE SAINE.MD

SUNSTAR FRANCE
55/63 rue Anatole France
92300 Levallois-Perret

Les restaurations adhésives postérieures sans stress

avec Maxime Drossart

André Sebbag

Maxime Drossart avec Albert Pinto, Guillaume Jouhanny et Bertrand Khayat

La présidente présentant les intervenants de Descartes Israël : Léonard Sebbag, Ora Bismuth et Roman Licha

Ariane Arav

Notre soirée du 14 mars commença sous le signe de la jeunesse avec l'intervention des membres du bureau de **Descartes Israël** qui nous ont brillamment présenté leur association et leurs projets (cf. ci-dessous).
Quant à **Maxime Drossart**, sa jeune carrière de conférencier ne lui interdit pas une réflexion et une mise en perspective pour son domaine de prédilection : les restaurations esthétiques et le collage. Ses réhabilitations reposent sur le principe du gradient thérapeutique (Attal, Tirlet), tant pour la dent pulpée que pour la dent vitale. Son exposé s'est appuyé sur 6 clés décisionnelles : la biologie, la biomécanique, la rétention, l'esthétique, le matériau et l'analyse du risque d'échec. Il a bien sûr insisté sur le moment clé de la préparation du support dentaire, et l'analyse critique de la structure résiduelle qui sera déterminante : l'économie tissulaire n'est pas un dogme !
Il faudra combiner dynamique occlusale et esthétique dans le choix des limites occlusales et verticales. Les cuspides épaisses de 2 mm (verticale et horizontale) seront à conserver, au détriment de celles qui pourraient être souillées ou fissurées. Choisir le recouvrement cuspidien devient plutôt la règle. Pour le praticien familier de la préparation périphérique totale, il sera délicat de savoir faire la transition entre une préparation d'onlay vers celle de l'overlay. Savoir proposer ces solutions graduelles au patient avant l'intervention sera un élément clé dans la communication et la confiance. Photos et empreintes d'études seront une aide au plan de traitement.
Un autre point sur la limite marginale profonde fut abordé. Il conseille de sceller la dentine dont les tubulis sont ouverts avant de procéder à l'empreinte (Immediat Dentine Sealing), ce qui permettra en même temps à rehausser la marge avec du composite fluide (remontée de marge). À la seconde séance : sablage et mordançage de la dent. Mordançage à l'A. Chlorhydrique et silane de la prothèse. Insertion sous pression, voire aux ultrasons.

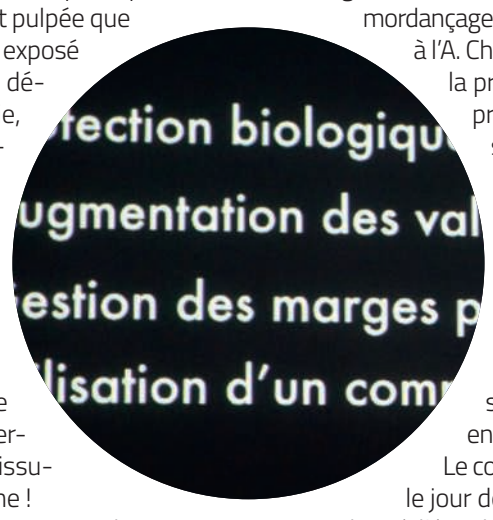

Il est précieux d'éliminer les excès de composite de collage à la périphérie – sans stress – puisqu'il est photopolymérisable, 60 secondes par face semble le plus indiqué, en évitant l'échauffement.
Le collage à la dentine se fait le jour de la préparation, le collage à l'émail se fera à l'assemblage. Dès lors, on aura compris que les colles dual ne sont plus dans ses choix !!!
Ce fut donc une belle soirée que nous a proposée Maxime Drossart, et la forte participation en fut la preuve ! Rendez-vous avec Albert Pinto et Adrien Marinetti le 14 juin prochain pour la prochaine soirée AO Paris : Pour une prise en charge pluridisciplinaire : orthodontie, implantologie, prothèse. Pourquoi ? Selon quels principes ?



Le futur président AO Paris, Franck Sebban, bien entouré

Ilana Amor et Claude Finelle avec nos partenaires de Dentalinov



Ora et Emma Bismuth, Sarah Uzan, Isaac Chekroun et Lucas Lustma (Paris 5)

Michel Naman entouré de Ilana, Alexis-Michaël Gevrey, Michael Ohana (Lyra), A. Pinto

Avec l'équipe de Kuraray

Michael Aboulker et Dov Derman avec Nicolas Burckhart (Labocast)

Le diplôme au conférencier remis par Laurence Addi et la présidente

Descartes Israël : on en est où ?

Clara Uzan et Léonard Sebbag (Paris 5)

Comme vous avez pu le constater lors la conférence Paris Descartes Israël est de retour !

Un petit rappel sur notre association et sur ce qu'il s'est passé cette année.
Depuis 2 ans, Descartes Israël est une association universitaire qui invite l'ensemble des étudiants de Montrouge et de Garancière à découvrir la vie israélienne à travers son histoire, sa culture et ses avancées dans le monde de la médecine et de la science. À la pointe de l'innovation scientifique, Israël est un pays qui pose ses marques dans le monde de la technologie et des nouveautés médicales.

Par notre initiative, nous permettons de faire découvrir Israël aux étudiants non juifs par leurs propres yeux !

Cette année encore nous avons reconduit le fameux « afterwork fallafel » en octobre, puis nous avons eu la chance de rencontrer le ministre du numérique Mounir Mahjoubi à une conférence sur les avancées technologiques de la sécurité en Israël en décembre.
Enfin, nous avons présenté le voyage de 2018 lors d'un afterwork en mars dernier. Au programme : Jérusalem Massada Tel Aviv et la grande nouveauté de cette année Tibériade !

Ainsi, après un premier voyage qui a rencontré un franc succès en juin 2017, DI offre l'opportunité de revivre ce roadtrip exceptionnel à de nouveaux participants… et le voyage de 2018 est déjà complet à l'heure où nous écrivons ces lignes !!
Vous avez été nombreux à nous soutenir par vos dons et nous vous en sommes très reconnaissants !
Un remerciement tout particulier au bureau d'Alpha Omega Paris pour son fidèle soutien, et cela dès notre création.

PS : Un compte rendu du voyage sera à découvrir dans le numéro AONews de la rentrée.

Henry Schein France lance CERALOG®

Le système CERALOG® composé de l'implant en une seule partie CERALOG® Monobloc et de l'implant en deux parties CERALOG® Hexalobe avec piliers vissables et réversibles

Ces dernières années, la demande d'implants en céramique a été en forte hausse. À cela s'ajoute le fait que de nombreux patients souhaitent des prothèses dentaires esthétiques et biocompatibles, présentant une très bonne tolérance tissulaire. **C'est la raison pour laquelle la société Henry Schein propose désormais les implants en céramique éprouvés CERALOG®.**
L'implant CERALOG® Hexalobe de CAMLOG repose sur un véritable système en deux parties associé à un pilier en polymère haute performance PEKK réversible et vissable. Le pilier peut être fixé à l'implant par le biais d'une vis en titane ou en or, selon son choix. Pour les solutions entièrement en céramique, nous disposons de l'implant CERALOG® Monobloc. Les deux implants sont disponibles en 8, 10 et 12 millimètres de long pour un diamètre 4 millimètres. La couleur ivoire du matériau est très proche de la teinte naturelle de la dent.

Deux types de texture de surface différents
La texture de surface de l'implant CERALOG® associe deux types de rugosité bien définis sur un même implant. Les implants sont moins rugueux au niveau de la zone cervicale, afin de favoriser l'adaptation des tissus mous. La zone endo-osseuse du corps d'implant est dotée d'une texture micro-rugueuse pour une attache ciblée des cellules osseuses. Ceci est possible grâce au « Ceramic Injection Molding (CIM) », procédé unique de moulage par injection de céramiques, avec lequel les implants CERALOG® sont fabriqués. Cette technologie de pointe permet de fabriquer des formes complexes avec différentes textures de surface, et ce sans aucun traitement abrasif ultérieur nécessaire.

Un pilier innovant avec une connexion implant-pilier optimale
Qu'on fasse le choix de solutions scellées ou de couronnes hybrides, les piliers CERALOG® Hexalobe sont compatibles avec les deux. L'implant en deux parties se caractérise par des composants prophétiques vissables et réversibles. Le pilier est en polymère PEKK de très haute performance et est idéal pour les sollicitations extrêmes engendrées notamment par les forces masticatoires. Le succès à long terme d'une restauration prothétique est, néanmoins, également déterminé par le bon choix de la connexion implant-pilier. Au regard des exigences spécifiques au dioxyde de zirconium, la connexion Hexalobe a été spécialement développée et optimisée pour ce matériau. À cet effet, les forces de vissage sont introduites dans l'axe tangentiel de l'implant, ce qui permet de transmettre un couple de serrage beaucoup plus élevé que pour une connexion hexagonale, par exemple.

Expérience et contrôle de la qualité
La technologie CERALOG® est basée sur un travail de recherche et de développement de plusieurs décennies au profit du patient. Depuis le début de l'année 2013, l'implant en deux parties Hexalobe est utilisé avec succès en situation clinique dans sa configuration actuelle. Chaque implant
CERALOG® est soumis à un contrôle de qualité. Lors de ce contrôle, l'implant est testé par le biais d'un processus contrôlé au niveau visuel ainsi qu'au niveau de ses dimensions et il est également soumis à des contraintes mécaniques.

Henry Schein implantologie - 02 47 68 95 00

L'attrayant VITA SMART.FIRE® Art Line

Des cuissons artistiques et flexibles dans un flux de travaux numérique
Le four de cuisson miniature VITA SMART.FIRE® accroît l'efficacité du flux de travaux numérique pour les restaurations monolithiques réalisées par CFAO et amène de la couleur dans le laboratoire et le cabinet. **Avec la nouvelle série VITA SMART.FIRE® Art Line, l'art fait son entrée dans le travail dentaire au quotidien. Ce petit four polyvalent et maniable destiné aux cuissons flexibles et rapides de cristallisation, glaçage, maquillage et de correction pour toutes les céramiques vitreuses et feldspathiques courantes est maintenant disponible en cinq designs pop art différents.**
Les fours de cuisson pop sont optimisés pour une utilisation en cabinet et adaptés aux besoins spéciaux des prothésistes dentaires et des dentistes. De par leur taille compacte, les fours pouvant faire le vide VITA SMART.FIRE® Art Line s'intègrent à tous les laboratoires de cabinet, ils peuvent être utilisés de façon mobile en salle de soins et attirent agréablement le regard des patientes et des patients. La restauration peut être préparée directement en salle de soins avant d'être collée. Cela signifie des déplacements réduits et un contrôle direct du visuel sur les patientes et les patients. Le laborieux polissage après usinage n'est plus nécessaire du fait de la réalisation immédiate de la cuisson de glaçage au cabinet. La qualité de surface de la restauration est ainsi optimisée, ce qui contribue à la longévité des résultats du traitement. Du scan au collage final, le four VITA SMART.FIRE® Art Line peut donc accélérer le flux de travaux numérique pour les restaurations céramiques monolithiques, et ce, de façon esthétique. Ce four compact, mobile et ultra-coloré crée à lui seul une atmosphère agréable, réduit les temps d'attente et permet en plus de réaliser des économies sur les restaurations.

VITA et les produits VITA cités sont des marques déposées de VITA Zahnfabrik H. Rauter GmbH & Co. KG, Bad Säckingen, Allemagne – www.vita-zahnfabrik.com

Sunstar annonce le retour de GUM® PerioBalance®

Probiotique à visée bucco-dentaire

Sunstar complète son offre de soins bucco-dentaires avec **GUM® Periobalance®**, un complément alimentaire à utiliser en complément au Détartrage Surfaçage Radiculaire. Chaque comprimé contient plus de 200 millions de *Lactobacillus reuteri* Prodentis® actifs. *Lactobacillus reuteri* Prodentis® est un probiotique naturel dont l'efficacité a été validée dans de nombreuses études cliniques. Il est composé de 2 souches rigoureusement sélectionnées et brevetées de *Lactobacillus reuteri* d'origine humaine. Agréable à utiliser avec son goût mentholé, la posologie recommandée est de 1 à 2 comprimés/jour, sur une durée minimale de 4 semaines.

***Lactobacillus reuteri* Prodentis®, un probiotique cliniquement validé**
Lactobacillus reuteri Prodentis® est une bactérie probiotique d'origine humaine, adaptée à résider dans la cavité buccale[2,3] et capable de se lier à la salive et à la muqueuse buccale[2].
Lactobacillus reuteri Prodentis® est composé de deux souches brevetées de bactéries lactiques au mode d'action complémentaire. Il a été démontré cliniquement que l'association de ces deux souches : retarde la recolonisation des bactéries pathogènes après un DSR[1,4,5], exerce des propriétés anti-inflammatoires et antimicrobiennes, renforce et stimule la réponse immunitaire de l'hôte via la production de lymphocytes T CD4 auxiliaires et la production d'IgA[3], et renforce les défenses naturelles de la bouche[6].

SUNSTAR France - Tél. 01 41 06 64 64 - contact@fr.sunstar.com

Références : 1. Teughels W et al, 2013 ; 2. Haukioja et al, 2006 ; 3. Bacteriotherapy, Barcelona, 2008 ; 4. Tekce et al. 2015 ; 5. Vicario et al, 2012 ; 6. Bacteriotherapy, Barcelona, 2008

Lancement en France des solutions implantaires Neodent®

Une gamme complète de produits implantaires de qualité, simple à utiliser au quotidien et offrant un positionnement tarifaire compétitif
Le Groupe Straumann a lancé en février la commercialisation de la solution implantaire Grand Morse™ de la marque Neodent® en France. Les praticiens français ont désormais la possibilité de commander 24/7 l'intégralité les produits du portfolio Neodent® sur la nouvelle plateforme de E-Shop du groupe, tout en bénéficiant du support direct des responsables de secteurs ainsi que du niveau de service opéré par les collaborateurs de la filiale française basée à Marne-La-Vallée.
Fondé en 1993, Neodent® est spécialisée dans la recherche, la conception, le développement et la fabrication d'implants dentaires et de la prothèse qui y est associée. Durant plus de 20 ans, Neodent® bâtit sa renommée en délivrant aux praticiens du monde entier un degré d'excellence inégalé et une démarche continue d'innovation. Neodent® a franchi le cap du million d'implants vendus en 2017 (leader en Amérique Latine).
Pensés pour la mise en charge immédiate, les implants Grand MorseTM de Neodent® fondent leur légitimité sur la simplicité : 1 seule plateforme prothétique, 1 seul tournevis, 1 seul système quelle que soit la densité osseuse traitée. La connectique en cône morse à 16° offre un choix complet de possibilités en prothèse unitaire comme en plurale, sa connectique unique simplifie la gestion des stocks de pièces nécessaires à la réalisation des cas de prothèse. Les implants Neodent® sont usinés à partir de titane de grade 4 « Cold Processed » – à froid, ce qui préserve les qualités organiques du titane – et offrent l'option d'un état de surface hydrophile.
Le système d'implants Grand Morse™ est lancé en France avec 3 familles d'implants (Helix™, Drive® et Titamax®) et deux états de surface (sablé mordancé Neoporos® et hydrophile Acqua®). Le système d'implants propose également des implants courts, étroits et zygomatiques.

Straumann Group France – Tél. 01 64 17 30 00 – www.straumanngroup.fr

Dentsply Sirona a annoncé l'acquisition du fournisseur de solutions technologiques OraMetrix

Aligneur SureSmile OraMetrix

Dentsply Sirona, The Dental Solutions Company™, a signé un accord pour acquérir OraMetrix, un fournisseur de solutions technologiques 3D innovantes permettant d'améliorer la prédictibilité et l'efficacité des soins orthodontiques. Ceci permettra en outre à Dentsply Sirona de fournir une solution orthodontique complète pour nos clients incluant des aligneurs transparents pour arcades complètes.
Dentsply Sirona a annoncé en mars dernier la signature d'un accord définitif pour l'acquisition d'**OraMetrix, leader dans le domaine des solutions 3D innovantes capables d'améliorer la prédictibilité et l'efficacité des traitements orthodontiques**. OraMetrix offre une plate-forme de CAO avancée, développée pour les orthodontistes afin de fournir des traitements orthodontiques aux résultats plus prévisibles. Cette acquisitiona ssociée à l'expertise de GAC dans le domaine des brackets et l'expertise de Dentsply Sirona dans les technologies digitales permettra à Dentsply Sirona de fournir une solution orthodontique complète qui inclura des aligneurs transparents pour arcades complètes.
Parmi ses produits et services innovants, OraMetrix offre une puissante plate-forme logicielle, opérant dans le cloud, qui intègre de nombreuses sources diagnostiques comme le conebeam, la téléradiographie, la panoramique, le scanner intraoral ou encore facial. Dentsply Sirona sera en mesure de fournir une planification et un suivi du traitement entièrement numérique, du début à la fin, avec un choix complet de dispositifs permettant aux professionnels de la santé bucco-dentaire de répondre aux exigences toujours croissantes de leurs patients en matière d'esthétique et de rapidité de traitement.

18e édition du Club d'Étude Dentaire

Courchevel, 10-14 mars 2018

La dix-huitième édition du séminaire d'implantologie du Club Étude Dentaire s'est tenue, une fois de plus, à Courchevel 1850, dans les salons de l'Hôtel Le Pralong. **Philippe Monsénégo**, Président du CED, a souhaité la bienvenue aux 80 congressistes présents ainsi qu'aux nouveaux conférenciers accueillis pour la circonstance. Quatre soirées de trois heures de formation bien remplies ont clôturé des journées de ski compliquées par un climat moins clément que d'habitude.

La première soirée a été inaugurée par **Jean-Louis Hirsch** qui a précisé les critères de choix d'une réhabilitation prothétique implantaire chez l'édenté total maxillaire. Puis, **Jean-François Chouraqui** a développé les étapes de la gestion du flux numérique implantaire, de la planification à la phase prothétique sans oublier l'empreinte optique. Enfin, **Jean-Baptiste Verdino** a présenté les avantages du périotome automatique fabriqué par Anthogyr® et qu'il a contribué à mettre au point. Le lendemain, **Armand Paranque** a brillamment illustré son approche très sensible et humaine de la chirurgie esthétique et ses rapports étroits avec les traitements implantaires, autour de l'esthétique du sourire. **Jacques Bessade** a présenté les rapports étroits entre péri-implantite et réalisation prothétique sur implants en insistant sur une démarche préventive fondée sur des étapes de contrôles à chaque étape de la

construction, une construction facilitant la maintenance quotidienne et la mise en place d'un programme de surveillance pluriannuelle établi dès la pose de la prothèse.

Enfin, **Maxime Bouvard** et **Alexis Blanc** ont analysé en duo les avantages et indications des implants courts (- 8 mm) et des implants étroits (- 3,4 mm) dont il apparaît évident qu'ils représentent des techniques réservées à des praticiens chevronnés.

Le soir suivant, **Giancarlo Bianca** a présenté les avantages des implants Zircone dont l'usage au quotidien se cantonne essentiellement aux implants unitaires du fait des limites d'un implant monobloc.

Puis, **Didier Maurice** a montré comment l'étroite collaboration d'une équipe pluri-disciplinaire (informaticien, chirurgien maxillo-facial, odontologiste) permet de gérer brillamment des reconstitutions faciales et implantaires en 3D à partir de prélèvements de péroné.

Rémi Couzinié a conclu en présentant les avantages de l'anesthésie ostéo centrale en omnipratique.

Le dernier soir, **Thierry Thomas** a explicité les critères de décision de la chirurgie muco-gingivale mise en œuvre autour des implants. Dans ces circonstances, la technique tunnelisée n'a pas d'avantage particulier.

Jean-Pascal Roig a illustré, avec la faconde et l'humour propre aux Catalans, les difficultés de gérer des complications dans le secteur esthétique maxillaire. Les **Docteurs Blanc et Bouvard** ont, pour leur part, présenté les complications liées aux comblements sinusiens et comment les gérer. Enfin, **Patrick Gravière**, fidèle conférencier d'origine réunionnaise a montré comment réalisé des reconstructions pré-implantaires par autogreffe et allogreffe en explicitant ses critères de choix.

Une fois de plus, ce séminaire a donné lieu à de nombreuses discussions, parfois très enflammées, qui se sont poursuivies lors des dîners autour desquels il était toujours possible d'échanger avec des conférenciers disponibles et heureux de partager.

Rendez-vous l'année prochaine pour une nouvelle édition toujours chaleureuse de ce séminaire, décidément unique dans le paysage dentaire Français.

Biotech Dental présente la première Intelligence Artificielle du dentaire

LUCY

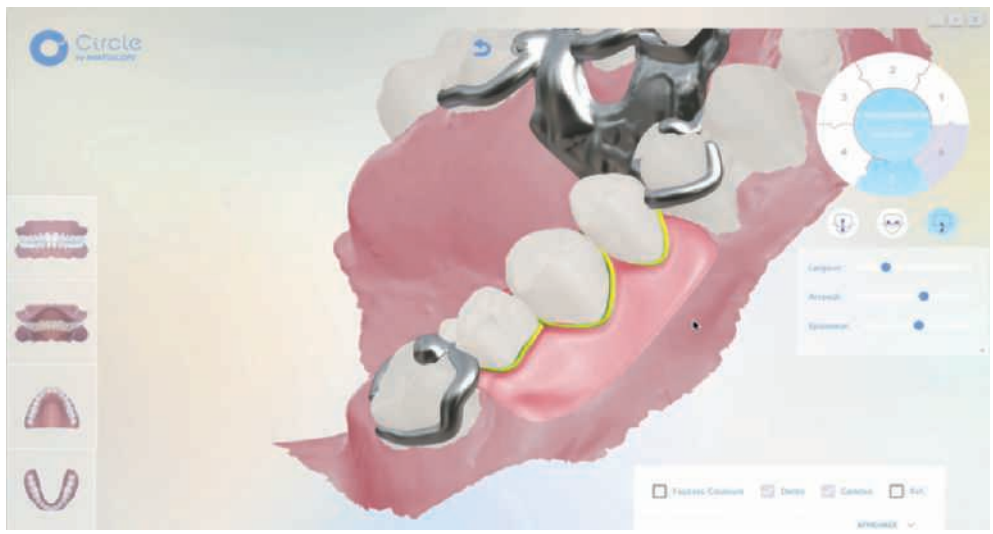

Le 22 mars dernier, s'est lancée, au premier étage de la Tour Eiffel, une première mondiale dans le monde de la dentisterie. En 30 ans d'existence, le groupe Biotech Dental s'est sans cesse différencié par sa vision tournée vers l'innovation et se positionne à nouveau comme précurseur avec le lancement d'une révolution numérique sans précédent. C'est également à travers ses valeurs collaboratives que le groupe a pu réaliser cette nouvelle prouesse technologique.

Philippe Véran (CEO de Biotech) a su s'entourer de prothésistes experts en CFAO comme **Christophe Sireix**, et d'ingénieurs passionnés de la société Anatoscope comme le Pr **François Faure**, pour rendre réel ce qui semblait impossible jusqu'à présent.

LUCY, est le premier logiciel de modélisation semi-automatisée en ligne, accessible à tous, permettant la conception quasi-instantanée de tous les traitements dentaires. Le niveau de diagnostic va atteindre une précision inégalée, la conception respectera au plus près l'anatomie du patient et cela en un temps record.

En effet, à partir d'une empreinte optique, ou de la modélisation du prothésiste, le logiciel sera capable de proposer aux professionnels de santé une prothèse finie numérique pour validation par le laboratoire, et envoi en fabrication chez CIRCLE.

Grâce à cette nouvelle technologie, Biotech Dental démocratise la prothèse dentaire et sacralise le couple dentiste-prothésiste pour permettre à tous les patients d'accéder à des soins dentaires de qualité, 100 % français.

« Le monde dentaire va vivre en 10 ans plus de mutations qu'en 130 ans de pratique. Biotech Dental est fière d'avoir contribué à la démocratisation de l'implantologie, à l'utilisation de nouveaux produits et services à visée esthétique et d'introduire de nouvelles technologies numériques, dont la dernière en date est l'intelligence artificielle appliquée au dentaire, une première mondiale ». Philippe VÉRAN.

Philippe Véran (à droite) au côté d'Hélène Duffaux (directrice communication et marketing) et de Robin Maisonneuve (directeur général)

Lu pour vous

ANDRÉ SEBBAG

La prothèse en implantologie
Pour un plan de traitement personnalisé
Stefan Wolfart, traduit de l'anglais par Julien Mourlaas

Comment ne pas être impressionné par le dernier ouvrage paru chez Quintessence International, *La prothèse en implantologie ?* **Stefan Wolfart et ses quatre complices nous proposent une bible pratique de la prothèse sur implant.** Pour 320 €, vous parcourez 728 pages illustrées de 2163 photos. Un effort didactique sans précédent.
Des bases élémentaires où le patient est mis au cœur de la reflexion du projet implantaire, en passant par la philosophie du traitement et sa planification, rien n'est écarté. Tous les protocoles cliniques sont abordés. S'ensuivent les différents plans des traitements et ses arbres décisionnels… pour enfin terminer sur toutes les procédures de laboratoire. La première partie des modes chirurgicaux est largement développée en s'appuyant sur la réalisation des guides chirurgicaux. C'est une étape cruciale qui passe par cette planification et qui doit mener au bon « centrage » de l'implant. Du simple guide (2D) pour les cas unitaires au guide 3D Cone beam, les indications et les limites sont argumentées. De très longues explications sont données pour l'élaboration et la fabrication de ce guide qui va optimiser la phase chirurgicale au point de pouvoir implanter sans couvrir de lambeau. Des punchs gingivaux sont réalisés à travers le guide.

Puis un chapitre entier décrit toutes les procédures chirurgicales. Au chapitre des empreintes, toutes les astuces et pièges sont dépeintes avec moult précisions. Voilà enfin venu le chapitre du rapport intermaxillaire et de son enregistrement. La complexité de cette étape sera à prendre en compte dans les cas de réhabilitation totale. L'utilisation du Linefinder est largement décrite.
Toutes les techniques de laboratoire sont minutieusement illustrées. Le frittage des

chapes en disilicate sur l'armature en zircone n'aura plus de secret pour le dentiste ! Et le prothésiste aura à cœur de mieux comprendre l'approche chirurgicale.
Sceller ou visser : ou comment contourner les pièges déchaîne des options ! Les cinq derniers chapitres sont consacrés aux aspects techniques et prothétiques des édentements complets.

Voilà un ouvrage qui facilitera le travail main dans la main du prothésiste et du dentiste. Un bonus pour nos patients.

SOIRÉE AO PARIS

JEUDI 14 JUIN DÈS 19 H 30

Pour une prise en charge pluridisciplaire

Une conférence en duo avec Albert Pinto et Adrien Marinetti

Tarif : 120 €
Soirée gratuite pour les membres à jour de cotisation

Intercontinental Marceau
64 avenue Marceau, 75008 Paris

Renseignements et inscriptions
alphaomegaparis@free.fr

Le pivot et la dent dure

JOËL ITIC

Couleurs de l'incendie

Pierre Lemaitre – Ed. Albin Michel

Couleurs vives et vengeresses

Ce deuxième volet de la trilogie annoncée et inaugurée avec ***Au revoir là-haut***, magnifique et palpitant prix Goncourt 2013, était attendu avec l'impatience d'un amoureux transi et bouillonnant dans l'attente de sa belle.

Nous sommes dans les années 30. ***Au revoir là-haut*** se terminait par la mort du fils Pericourt, défiguré pendant la guerre de 14/18, sous les roues de la voiture de son propre père Marcel, riche banquier et patriarche respecté de la famille. ***Couleurs de l'incendie*** s'ouvre, une dizaine d'années plus tard, sur l'enterrement de Marcel Pericourt. Alors que le Tout-Paris est réuni pour rendre un dernier hommage à l'homme politique influent, le jeune Paul, son unique héritier mâle de 7 ans, est grièvement blessé. Cette famille malgré sa réussite financière semble marquée par le drame. Madeleine, la fille de Marcel et mère du petit Paul, personnage effacé du premier tome, va devenir malgré elle, l'héroïne de nouvel opus alors que son mari croupit en prison. Madeleine est totalement ignorante de la finance et de ses rouages, mais c'est la seule héritière légitime de cet empire et pour avancer elle s'entoure des anciens collaborateurs de son père. Les jalousies de sa propre famille, la cupidité et les trahisons de ceux qui étaient censés la conseiller et la protéger vont conduire Madeleine au naufrage et la ruine. Elle se retrouve seule avec son fils handicapé dans un triste et petit appartement après avoir vécu dans le somptueux hôtel particulier familial. Grâce à sa finesse et son intelligence, Madeleine va relever la tête et échafauder toute une stratégie machiavélique de reconquête et de vengeance. Du Pierre Lemaitre pur nectar de fruit !!!

J'ai connu Pierre Lemaitre par ***Au revoir là-haut***, prix Goncourt, ô combien mérité, porté récemment à l'écran par Albert Dupontel. Ce film fut une agréable surprise (généralement les adaptations cinématographiques sont assez ternes par rapport aux romans). Cette fresque historique sur la guerre de 14/18, avec les lâchetés de l'état-major, les compromissions, les scandales de politiciens véreux et les trafics d'influence en tous genres, était doublée d'une intrigue haletante autour du mari de Madeleine, militaire sans foi ni loi. Je me suis, depuis 2013 précipité, et je vous conseille d'en faire autant, sur plusieurs ouvrages de ce maître du polar et du suspense ***Cadre noir, Alex, Camille, Trois jours une vie***, etc.

Les ***Couleurs de l'incendie*** sont les couleurs vert de gris de la vague nazie qui s'apprête à déferler sur l'Europe. L'auteur dresse un tableau sans fard sur tous les scandales financiers, boursiers, judiciaires et politiques de l'entre-deux-guerres. Sur ce décor trouble des années 30 se détachent des personnages aussi attachants qu'hauts en couleurs d'incendie !!! Léonce, la dame de compagnie de Madeleine au physique à damner un banquier, une croupe à allumer le feu, Vladi la nurse polonaise à la sexualité débridée et la fidélité sans faille, le détestable Gustave Joubert, ancien fondé de pouvoir de la banque Pericourt qui conduira Madeleine à la ruine (même les pervers machiavéliques sont parfaitement disséqués !!) et surtout l'extraordinaire Castafiore au nom évidemment italien mais en réalité bien de chez nous, dont le petit Paul devient un fan inconditionnel, à la voix sublime mais le corps si lourd qu'elle ne peut plus chanter qu'assise sur un tabouret. Toute cette équipe se retrouvera à Berlin pour un concert devant les plus hauts dignitaires nazis dans une scène aussi mémorable que jubilatoire. Là encore l'imagination de l'auteur nous enchante. Toute la psychologie des différents personnages, des plus attachants aux plus détestables est analysée avec la profondeur et la précision du médecin légiste. L'écriture est alerte et subtile le rythme est virevoltant, les dialogues truculents, l'humour et les clins d'œil à notre époque constants, bref une fresque romanesque digne d'Alexandre Dumas. Si un deuxième prix Goncourt était possible il serait pour ce roman à nouveau mérité.

Bref, Lemaitre du polar a encore allumé le feu. Attendons avec patience que le troisième volet ranime à nouveau la flamme.

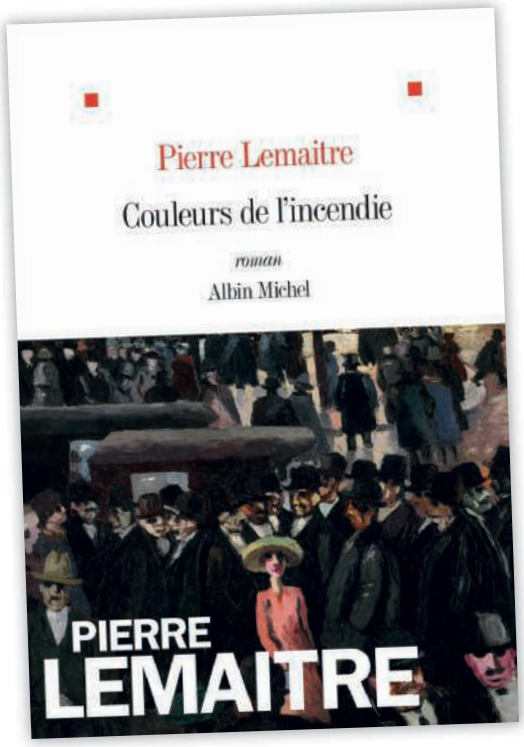

Le monde tel qu'il est

Les 10 plus grands groupes alimentaires possèdent les 500 principales marques mondiales de boissons et d'aliments.

Le vinyle représente 7,3% du marché physique de la musique en France.

Depuis le début 2017, les marchés d'actions ont progressé de plus de 10%, l'euro de 9% et l'or de 7%.

Les entreprises chinoises accaparent 50% du marché de la construction en Afrique.

En 104 éditions, le Tour de France est passé 1 fois en Corse et 11 fois en Haute -Marne.

Depuis l'accession au pouvoir d'Angela Merkel en 2005, le nombre d'Allemands cumulant deux emplois a augmenté de 80%.

Les 10% de Russes les plus riches contrôlent 90% de la richesse du pays.

25% des acheteurs étrangers sur le marché immobilier portugais sont français.

Plus de 23000 objets circulent en orbite autour de la Terre.

5 dollars investis en bitcoin il y a 7 ans en valent aujourd'hui 4,4 millions.

Le saviez-vous ?

La Tente des Mères

pour la sécurité et la paix du mouvement *Les Femmes Font La Paix (Women Wage Peace)*

La Tente des Mères de Women Wage Peace sera installée au Jardin des Roses, à proximité de la Knesset (le Parlement Israélien) durant toute la session d'été de la Knesset, jusqu'au 22 juillet 2018.
La Tente des Mères sera une tente de dialogue, ouverte à tous, afin d'éviter une prochaine escalade de la violence et de prôner une solution politique, et accueillera tous les jours (sauf le Shabbat) des centaines de personnes, dont des Membres de la Knesset et des personnalités. Ce mouvement exige que soient mises en priorité à l'ordre du jour de la Knesset les possibilités de régler politiquement le conflit avec les Palestiniens, en parallèle de tout ce qui doit être mis en place pour assurer la sécurité d'Israël.
Le Mouvement WWP comprend des dizaines de milliers de femmes qui sont juives et arabes, de Gauche, Centre et Droite, de la périphérie et du centre du pays. Malgré leurs différences de points de vue, toutes réclament le retour à la Table des négociations afin d'aboutir à un accord politique qui aboutira à la résolution du conflit israélo-palestinien.

Pour tous renseignements : Dr Marie-Lyne Smadja, cofondatrice de Women Wage Peace
http://womenwagepeace.org.il/en/a-propos-du-mouvement/

La chronique de Nathalie

Homo archeologus

Quand le high-tech rejoint l'archéologie !

Nouvelle découverte : des écrits cachés révélés dans des fragments de Manuscrits de la Mer Morte

Lorsque j'avais dix ans, j'écrivais des textes à l'encre invisible à mes amies. Je me suis sentie rajeunir en recevant le dernier communiqué de presse de l'Autorité des Antiquités Israéliennes…

Un de leurs chercheurs, dans les laboratoires de conservation des manuscrits de la mer Morte, a examiné des fragments de parchemin à l'aide d'équipements d'imagerie avancée, développés spécialement pour ces recherches. Il a été ravi de découvrir des lettres, invisibles à l'œil nu, qui ne pouvaient être vues jusqu'à présent.

Au cours des années 1950, des archéologues et des Bédouins ont découvert dans les grottes près de Qumran des dizaines de milliers de fragments de parchemin et de papyrus écrits il y a 2 000 ans et appartenant à environ 1 000 manuscrits différents.
En raison de leur petite taille et de leur état physique précaire, certains de ces fragments ont été stockés, sans être ni triés, ni déchiffrés.

Récemment, dans le cadre du projet de numérisation de ces trésors, par l'Unité des manuscrits de la mer Morte de l'Autorité des Antiquités Israélienne, des prélèvements ont été effectués. Ces échantillons ont révélé que, même si aucune écriture ne peut être vue à l'œil nu, la nouvelle technologie d'imagerie (développée à l'origine pour la NASA) utilisée dans le projet de numérisation peut identifier un message sur certains fragments. L'identification de nouvelles lettres et de nouveaux mots fournit des données, inconnues jusqu'alors, pour l'étude des rouleaux. Une des pièces scannées peut même indiquer l'existence d'un manuscrit jusqu'ici inconnu. Chacune des milliers de parcelles des manuscrits de la mer Morte est scannée afin de surveiller son état de conservation et de pouvoir transmettre les meilleures images disponibles au public.

Un nouveau texte a été découvert par Oren Ableman, chercheur à l'unité des manuscrits de la mer Morte de l'Israel Antiquities Authority et étudiant au doctorat à l'Université hébraïque de Jérusalem, lorsqu'il a examiné quelques dizaines de fragments trouvés dans la « grotte 11 » près de Qumran. Il était excité de voir apparaître des traces d'encre sur de nombreux fragments qui semblaient vides à l'œil nu.
Après une étude détaillée, qui a été rendue publique récemment, Oren a déchiffré avec succès les inscriptions sur plusieurs des fragments et a même identifié les manuscrits, dont certaines parcelles ont probablement appartenu.

Bien que seules quelques lettres aient survécu sur certaines de ces petites pièces de parchemin, dans certains cas, cela a été suffisant pour reconstruire le texte probable qu'elles contenaient.

De nouveaux fragments ont été découverts et identifiés à partir des Livres de Deutéronome, Lévitique et Jubilés appartenant à des manuscrits que les érudits connaissaient déjà.

D'autres fragments d'intérêt particulier fournissent de nouvelles pistes pour la recherche des manuscrits de la mer Morte.

- Un fragment appartenant au Rouleau du Temple, dont le texte traite des consignes pour conduire les services de manière idéale dans le Temple. Dans l'étude actuelle il y a un débat concernant le fait qu'il ait été trouvé deux ou trois copies du rouleau du Temple dans la caverne 11, près de Qumran. L'identification d'un nouveau fragment renforce la théorie selon laquelle un des manuscrits est bien une troisième copie de ce texte de la grotte 11.
- De plus, une parcelle a été identifiée comme appartenant au Rouleau des Grands Psaumes. Sur le nouveau manuscrit se trouve une partie du début du Psaume 147 : 1 qui était légèrement plus court que le texte hébreu couramment utilisé de nos jours.
- Un autre fragment contient des lettres écrites en ancien hébreu (paléo-hébreu). Ce fragment n'a pu être attribué à aucun des manuscrits connus. Cela soulève la possibilité qu'il puisse appartenir à un manuscrit encore inconnu.

Certains radiologues et dentistes le savent bien, des technologies de pointe (scanner, rayonnement infrarouge, IRM…) peuvent être adaptées et utilisées également au service de l'archéologie.



Oren Ableman, chercheur spécialiste des Rouleaux (© Shai HALEVI, IAA)

Fragment du Du Deutéronome, vu à l'œil nu (© Shai HALEVI, IAA)



Fragment du Du Deutéronome, sous rayonnement infrarouge (© Shai HALEVI, IAA)

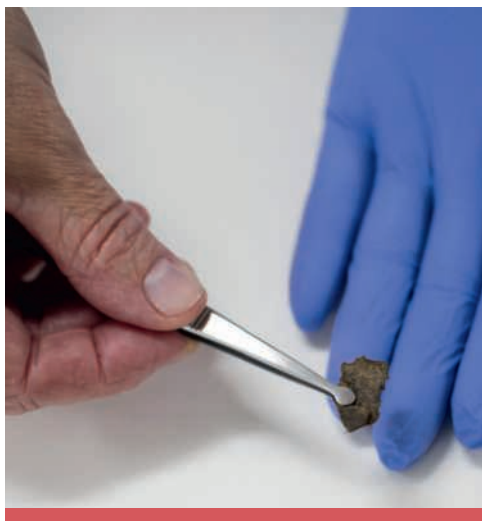

Gants, précelle… au laboratoire des Rouleaux de la mer Morte (© Shai HALEVI, IAA)



Fragments issus de bibliothèques numériques (© Shai HALEVI, IAA)

La Fondation Israël Archéologie (FIA), sous l'égide de la Fondation de Judaïsme Français, a été créée pour soutenir la sauvegarde et la conservation du patrimoine mondial de l'Humanité en levant des fonds, organisant des événements en France et des voyages et des excursions en Israël sur ce thème. **Ne restez pas spectateur, devenez acteur !**
Suivez notre actualité et les dernières découvertes archéologiques via notre page Facebook :
Israël Archéologie – Culture & Éducation
Vous êtes assujettis à l'IFI et souhaitez nous soutenir, contactez Elie ATTALI, elie@attali.fr

Fondation ISRAEL ARCHEOLOGIE Culture & Education

EN ROUTE VERS LE CONFORT

“Rejoignez les poseurs de l’unique implant Titane à émergence Zircone !”

ADHÉREZ AU Z1 ET PRIVILÉGIEZ VOTRE CONFORT À TOUS LES NIVEAUX :
TECHNOLOGIQUE | OPÉRATOIRE | CLINIQUE | ÉCONOMIQUE

Les premiers utilisateurs du Z1 ont rapidement su tirer profit de ses avantages en s’assurant ainsi une tranquillité intellectuelle et un bien-être matériel dans leur pratique implantaire. Unis autour de cette technologie définitivement incomparable, ils sont prêts à partager leur expérience et à vous accueillir dans le cercle très privilégié des utilisateurs du Z1.

TBR® dental group

www.z1implants.fr | 05 62 16 71 00

Toutes nos solutions, *pour une même passion.*

NUMERIQUE
Reprenez la main!

13 Septembre 2018

A partir de 19h30 : Conférences & Cocktail (dans Paris)

Chirurgie guidée ?
Design d'éléments prothétiques ?
Smile Design ?
Caméra d'empreinte optique ?
Comment intégrer le numérique à la carte au cabinet ?

Le Dr. Jérôme LIPOWICZ et le Dr. Bruno ZAMANSKY se proposeront de vous initier à ces nouvelles pistes.

Les inscriptions viennent de s'ouvrir :
réservez vos places par mail à contact@groupemsd.com

MSD ÉQUIPEMENTS DENTAIRES

PLANMECA

Encore plus musclé, encore plus efficace !

Services

- Service **Technique**
- Faire des **plans d'implémentation** de vos cabinets
- Faire des **études de rentabilité** pour vos cabinets
- Service **collectivités**

Partenaires

ACTEON · aidec · BienAir Dental · CATTANI · DÜRR DENTAL · EMS · EKLER · Euronda · TARO · MELAG · Miele PROFESSIONAL · NSK · PLANMECA · SARATOGA · zenium

Contact

Paris – Île de France · Tél. 01 30 67 61 60
Lyon – Rhône Alpes · Tél. 04 78 78 98 98
Lille – Nord Champagne · Tél. 03 20 07 44 44

msdental.fr

MSD ÉQUIPEMENTS DENTAIRES



Votre dîner idéal réunirait...
Je cuisinerais pour ceux que j'aime en présence de mon papa (zl)

Vos 3 films incontournables...
La vie est belle, Psychose, Ragtime

Vos 3 livres fétiches...
Dur de n'en choisir que 3...
Belle du seigneur (et tout Albert Cohen),
Une vie (et tout Maupassant),
Brooklyn Follies (et tout Paul Auster)

Une chanson de votre vie...
S'il n'en faut qu'une : *Hôtel California* (Eagles)

Votre insulte favorite...
« Fait iech »

Votre madeleine de Proust culinaire...
Les galettes à l'anis de ma maman trempées dans du thé à la menthe (il me suffit de l'écrire pour en avoir l'eau à la bouche)

Un héros... réel ou imaginaire
Simone Veil

Salé ou sucré ?
Sugar addict
(tant pis pour les radicaux libres...)

Une passion, un hobby ?
Musique, sport, lecture...
(passionnée, quoi...)

Sportif sur canapé... ou sur le terrain ?
Sur le terrain of course !

Vos vacances de rêve...
Un tour du monde dès que j'arrête de bosser

Accro au net... ou pas ?
Je suis geek et je l'assume

Votre dernier coup de foudre ?
Fringues, on ne se refait pas !

Dans une autre vie vous seriez...
Danseuse étoile

Enfin, une adresse à recommander...
Dîner jazz au Red Rooster à Harlem



Votre dîner idéal réunirait...
Pas très original,
mais évidemment ma famille !

Vos 3 films incontournables...
Lion (je pleure), *Tellement proches* (je ris),
Le coup de Sirocco (je ris et je pleure)

Vos 3 livres fétiches...
Le portrait de Dorian Gray, *Les Fleurs du mal*,
Un livre photo de Mario Testino

Une chanson de votre vie...
L.O.V.E – Nat King Cole

Votre insulte favorite...
P'tit con !

Votre madeleine de Proust culinaire...
Un baba de chez Stohrer, rue Montorgueil

Un héros... réel ou imaginaire...
Envers et contre tous,
mon maire : Patrick Balkany !

Salé ou sucré ?
Salé (sauf pour le baba !)

Une passion, un hobby ?
Le bateau, la photo

Sportif sur canapé... ou sur le terrain ?
Un bon mix des deux...

Vos vacances de rêve...
Partout, tant que je peux faire du bateau et de belles photos !

Accro au net... ou pas ?
Je plaide coupable !

Votre dernier coup de foudre ?
La crique de Cala Salada à Ibiza l'été dernier

Dans une autre vie vous seriez...
Invisible !

Enfin, une adresse à recommander...
Une pizzeria tenue par des Napolitains vient d'ouvrir à 150 m de chez moi... le piège !
Iamm'ia, 19 Rue Kléber, 92300 Levallois
(Ne partez pas sans goûter la tarte aux pommes)



Votre dîner idéal réunirait...
Les 3-4 amis les plus proches

Vos 3 films incontournables...
La vie est belle
L'histoire d'Adèle H
Les temps modernes

Vos 3 livres fétiches...
Le petit prince
Les hommes de bonne volonté
(plusieurs tomes quand même !)

Une chanson de votre vie...
In the air tonight (Phil Collins)

Votre insulte favorite...
Minable

Votre madeleine de Proust culinaire...
Le ris de veau

Un héros... réel ou imaginaire...
Peter Pan

Salé ou sucré ?
Salé incontestablement

Une passion, un hobby ?
Le jardinage

Sportif sur canapé... ou sur le terrain ?
Sur le canapé

Vos vacances de rêve...
Celles qui permettent de déconnecter

Accro au net... ou pas ?
Pas accro

Votre dernier coup de foudre ?
Une voiture

Dans une autre vie vous seriez...
Médecin

Enfin, une adresse à recommander...
L'Égypte, un pays pharaonique !

Brèves de Fauteuil

La sélection
de **Claude Bernard Wierzba**

Un curé et un rabbin discutent. Le curé dit au rabbin : j'ai un truc pour manger à l'œil...
Super, tu fais comment ?
Le curé : *je ne vais jamais au restaurant avant 22 h ; je choisis toujours un grand restaurant, où il y a plusieurs serveurs ; je commande une entrée, un plat un dessert, et je prends mon temps pour le café, le cognac et j'attends la fermeture. Comme je ne bouge pas, quand ils rangent pour pouvoir fermer, le garçon vient me demander de payer. Je lui dis alors que j'ai déjà payé son collègue qui est parti. Et personne ne met ma parole en doute vu ma profession !!! Simple, non ?*
Génial fait le rabbin *et si l'on essayait demain ?*
Le soir suivant, ils vont au restaurant, commandent de nombreux plats. À la fin de la soirée, le serveur arrive, et comme prévu, leur demande de régler l'addition. Le curé lui répond : *mais c'est déjà fait avec votre collègue qui est parti...* Et le rabbin de rajouter *d'ailleurs, cela fait un bon moment qu'on attend la monnaie !!!*

◇◇◇◇◇◇◇◇◇◇◇◇◇◇◇◇◇◇◇◇◇◇◇◇◇◇◇◇◇◇◇◇◇◇◇◇◇

Par un beau soir d'été, assis sur la terrasse près de sa femme, avec le bruit des cigales, le vieil homme, avec un air heureux, sirote son apéro. Soudain, il dit : *je t'aime tellement, je ne sais comment je pourrais vivre sans toi.* Sa femme lui demande alors : *est-ce que cela vient de toi... ou est-ce le Ricard qui te fait parler... ?*
C'est moi... qui parle au Ricard.

◇◇◇◇◇◇◇◇◇◇◇◇◇◇◇◇◇◇◇◇◇◇◇◇◇◇◇◇◇◇◇◇◇◇◇◇◇

Un homme mal habillé, déambule sur les Champs Élysées ; soudain, une Rolls-Royce s'arrête à son niveau et la vitre arrière se baisse. Il regarde à l'intérieur et reconnaît un ami d'enfance. Le passager le reconnaît aussi, sort de la limousine et demande à son chauffeur de l'attendre. Il prend son ami par le bras et lui propose de faire quelques pas ensemble.
Je vois que tu as bien réussi dans les affaires.
Ben oui, et toi ?
Je dois dire que cela ne va très fort.
Pendant qu'ils marchent, l'ami riche est intrigué par un « clic-clac » qui se fait à chaque pas que fait l'autre. *C'est quoi ce « clic-clac » ? lui demande-t-il.*
C'est que l'avant de mes chaussures est décollé et je n'ai pas les moyens de m'en payer une autre paire.
Le riche sort de sa poche une grosse liasse de billets de 500 € entourée d'un élastique. Il retire l'élastique, le donne à son ami et lui dit : *tiens, mets l'élastique, ça ne fera plus « clic-clac » !!!!*

◇◇◇◇◇◇◇◇◇◇◇◇◇◇◇◇◇◇◇◇◇◇◇◇◇◇◇◇◇◇◇◇◇◇◇◇◇

La femme de David s'est noyée lors de leurs vacances à Cuba... Deux ans plus tard, les garde-côtes lui font parvenir un télégramme : *corps de votre épouse retrouvé couvert d'huîtres perlières d'une valeur d'environ 200 000 €. Que doit-on faire ?*
David s'empresse de répondre : *vendez les perles, transférez l'argent sur le compte 116687636 à la BCI à Genève et remettez l'appât en place.*

◇◇◇◇◇◇◇◇◇◇◇◇◇◇◇◇◇◇◇◇◇◇◇◇◇◇◇◇◇◇◇◇◇◇◇◇◇

En couple depuis 700 ans
et la femme ouvre toujours sa gueule

LE BILLET D'HUMEUR ÉTUDIANT

Bonjour à tous,

Nous vous retrouvons pour le dernier édito de cette année universitaire qui s'achève, comme d'habitude, avec une série d'examens. Souvenez-vous, nous vous expliquions dans les éditos précédents que la difficulté cette année était de jongler entre les vacations cliniques, les révisions des examens théoriques classiques mais également celles du Certificat de Synthèse Clinique et Thérapeutique (CSCT). Et à cela s'ajoute l'internat pour certains.

Concernant les examens théoriques, rien de nouveau. Cependant, c'est plus particulier pour le CSCT : deux heures face à un cas clinique pour rédiger synthèse diagnostique, propositions thérapeutiques, ainsi qu'un plan de traitement détaillé.

Cela peut sembler simple à première vue, compte tenu du fait que nous avons entamé la pratique clinique depuis bientôt deux ans. Cependant, deux heures paraissent bien vite insuffisantes pour tout rédiger comme on aimerait le faire : proposer toutes les options thérapeutiques possibles, argumenter, etc. Rappelons que la réussite de cet examen est nécessaire pour avoir le droit d'exercer, ajoutant ainsi un stress non négligeable ! À l'heure où nous écrivons ces lignes, nous sommes toujours dans l'attente de l'épreuve orale du CSCT, qui se déroulera sur deux matinées : une en centre de soin et l'autre à la faculté.

Parlons maintenant de l'internat. Un concours blanc a été récemment organisé pour les étudiants préparant l'épreuve nationale, afin de leur permettre de se positionner dans leur apprentissage en évaluant leurs connaissances et leurs manières de rédiger. Les chefs de service ont autorisé les étudiants concernés à s'absenter pendant deux semaines afin de préparer au mieux l'épreuve.

Pour conclure, nous rappellerons que ces examens seront les derniers de notre scolarité. L'année prochaine sera essentiellement consacrée à la clinique, aussi bien à l'hôpital qu'en cabinet.

Nous vous souhaitons de bonnes vacances d'été et avons hâte de vous retrouver l'année prochaine !

Cyril Licha, Patrick Chelala,
5e année

Marie JUNES

Les Nymphéas. L'abstraction Américaine et le dernier Monet

Exposition du 13 avril au 20 août 2018, Musée de l'Orangerie

Le Musée de l'Orangerie a choisi de célébrer le centenaire des Nymphéas en organisant cet accrochage qui se focalise sur le mouvement de l'expressionnisme abstrait Américain développé dans les années 1950. C'est en effet ce mouvement pictural américain qui a permis de « révéler » les Nymphéas, dernière production de Claude Monet.

En novembre 1918, le lendemain de l'armistice, Monet propose à son ami Georges Clémenceau de donner à l'État deux panneaux des Nymphéas, souhaitant ainsi apporter sa contribution à la victoire. Monet dessine le vestibule du musée qui accueillera ses panneaux, constitué de deux salles ovales baignées de lumière. Ses œuvres, conçues depuis 1914, ne seront installées qu'après sa mort et ouvertes au public en 1927. Elles sont mal perçues, arrivées soit trop tôt, soit trop tard.

Et si vous avez le temps...

Musée du Luxembourg : Le Tintoret, ses jeunes années jusqu'au 1er juillet

Musée Jacquemart André : Une américaine à Paris, Mary Cassatt, jusqu'au 23 juillet

Musée Marmottant Monet : Corot et ses muses jusqu'au 8 juillet

Musée du Louvre : Très belle rétrospective de l'œuvre de Delacroix jusqu'au 23 juillet, Hall Napoléon

Centre Pompidou : Chagall, Lissitsky et Malovitch, l'avant-garde russe à Vitebsk jusqu'au 16 juillet

Grand Palais : Kiplagat, pionnier de l'art abstrait jusqu'au 30 juillet

L'atelier des Lumières : exposition numérique, immersion dans le monde Gustav de Klimt, jusqu'au 11 novembre

Et pourquoi pas poursuivre en allant voir ou revoir la pièce de Yasmina Reza, Art, hilarant !

Il faudra attendre les années 1950, pour une reconnaissance qui va passer par les États Unis. Effectivement, en 1955, le MoMa, fait l'acquisition d'un panneau des Nymphéas. À cette époque, c'est la consécration du mouvement expressionisme abstrait américain, sous l'impulsion des théoriciens de l'art comme Clément Greenberg, qui a visité l'Orangerie un an auparavant. Il place ainsi des artistes comme Clyfford Still et Barnett Newman dans la lignée du dernier Monet, une façon aussi pour lui de légitimer ce mouvement pictural américain. C'est lui qui met en place la « sérialité « avec ses Meules, ses Cathédrales de Rouen ou encore ses vues de Londres ou du Havre (Warhol fera lui aussi plus tard ses séries. Ces grands formats font sortir la peinture du cadre et du chevalet. Greenberg est le précurseur de ce que l'on nommera la peinture « All Over » par ses « champs colorés « et les grands aplats.

Il place ainsi Monet à l'origine d'une nouvelle tradition picturale qui, dépassant l'héritage cubiste et surréaliste, se manifeste par une peinture sans commencement, ni milieu, ni fin : il lance le terme de « expressionnisme abstrait ».

Vous pourrez ainsi découvrir, ou redécouvrir ces toiles tardives du Maître de l'impressionnisme, aux côtés d'une vingtaine de tableaux de grands formats de 1940 au début de 1960 de Jackson Pollock, Barnett Newman, Clyfford Still, Willem de Kooning, Morris Louis, Helen Frankenthaler, Philip Guston, Mark Rothko, Joan Mitchell, Sam Francis.

Le spectateur se trouve comme immergé, happé par la peinture, envahi par les couleurs et la lumière qui émane de ses toiles. Mais si Monet traduit en peinture des paysages vus et des impressions lumineuses ressenties, Rothko, lui, développe des grands aplats de couleurs brossées, aux contours flous, cotonneux et c'est à l'œil de s'adapter à ces flous et de les apprivoiser. Mais dans les deux cas, Il vous faudra un certain temps pour que vous vous sentiez entièrement baignés de couleurs et de lumière.

Je vous engage à prendre le temps de visionner les deux films projetés dans une salle voisine, montrant côte à côte Monet peignant à Giverny son pont japonais et Jackson Pollock, qui arrive à être en transe en jetant sur une toile étendue au sol, des couleurs de façon aléatoire, par des gestes plus ou moins violents, c'est ce que l'on nommera la technique du « dripping ».

Avec Philip Guston la démarche est tout autre. Des mots même de l'artiste « le désir d'expression directe était devenu si fort… » qu'il a installé une grande toile, sa palette devant lui, et qu'il a peint tout du long sans jamais se reculer pour la regarder.

Parmi les expressionnistes abstraits, Joan Mitchell, quant à elle, est la plus profondément enracinée en France où elle a vécu près de Giverny, à Vetheuil.

Vous ne pourrez pas quitter ce musée sans vous rendre au niveau -2 pour admirer la collection Jean Walter et Paul Guillaume qui rassemble des merveilles : Renoir, Picasso, Derain, Matisse, Modigliani, Cézanne, Soutine, le Douanier Rousseau, et Laurencin.

Force d'adhésion de la zircone sur la dentine (MPa)

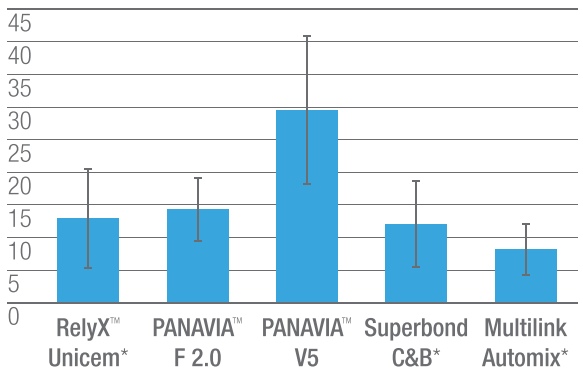

*n'est pas une marque commerciale de Kuraray Co., Ltd.

Panavia V5: In vitro evaluation project of adhesion to zirconia
E. Dursun, H. Fron Chabouis, S. Le Goff, JP Attal, URB2i-EA4462, **Université Paris Descartes**, Paris (2015)

PANAVIA™ V5. Le système de collage qui convient pour tous les collages, quels que soient l'indication ou le matériau à coller ! Le protocole reconnaissable et intuitif de PANAVIA™ V5 surprend par sa simplicité inégalée. Pour chaque restauration, matériau ou indication, vous suivez la même procédure uniforme :

1. Appliquer CLEARFIL™ CERAMIC PRIMER PLUS sur la restauration.
2. Appliquer PANAVIA™ V5 Tooth Primer sur le tissu dentaire.
3. Appliquer PANAVIA™ V5 et placer la restauration.

La bonne adhésion à tous les matériaux dentaires, dont la zircone et le disilicate de lithium, est obtenue grâce au MDP inventé par Kuraray. De nombreuses études ont prouvé que ce monomère crée une adhésion stable et durable à l'hydroxyapatite et aux matériaux dentaires. La combinaison du Tooth Primer avec la pâte de PANAVIA™ V5 assure un degré de polymérisation élevé qui évite l'absorption d'eau et les décolorations.

Kuraray France 3 Avenue de la Division Leclerc, 92160 Antony, tél: + 33 (0)1 56 45 12 51, dental-fr@kuraray.eu, www.kuraray-dental.eu

PANAVIA V5 est un dispositif médical pour soins dentaires. Il est réservé aux professionnels de santé et est non remboursé par la sécurité sociale. Lire attentivement les notices avant son utilisation. Indication: scellement de produits dentaires. Fabricant : Kuraray Noritake Dental. Classe IIa. CE 0197. Février 2018

VOTRE MÉTIER PREND UNE TOUT AUTRE DIMENSION

LYRA™
INTÉGRATEUR DE COMPÉTENCES

Entrez dans l'ère du numérique... et donnez une nouvelle dimension à votre activité professionnelle. Véritable pilote de votre transition numérique, nous coordonnons chaque étape de votre transformation tout en plaçant l'humain au cœur des préoccupations. Notre métier ne se limite pas à concevoir ou vendre des solutions technologiques mais bien de les intégrer dans un cadre de travail, une équipe, une façon de travailler... comme des savoir-faire.

IMPLANTOLOGIE | **PROTHÈSE** | **ESTHÉTIQUE** | **ORTHODONTIE**

Pour plus d'informations : +33 (0)1 56 03 11 80 | info@lyra.dental | www.lyra.dental

LYRA FRANCE, S.A.S. au capital de 10 000 € - 25 rue Bleue, 75009 Paris - RCS Paris 799 960 067 – Tout document édité par LYRA se réfère à nos conditions générales de vente en vigueur. Photos non contractuelles – Reproduction même partielle interdite.

AP-Generique-A3.indd 1 13/03/2018 16:26

Maladie de Gorham-Stout : quand les os disparaissent

Une quadragénaire qui se plaignait de douleurs aiguës au bras gauche a vu son humérus disparaître en quelques mois.
C'est un cas exceptionnel face auquel peu de médecins seront confrontés au cours de leur carrière. Une femme de 44 ans s'est présentée à l'hôpital d'Édimbourg avec de vives douleurs à l'épaule gauche. Alors que les médecins multiplient les examens médicaux pour tenter d'en comprendre l'origine, ils s'aperçoivent que l'humérus de leur patient disparaît progressivement. Finalement, 18 mois après sa première visite à l'hôpital, la patiente n'a plus d'os du tout. Entre-temps, les médecins ont découvert que la quadragénaire souffrait d'une maladie extrêmement rare appelée « maladie de l'os fantôme ». Ce cas médical a été rapporté le 22 mars 2018 dans le British Medical Journal.

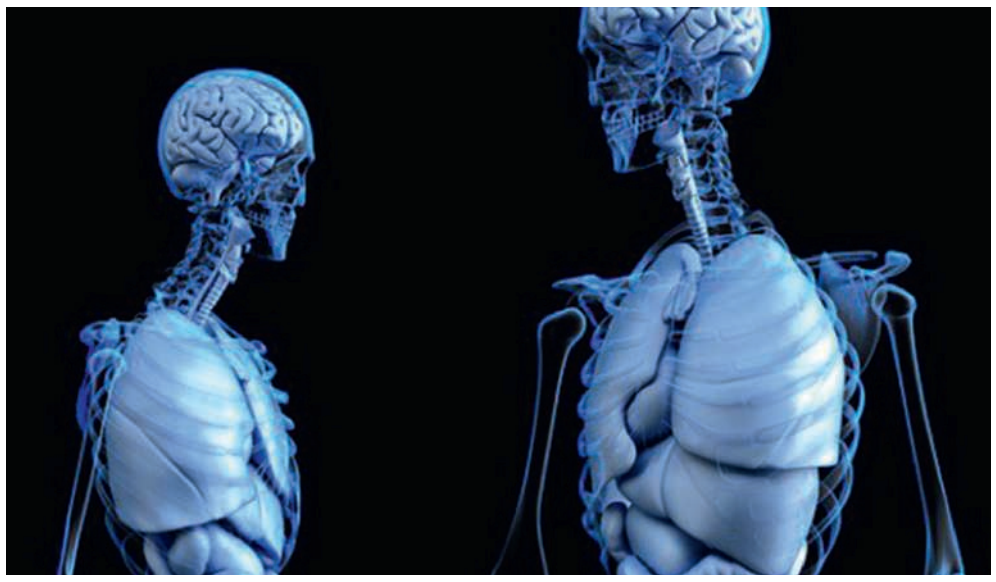

Un diagnostic laborieux

Lors de sa première visite, les médecins font passer à la patiente une IRM (imagerie par résonance magnétique). Ils découvrent alors l'existence d'une lésion au niveau de l'épaule gauche ainsi qu'un amincissement de l'humérus, l'os qui relie l'épaule au coude. Pour tenter de déceler la cause de cette blessure, les médecins réalisent deux biopsies, examen qui consiste à prélever puis analyser un échantillon de tissu. Mais celles-ci ne permettent pas de poser un diagnostic. Deux mois plus tard, la quadragénaire retourne à l'hôpital : les douleurs sont toujours là. L'équipe médicale suspecte un cancer et pratique un nouveau prélèvement. Ce dernier révèle une anomalie vasculaire au niveau de l'os ainsi que la présence d'un cal osseux, une substance qui se forme pour favoriser la cicatrisation d'un os après une fracture. Autant d'éléments qui laissent penser qu'il s'agit d'une fracture anodine, probablement due à une chute.
Douze mois passent mais les douleurs persistent, avec une nouvelle fracture détectée à l'épaule. Dans la foulée, la patiente réalise des examens médicaux plus poussés, dont une angiographie, examen qui permet de voir l'état des vaisseaux sanguins. Résultat ? Les vaisseaux sanguins et lymphatiques (ceux qui contiennent certaines variétés de globules blancs) se sont propagés dans l'humérus. Un mois plus tard, ce même os a presque complètement disparu, comme évaporé.

Fractures spontanées et traitement inexistant

C'est alors que les médecins comprennent l'origine de ces maux. La quadragénaire admise plus d'un an auparavant est atteinte de la maladie de Gorham-Stout, une pathologie extrêmement rare qui se caractérise par la destruction d'un ou plusieurs os. Ceux-ci sont dégradés à cause de la prolifération de vaisseaux sanguins et lymphatiques qui le remplacent progressivement.
Le cas de la patiente d'Édimbourg est rare : moins de 200 personnes atteintes de cette maladie ont été recensées dans le monde. Dans la majorité des cas, l'épaule, le crâne ou la ceinture pelvienne (l'ensemble des os qui forment le bassin osseux et le relient à la colonne vertébrale) étaient touchés. Mais les côtes, la colonne vertébrale ou encore la ceinture scapulaire (composée des omoplates et des clavicules) peuvent aussi être affectées. La maladie de Gorham-Stout, dont on ignore la cause, se déclare dans l'enfance ou au début de l'âge adulte. Elle débute par des douleurs, des fractures spontanées et des tuméfactions sans cause apparente.
Pour améliorer leur confort de vie, les malades ont recours à de la chirurgie orthopédique ou à des séances de radiothérapie. Ils peuvent aussi suivre un traitement médical visant à ralentir l'évolution de la maladie. Celui-ci est constitué de bisphosphonates, classe de médicaments aussi utilisée pour soigner l'ostéoporose et les métastases osseuses, qui servent à diminuer l'hypercalcémie et le risque de fracture. Mais il n'existe pas, pour l'heure, de médicament curatif. Dans la plupart des cas de Gorham-Stout, la disparition de l'os est complète et irréversible, d'où le nom attribué à cette pathologie : « maladie de l'os fantôme ».

Figaro.fr le 06/04/2018

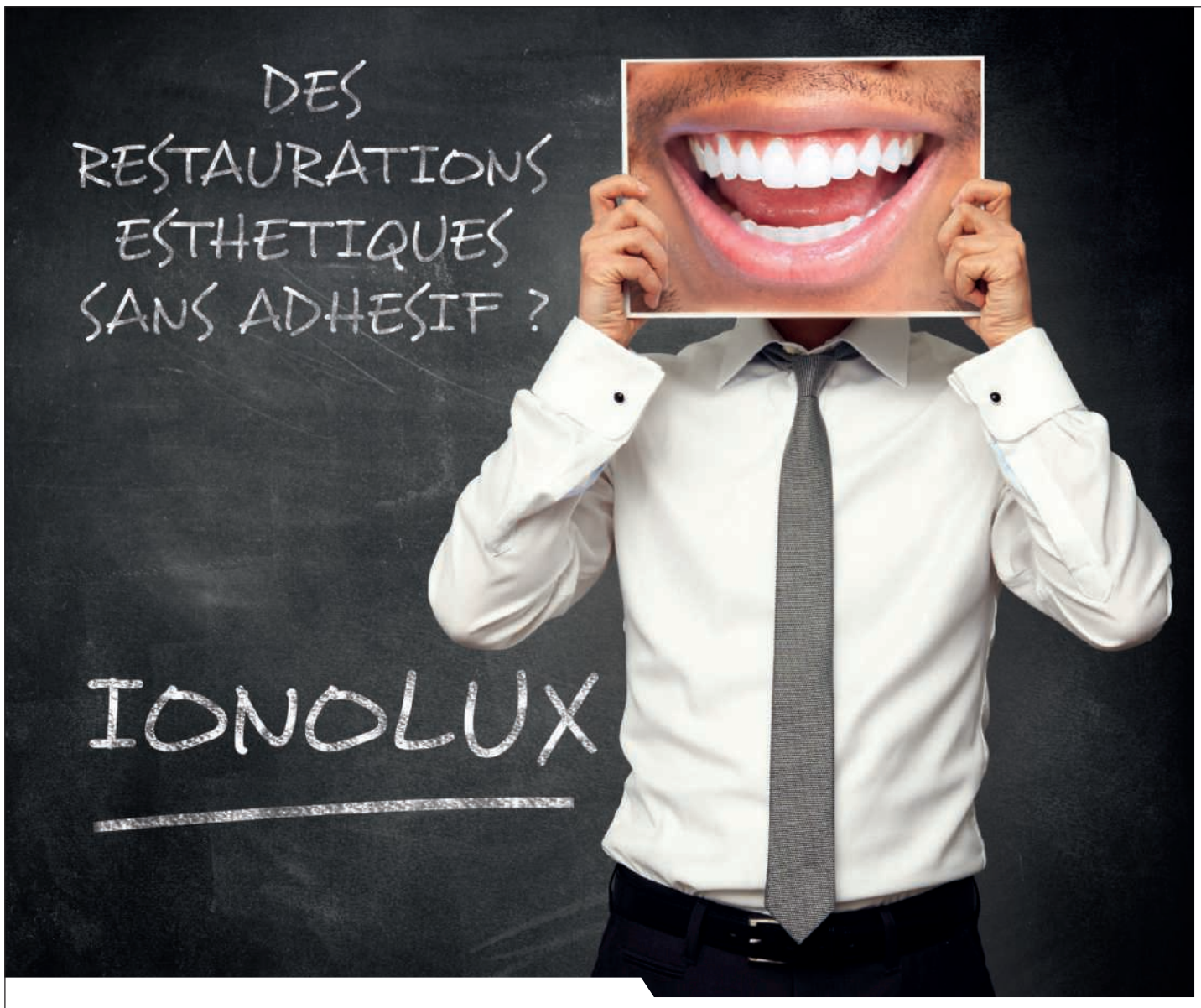

MATERIAU DE RESTAURATION VERRE IONOMERE PHOTOPOLYMERISABLE

Ionolux®

- Aucun conditionnement des tissus dentaires nécessaire
- Egalement pour les cavités importantes
- Excellent temps de travail – temps de prise individuellement ajustable par la photopolymérisation
- Ne colle pas à l'instrument et peut être facilement modelé
- Obturer, polymérisier et finir – aucun vernis nécessaire

Maintenant également disponible en capsules

MADE IN GERMANY 100%

Vous trouverez toutes les propositions actuelles sur notre site www.voco.dental ou contactez votre délégué commercial VOCO local.

Dispositif Médical pour soins dentaires réservé aux professionnels de santé, non remboursé par les organismes d'assurance maladie. Lisez attentivement les instructions figurant dans la notice ou sur l'étiquetage avant toute utilisation. **Classe/Organisme certificateur :** IIa/CE 0482. **Fabricant :** VOCO GmbH

VOCO GmbH · Anton-Flettner-Straße 1-3 · 27472 Cuxhaven · Allemagne · Tel. +49 4721 719-0 · www.voco.dental

VOCO LES DENTALISTES

Les agressions et insultes contre les médecins n'ont jamais été aussi élevées

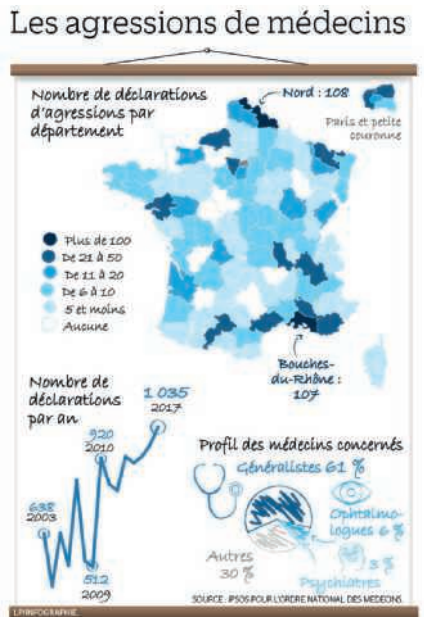

Nous révélons le détail des violences contre les praticiens recensées par le Conseil national de l'ordre des médecins. Les femmes sont les plus concernées. À Bobigny, c'est un père qui hurle et menace tellement fort que le généraliste est obligé de faire passer son enfant en priorité. À Marseille, c'est un patient qui éjacule sur le bureau de son docteur. Ces deux récents événements ne semblent pas casser le sort infernal des agressions de médecins, qui a explosé l'an passé. Pour la première fois en 2017, le triste cap des 1000 médecins violentés a en effet été franchi, indique une étude de Conseil National de l'Ordre des Médecins (CNOM) que nous dévoilons.

De plus en plus de femmes agressées

Généraliste, dermato, ophtalmo… les femmes médecins sont désormais les plus agressées. 51 % des victimes l'an passé, contre 46 % en 2016. Il y a certes le fait qu'elles sont de plus en plus nombreuses dans la profession mais pas seulement. *« Pour certains, elles sont clairement une cible*, assure le Dr Hervé Boissin, coordonnateur de l'observatoire de la sécurité au CNOM. *Il n'y a jamais eu autant de violences. Ce sont des insultes, des crachats, des vols, des agressions sexuelles, des coups. »*. Dans 50 % des cas, l'agresseur est le patient, estimant que la prestation est trop « lente », mécontent de ne pas avoir telle ou telle ordonnance… Dans 15 % une personne qui l'accompagne. Mais n'en déplaisent aux idées reçues, les violences ne sont pas commises uniquement dans les cabinets isolés, note le CNOM. À Châtellerault, une généraliste s'est fait violemment agresser dans une maison de santé pluridisciplinaire.

Des conséquences sur les patients

« Être agressé alors qu'on soigne, c'est purement intolérable. Si la mesure du problème n'est pas prise et si rien n'est fait, on va voir des médecins quitter certaines zones, réduire leur présence le soir, ne plus faire de visite à domicile », alerte Alain-Michel Ceretti, président de France Assos Santé, puissant regroupement d'associations de patients. Le docteur Boissin a dû lui-même faire face en décembre à une salve d'insultes dans son cabinet parisien. *« C'était vraiment violent. J'étais très marqué mais ma salle d'attente aussi. Les patients étaient traumatisés. Tout le monde trinque dans ces cas-là. La peur s'installe, ce n'est pas serein. »*

Le gouvernement appelé à « réagir »

« On se doit de protéger nos médecins », reprend Alain-Michel Ceretti. Pour Hervé Boissin, c'est clair : *« Les pouvoirs publics doivent réagir et notamment le ministère de l'Intérieur. »* Et au coordonnateur de l'observatoire de la sécurité de préconiser la mise en place de Reporty, une application qui permet de relier à distance les médecins aux forces de l'ordre. *« Cela peut enregistrer et filmer sans que l'agresseur voie le portable s'allumer »*, explique-t-il. *« On attend le feu vert… qui tarde à venir. Pourtant, là il y a urgence. Vu la situation, attendre n'est plus acceptable. »*

Leparisien.fr – 3 avril 2018

Première mondiale : un rhinocéros noir passe au scanner

L'animal de plus d'une tonne souffrait d'une obstruction nasale d'origine inconnue dont l'examen a permis d'identifier la cause. C'est une première mondiale, affirme-t-on au Zoo de Brookfield, près de Chicago : un rhinocéros noir a passé un CT-scan. Mais réaliser cet examen, qui était devenu indispensable, sur un animal de plus d'une tonne n'a pas été simple et a mobilisé 40 personnes.

Layla, 7,5 ans, souffrait depuis décembre d'une sinusite obstructive. Elle respirait donc très mal car ces animaux ne respirent pratiquement pas par la bouche. Aucun traitement n'a réussi à la débarrasser du problème. Des radios aux rayons X n'ont pas réussi à identifier le foyer de l'infection. « La tête est si massive et les os sont si épais que les radios ne montraient rien », a expliqué le vétérinaire en chef Michael Adkesson, responsable de la clinique vétérinaire du zoo. Et l'animal était trop gros pour être amené dans la clinique du zoo où est installé le scanner.

L'équipe des soigneurs a réussi à se procurer un CT-scan « portable », qui a été installé dans la « maison des pachydermes » du zoo. L'animal a donc été endormi pour trois heures, transporté sur les lieux de l'examen, et passé au scanner. L'animal a été sanglé pour être tranporté par un engin de chantier.

C'est un problème de dent qui provoquait cette obstruction nasale. L'examen a révélé que le foyer de l'infection était situé au niveau de la racine d'une molaire supérieure, ce qui entraînait un gonflement et provoquait la semi-obstruction d'un des conduits nasaux. Une opération chirurgicale est programmée pour extraire cette dent, se débarrasser de l'infection et redonner à l'animal sa capacité respiratoire.

Layla est née au zoo de Kansas City en 2010 et déplacée à Brookfield en 2012 dans le cadre d'un plan de reproduction pour aider à la survie de l'espèce. Cette espèce, Diceros bicornis, qui ne

compte plus que 5000 à 5400 individus, est en danger critique d'extinction. Le rhinocéros noir d'Afrique de l'Ouest, Diceros bicornis longipes, espèce cousine, a été déclaré éteinte le 11 novembre 2011 par l'UICN. Il y a 59 rhinocéros noirs dans les zoos d'Amérique du Nord.

Figaro.fr – 27/04/2018

AIR COMPRIMÉ | ASPIRATION | IMAGERIE | ODONTOLOGIE CONSERVATRICE | HYGIÈNE

Le stérilisateur à la vapeur Hygoclave 90
+ les systèmes de traitement d'eau Hygodem 90

L'Hygoclave 90 sonne l'avènement d'une nouvelle ère pour les méthodes de stérilisation : celle de la technologie DuraSteam. Une conquête innovante qui convainc par ses caractéristiques remarquables : sa longévité, sa sécurité contre les défaillances, son entretien facile – autant de qualités qui la rendent particulièrement économique.
Pour en savoir plus, rendez-vous sur www.duerrdental.com

Cette action est valable du 20/03/2018 au 21/06/2018 inclus. Dispositif Médical de classe IIB CE0297
Nous vous invitons à lire attentivement les instructions figurant sur les notices.
Produits non remboursés par les organismes de santé.

DÜRR DENTAL
LE MEILLEUR, TOUT UN SYSTÈME

Les Français de plus en plus mécontents de leur système de santé

Les Français n'ont pas une image très flatteuse de leurs hôpitaux en termes d'équipements et de nouvelles technologies puisqu'ils ne sont que 55 % à les trouver en avance.
Il devient urgent que les réformes et chantiers qui se succèdent pour transformer et faire évoluer le système de soins et de santé en France portent leurs fruits. Car si les Français sont encore 59 % à estimer que leur système de soins hospitaliers est le meilleur, les indicateurs montrent une tendance nette à la dégradation. C'est l'un des enseignements du dernier Baromètre santé 360° Odoxa-Le Figaro* pour Asip Santé, MNH Group et Orange.
En juin 2016, ils étaient 74 % à considérer leur système de soins comme un trésor, mais plus que 67 % en octobre 2017. Au niveau européen, si l'Allemagne est toujours considérée comme le pays étant le meilleur en ce domaine, la France est rejointe par la Grande-Bretagne en seconde position, juste devant le Canada. La progression des insatisfaits sur la question des relations avec l'hôpital a été multipliée par 3 : de 9 % en mai 2015 pour passer à 24 % en mars 2018, soit une hausse de 15 points. Les Canadiens placent même la France en avant-dernière position en Europe, juste devant l'Italie. Autre indicateur qui se dégrade de manière importante, la satisfaction sur le parcours de soins, qui passe de 69 % en mai 2015 à 49 % en mars 2018. À noter que cette insatisfaction atteint 90 % chez les directeurs d'hôpitaux et 65 % chez les médecins !

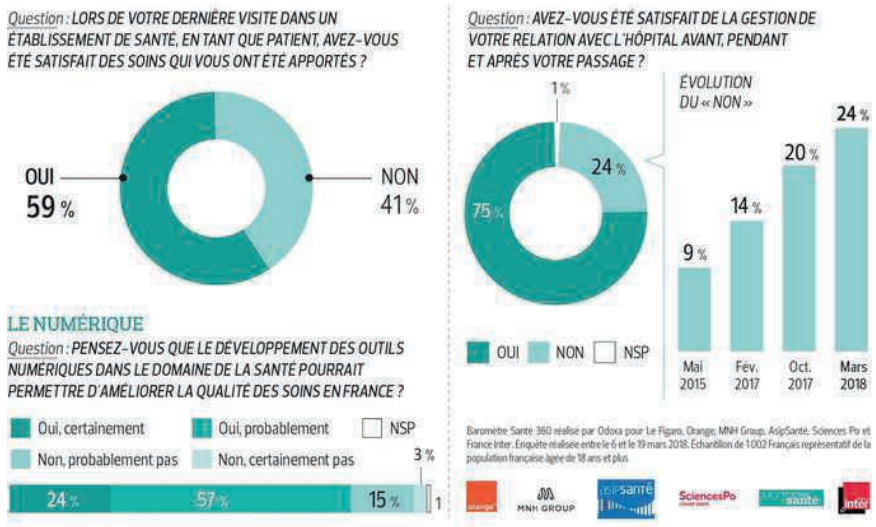

Les Français n'ont pas une image très flatteuse de leurs hôpitaux en termes d'équipements et de nouvelles technologies puisqu'ils ne sont que 55 % à les trouver en avance. Contre 65 % en moyenne chez les Européens vis-à-vis de leur propre système et 62 % pour les Canadiens. La France se situe ainsi 10 points derrière la moyenne européenne et 7 points derrière le Canada. Nous arrivons avant-derniers en Europe, 13 points derrière l'Espagne et le Royaume-Uni, et 21 points derrière l'Allemagne, au coude-à-coude avec l'Italie (52 %), pays extrêmement critique sur son système de santé en général.
Le numérique, le digital, les outils et services liés aux nouvelles technologies (NT) apparaissent dans ce baromètre comme un levier puissant de la satisfaction, un moyen de remonter la pente. Tout d'abord, « objectivement, le sentiment de fréquenter un établissement bien doté en matière de NT fait exploser toutes les perceptions positives en termes de satisfaction et d'image », estime Gaël Sliman, le patron d'Odoxa.
Ainsi, pour ce qui est de l'amélioration des soins, les Français estiment à 81 % que le développement du numérique y contribuera. Et plus encore les directeurs d'hôpitaux (86 %). Et cela profitera aussi bien aux patients qu'aux soignants. Ils sont également 77 % à penser que le parcours des patients à l'hôpital en bénéficiera aussi. 76 % des médecins pensent quant à eux qu'ils pourront prendre des décisions thérapeutiques plus sereines et plus éclairées.
La santé connectée est, pour une grande majorité des Français, des médecins et des directeurs d'hôpitaux, une grande opportunité. L'e-santé est ainsi une source d'espoir pour 69 % des sondés. Si les robots en chirurgie n'emportent les suffrages que de 59 % des Français, ils sont 64 % à soutenir les traitements faisant appel à la génétique, 77 % à les trouver utiles pour le suivi postopératoire et 77 % à penser qu'ils pourraient améliorer le développement de thérapies non médicamenteuses.
« Nos études de terrain l'ont bien montré, les outils numériques sont acceptés par toutes les tranches d'âge, assure le Pr Pierre Philip (CHU de Bordeaux). Mais l'arrivée du numérique, une véritable révolution médicale, mériterait des assises nationales. Il faudrait que les équipes de Mounir Mahjoubi, au secrétariat d'État sur le Numérique, intègrent des professionnels cliniciens de terrain. Car il va falloir unifier les approches sur les territoires en termes de système d'information dans le contexte de l'arrivée souhaitable des outils numériques. »
Si les Français sont partagés sur la confiance à accorder aux institutions pour protéger leurs données de santé, ils sont d'accord à 76 % pour que leurs données personnelles, âge, poids, taille, analyses de sang, taux de cholestérol, puissent être utilisées pour faire avancer la recherche médicale. Ils sont même 71 % à être favorables à leur utilisation par des professionnels de santé. Pourtant, bien que les patients comme les professionnels de santé se disent prêts pour les outils et services numériques, leur usage reste très limité. Alors que 80 % des Français déclarent être volontaires pour essayer ces outils, les médecins pensent que seuls 33 % de leurs patients seraient effectivement d'accord pour les accepter. Autre décalage, si 86 % des Français disent que leur médecin ne leur a jamais proposé d'objets connectés, 50 % des médecins affirment l'avoir déjà fait.

Figaro.fr le 26/03/2018

** Avec le concours scientifique de la chaire santé de Sciences Po*

Solide comme un roc

De larges indications
Une application des plus simples
Une esthétique étonnante

Injectez !

G-ænial® Universal Injectable de GC

Composite de restauration
haute résistance

Indication : composite de restauration pour toutes les classes de cavité sans limitation de taille

Dispositif médical pour soins dentaires réservé aux professionnels de santé, non remboursé par la sécurité sociale. Lire attentivement les instructions figurant dans la notice ou sur l'étiquetage avant toute utilisation. Classe IIa.
Organisme certificateur : n°0086
Distribué par GC France

GC France
Tél. 01 49 80 37 91
info@france.gceurope.com
www.france.gceurope.com

GC

OFR052018

Accélérateur de performance

+2h30
DE SOINS AU FAUTEUIL PAR JOUR[1]

Automatisez la gestion de votre planning et soyez plus proche de vos patients.

+1/3
DE DEVIS ACCEPTÉS[1]

Maîtrisez votre communication patientèle et partenaires au travers de solutions intégrées.

+25%
DE RENDEZ-VOUS HONORÉS[2]

Dites stop aux rendez-vous annulés grâce à des rappels automatiques gérés intelligemment.

1 jour
D'ADMINISTRATIF EN MOINS[2]

Simplifiez votre administratif grâce à la dématérialisation et l'automatisation des tâches.

(1) Source Panel 300 utilisateurs Julie Software. (2) Source Panel Beta testeurs utilisateurs Julie Software. Bénéfices acquis en cas d'utilisation cumulée des solutions Julie Software. | Réf : COM-APJulie2018-1801-01-B

La performance de votre cabinet à portée de main :
commercial@julie.fr – 01.60.93.73.70 – touche 2

2, rue des Vieilles Vignes, 77183 Croissy-Beaubourg - France
Tél. : +33 (0)1 60 93 73 70 - Fax : +33 (0)1 60 93 73 71