



Les effets des différentes longueurs d'onde laser sur la cicatrisation et la régénération osseuses

Susanne Pungs
Le Havre

Introduction

Les défauts osseux de la crête alvéolaire représentent un sujet complexe pour la réhabilitation prothétique dans la pratique dentaire. L'os autogène ou les substituts osseux de différentes origines sont la méthode la plus souvent employée pour le traitement de ces défauts. Les principaux avantages des biomatériaux par rapport aux greffes osseuses autogènes sont la disponibilité du volume nécessaire et l'absence d'un site donneur, résultant en une moindre morbidité post-opératoire. Au niveau histologique et cellulaire le processus de cicatrisation osseuse a été bien étudié.

Il comprend la formation et la maturation d'un caillot sanguin, l'infiltration de fibroblastes, l'établissement d'une matrice provisoire qui sera remplacée par de l'os néo-formé, conduisant, finalement, à la formation de l'os spongieux et de la moelle osseuse (5). L'ostéogenèse et l'angiogenèse sont deux processus étroitement liés et impliqués dans la croissance, la réparation et le remodelage osseux (15). Au niveau moléculaire, actuellement, peu d'études existent sur l'expression génétique menant à la cicatrisation et la réparation osseuses. Pendant le processus de cicatrisation de l'os alvéolaire, des plaquettes, diverses protéines de la matrice extra-cellulaire et des facteurs de croissance osseuse (BMPs) sont exprimés, initiant l'ostéogenèse et l'an-

giogenèse (9). Différentes études ont permis de mettre en évidence que la biostimulation aux lasers diode augmente l'expression des gènes de l'ostéogenèse RUNx2, Col1, BMPs, OCN, PDGF-B, VEGF (5, 11, 13, 24i), exerçant, ainsi, une action d'ostéoinduction (18). Actuellement, des approches thérapeutiques pour accroître le potentiel régénératif osseux sont disponibles et continuent d'être optimisées. Parmi celles-ci, l'utilisation des lasers de différentes longueurs d'onde est une technique prometteuse. Utilisée dans plusieurs domaines médicaux, y compris la chirurgie dentaire, dans le traitement de défauts osseux provoqués par des extractions dentaires, infections, kystes ou traumatismes, elle apporte des résultats significatifs.

Les lasers diode, qui émettent dans le proche infrarouge, entre 800 et 1000 nm, ont un effet de biostimulation. Le terme « biostimulation » est employé pour décrire l'action du laser sur la modification de l'équilibre cellulaire (19). Elle favorise les effets de photobiomodulation cellulaire et, également, les réponses thérapeutiques provoquées par des réactions photochimiques, photoélectriques et photoénergétiques (3).

Le mécanisme exact d'action des lasers sur la réparation osseuse n'est pas encore précisé scientifiquement. Des études in vivo et in vitro montrent que les lasers diode ont divers effets adjuvants dans le cours de ce processus : promouvoir l'angiogenèse (26), favoriser la prolifération cellulaire (23), accroître l'apport sanguin local, amplifier la croissance, la prolifération et la différenciation des ostéoblastes (11, 17) et promouvoir la respiration mitochondriale et la synthèse d'ATP (14, 25). Il en résulte une accélération de la cicatrisation des tissus mous et de la réparation osseuse et nerveuse, ainsi qu'une réduction des suites opératoires (12).

À ce jour, un consensus sur un protocole de biostimulation pour la réparation osseuse n'est pas établi. Des études ont été réalisées avec des lasers diodes à des longueurs d'onde variant de 810 nm à 980 nm, avec des protocoles de durée et doses d'irradiation très différents entre eux. Des recherches effectuées avec un laser diode d'une longueur d'onde de 830 nm ont montré un recrutement précoce de cellules inflammatoires, l'accélération de la néoformation osseuse, ainsi qu'une augmentation significative de l'expression des gènes liés à l'inflammation et à l'angiogenèse chez les souris (14, 26). D'autres analyses réalisées avec un laser diode d'une longueur d'onde de 940 nm ont observé l'augmentation significative de l'expression des gènes de différenciation des ostéoblastes, comme Runx-2, ALP et collagène type 1 (11).

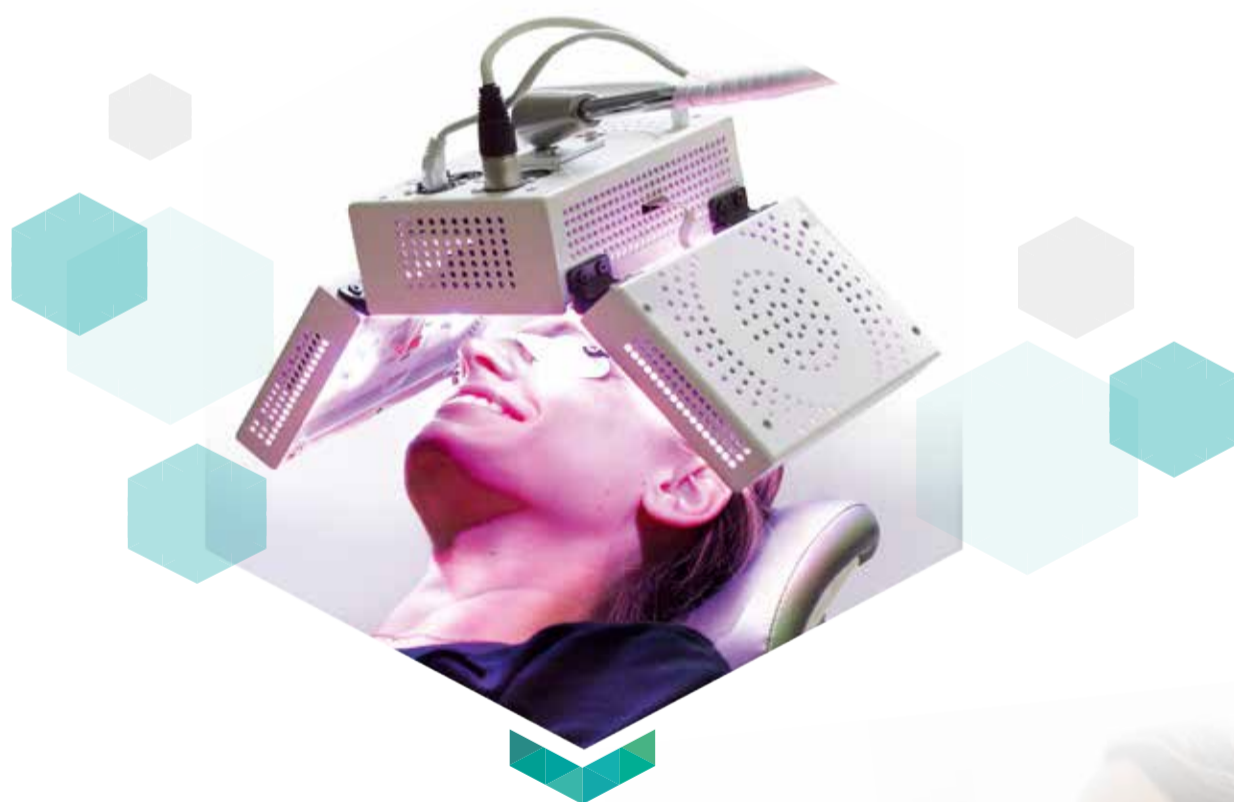Cependant, des effets positifs sur la cicatrisation et la réparation osseuse ont été vérifiés dans de nombreuses études in vivo et in vitro : modulation de l'inflammation du tissu de cicatrisation, la stimulation de la prolifération cellulaire et l'augmentation de la densité osseuse, accélérant le processus de régénération tissulaire (11, 14, 17, 24, 25, 26). Une action très intéressante des lasers diode est celle d'accélérer la cicatrisation des défauts osseux traités avec des matériaux de substitution osseuse, en augmentant l'activité des ostéoblastes et des ostéoclastes in situ (11). Leur utilisation clinique peut s'avérer très efficace pour la régénération osseuse, notamment chez les patients présentant des altérations du métabolisme osseux, comme, par exemple, les fumeurs, les sujets ayant subi une radiothérapie cervico-faciale, et ceux sous bisphosphonates.

Deux cas cliniques vont illustrer ci-après l'utilisation des lasers de différentes longueurs d'onde dans la chirurgie, la cicatrisation et la régénération osseuses.

BIOTECH DENTAL
ΔTP 38

VOS TRAITEMENTS EN TOUTE SÉRÉNITÉ

Optimisez le confort de vos soins pour le bien-être de vos patients avec la photobiomodulation



3 PRINCIPES D'ACTIONS

Cicatrisation
Anti-inflammatoire
Antalgique

- LES + Diversification des soins proposés
- LES + Gain de temps sur les traitements
- LES + Technologie éprouvée scientifiquement et cliniquement
- LES + Fidélisation des patients (effet physiologiques et psychologiques)

BIOTECH DENTAL

Fabriqué par : Swiss Bio Innov - Distribué par : Biotech Dental.
Biotech Dental - S.A.S au capital de 10 000 000 € - RCS Salon de Provence : 795 001 304 - SIRET : 795 001 304 00018 - N° TVA - FR 31 79 500 13 04. Dispositif médical de classe IIb. Technologie pour applications médicales : antalgique, anti-inflammatoire, cicatrisation. CE0459. Non remboursé par la Sécurité Sociale. Lire attentivement les instructions figurant dans la notice. Doit être utilisé par des professionnels de santé qualifiés et formés. Des lunettes de protection doivent obligatoirement être portées par le praticien et le patient. Contre-indiqué pour un usage pédiatrique. Visuels non contractuels. Ne pas jeter sur la voie publique. Imprimerie VALLIÈRE - 163, Avenue du Luxembourg - ZAC des Molières - 13140 MIRAMAS.

Cas cliniques

Cas 1 : Résection apicale et régénération osseuse

Patiente de 53 ans, enseignante, adressée par un confrère pour la résection apicale de la 22, ayant présenté un abcès quelques semaines auparavant.

Examen clinique et imagerie

Patiente présentant de multiples reconstructions corono-radicaire, dent 38 incluse (Fig. 1). Ses antécédents médicaux sont tabagisme et un cancer du sein en 2012 traité par radiothérapie.

La dent 22 présente une reconstruction corono-radicaire, traitement endodontique incomplet (Fig. 2). La dent est sensible à la pression verticale et horizontale. La patiente refuse le retraitement canalaire, à cause du risque de fracture radicaire lors de la dépose de la reconstruction corono-radicaire et du coût engendré pour la réalisation d'une nouvelle couronne.

Pour la visualisation tridimensionnelle de cette lésion, des structures anatomiques avoisinantes et pour écarter l'existence d'une fracture radicaire, un cone beam a été réalisé (Fig. 3). Les images montrent une lésion radioclaire en regard du tiers apicale de la dent 22, mesurant 7 mm de diamètre.

Protocole opératoire

Dans le cadre du DU de Chirurgie Dentaire Laser Assistée, UFR d'Odontologie Garantière, la résection apicale de la 22 a été réalisée exclusivement avec l'utilisation d'un laser erbium, chromium, yttrium, scandium, gallium garnet (Er, Cr : YSSG), d'une longueur d'onde de 2780 nm. L'ER, Cr : YSSG a un effet ablatif sur l'hydroxyapatite, mais, avec peu d'effet de biostimulation. Pour cette raison, nous avons complété l'intervention avec un laser diode d'une longueur d'onde de 970 nm, pour son effet de biostimulation (12, 19).

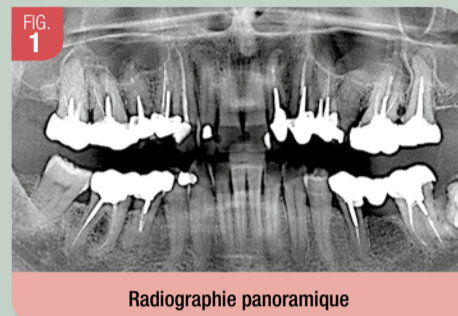
La procédure a été réalisée à l'Er, Cr : YSSG avec les paramètres : 2,5 W, 20 Hz, 20 % d'eau et 20 % d'air, en mode H, avec une pointe MC3 (Fig. 4 à 8).

L'Er, Cr : YSSG permet une ostéotomie plus précise et conservatrice, plus de confort pour le patient, due à l'absence des vibrations provoquées par les fraises et le contre-angle chirurgical. Le résultat post-opératoire est optimisé, avec un moindre œdème et une cicatrisation plus rapide.

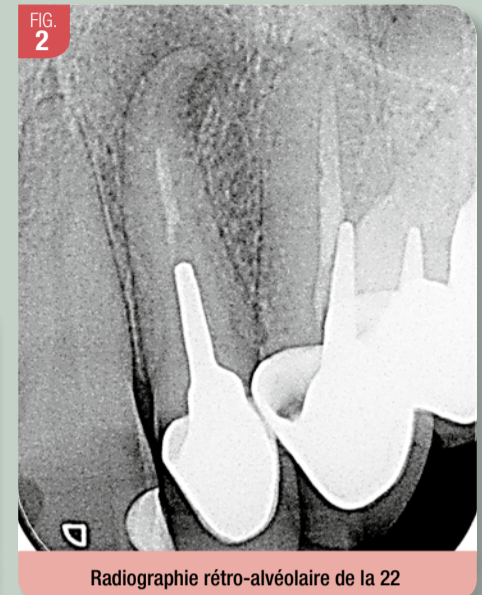
Ensuite, la cavité osseuse a été décontaminée par photothérapie dynamique, avec application de peroxyde d'hydrogène à 10 volumes et utilisation du laser diode d'une longueur d'onde de 970 nm, à 2,5 W, Ton 50 µs Toff 30 µs.

La zone opérée a été biostimulée avec un laser diode, longueur d'onde 970 nm, à 5 W, Ton 50 µs Toff 50 µs, pendant 30 secondes, immédiatement après l'intervention.

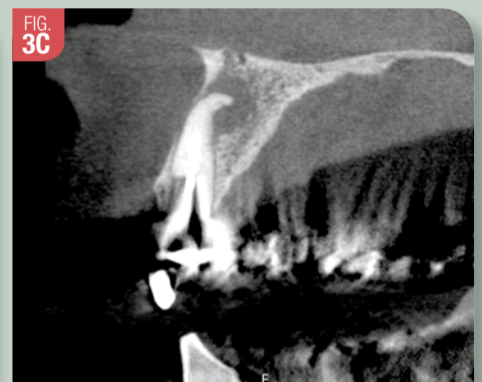
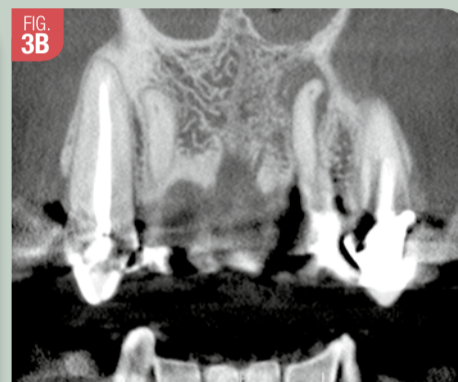
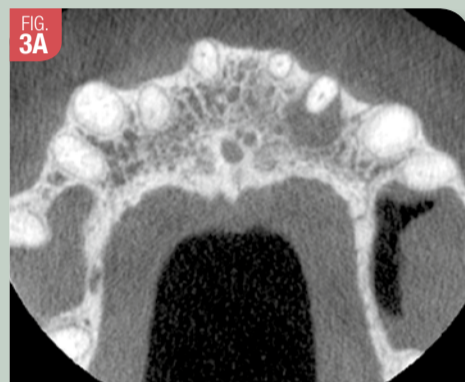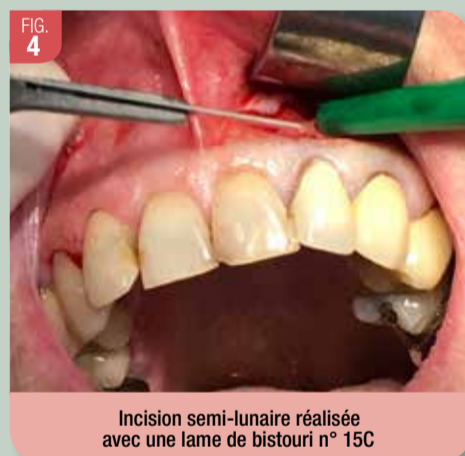Pendant la phase post-opératoire, la biostimulation a continué avec un laser diode d'une longueur d'onde de 980 nm, avec une lentille défocalisante à 4 W, Ton 50 µs Toff 50 µs, 10 kHz, pendant 30" en vestibulaire et 30" en palatin, 2x/semaine, sur 2 semaines.



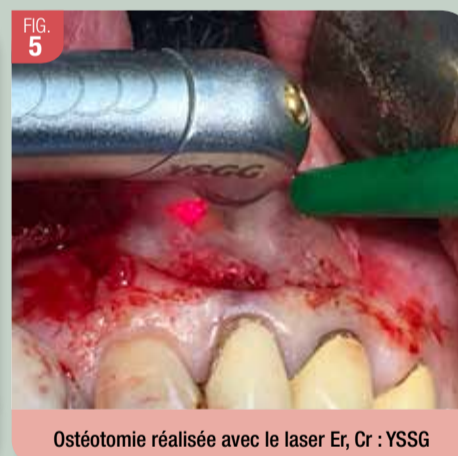Radiographie panoramique



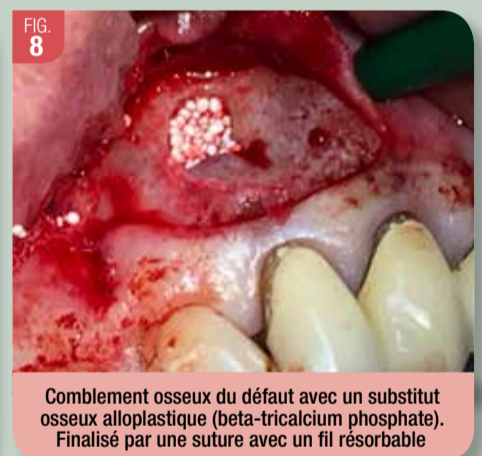Radiographie rétro-alvéolaire de la 22

Cone beam maxillaire : lésion ostéolytique mesurant 7 mm de diamètre en rapport avec le tiers apical de la racine de la dent 22
a. coupe axiale – b. coupe coronale – c. coupe sagittale

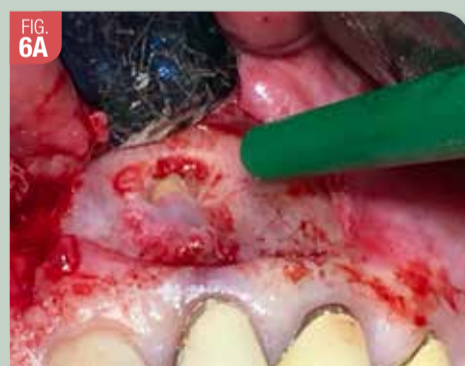Incision semi-lunaire réalisée avec une lame de bistouri n° 15C



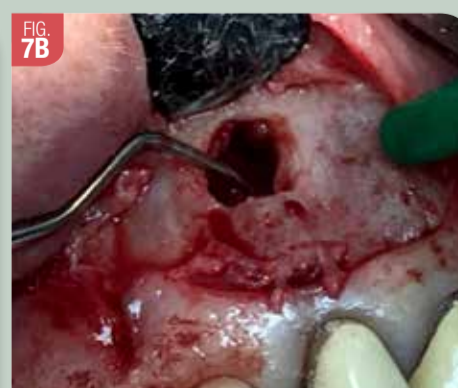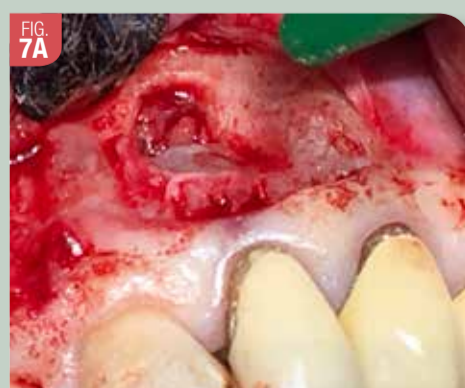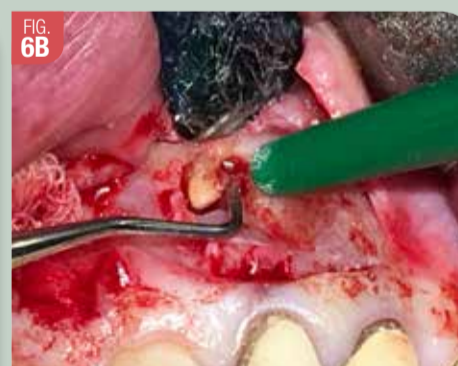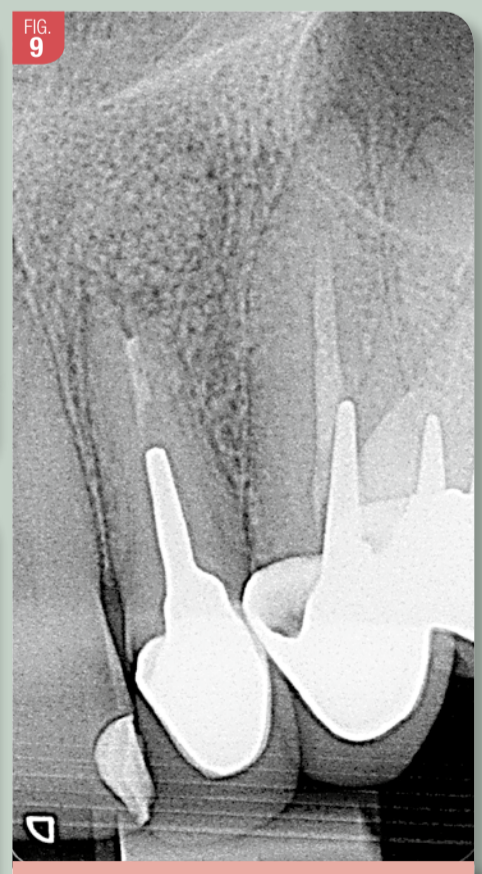
Ostéotomie réalisée avec le laser Er, Cr : YSSG



Comblement osseux du défaut avec un substitut osseux alloplastique (beta-tricalcium phosphate). Finalisé par une suture avec un fil résorbable



Résection apicale réalisée avec le laser Er, Cr : YSSG. Il permet une meilleure visualisation du site opératoire, ainsi qu'une décontamination des parois osseuses de la lésion. Les réglages utilisés sont les mêmes que pour l'ostéotomie – a. ostéotomie – b. résection de l'apex

Site opératoire
a. Lésion – b. Curetage de la lésion à l'aide d'une curette alvéolaire

Radiographie rétro-alvéolaire post-opératoire. On observe la résection du tiers apical de la dent 22 et les granules de beta-TCP remplissant le défaut osseux



Cas 2 : Préservation alvéolaire et régénération osseuse

Notre patient est un homme de 38 ans, fumeur, sans antécédents médicaux, agent de maîtrise, adressé par un consœur pour l'avulsion de la 16 et la pose d'un implant.

Examen clinique et imagerie

La dent 16 présente un traitement canalinaire, reconstruction coronaire, mobilité de niveau 3, fracture radulaire, rougeur et gonflement gingival localisés. Les radiographies panoramique et rétro-alvéolaire (Fig. 1, 2), montrent une résorption radulaire externe sur les racines mésio-vestibulaire (MV) et disto-vestibulaire (DV), une fracture radulaire de la racine MV, ainsi qu'une proximité accrue vers le sinus maxillaire.

Protocole opératoire

Dans le cadre du DU en Chirurgie Dentaire Laser Assistée, UFR d'Odontologie Garan-

cière, le plan de traitement suivant a été réalisé.

Extraction de la dent 16 avec séparation des racines DV et palatine (Fig. 3). Ablation des tissus infectés avec le laser CO₂, d'une longueur d'onde de 10 600 nm. Ce laser présente une excellente absorption dans les tissus mous, avec une pénétration d'environ 20 µm. Son utilisation a permis l'ablation des tissus infectés en contact avec la membrane sinusienne en préservant celle-ci. Ceci aurait été risqué avec une curette alvéolaire.

Ensuite, l'alvéole et la membrane sinusienne ont été décontaminés par photothérapie dynamique (PDT) au laser diode, d'une longueur d'onde de 970 nm à 2,5 W, Ton 50 µs et Toff 30 µs. Pour cela, l'alvéole d'extraction a été irriguée avec du peroxyde d'hydrogène à 10 volumes, la fibre laser

est passée avec des mouvements de balayage pendant 30 sec. La communication bucco-sinusienne a été comblée avec une éponge de collagène, puis suturée avec un fil résorbable. Finalement, avec le laser diode nous avons créé une membrane biologique (à 3 W Ton 2ms et Toff 2ms) et biostimulé le site, comme décrit dans le cas clinique précédent (Fig. 4).

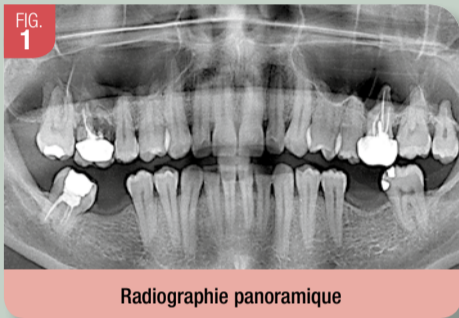
Biostimulation post-opératoire

Pendant la phase de cicatrisation, la biostimulation a été réalisée avec le diode 980 nm, comme décrit dans le cas clinique précédent.

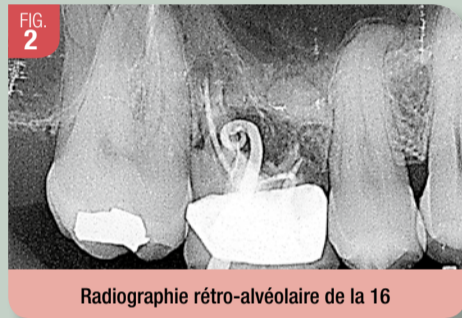
Quatre semaines après cette première intervention, des examens d'imagerie (radiographie rétro-alvéolaire et cone beam) ont été réalisés. L'imagerie montrait la fermeture satisfaisante de la communication

bucco-sinusienne, la préservation des parois corticales de l'alvéole d'extraction, principalement de la corticale vestibulaire, très résorbée lors de l'extraction, une hauteur sous-sinusienne de 1-2 mm (Fig. 5, 6).

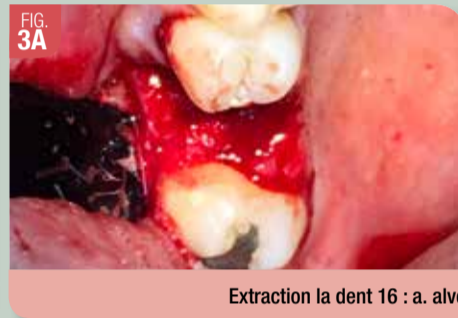Six semaines après l'extraction, le soulèvement du plancher sinusal par la technique de Summers modifiée est réalisé avec de l'hydroxyapatite d'origine bovine. La crête osseuse est préservée dans le sens vestibulo-palatin, malgré le défaut osseux présent lors de la première intervention (Fig. 7, 8). Le site a été biostimulé en post-opératoire comme décrit précédemment (Fig. 9).



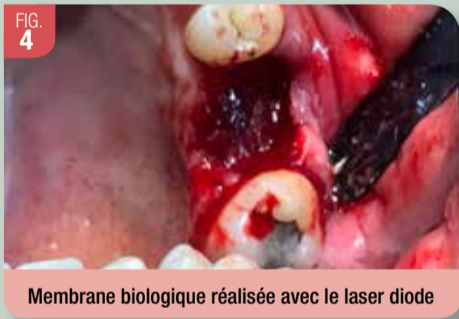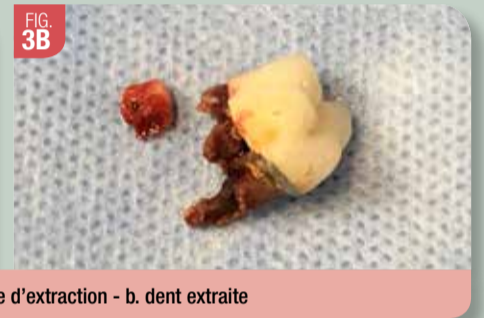Radiographie panoramique



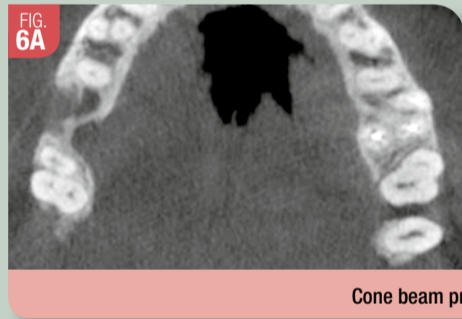
Radiographie rétro-alvéolaire de la 16



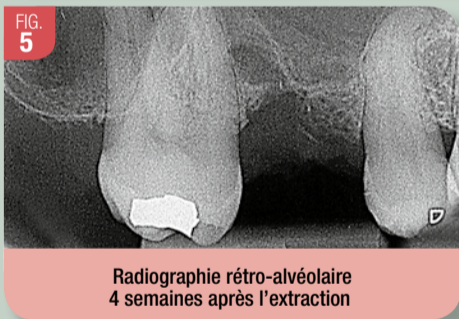
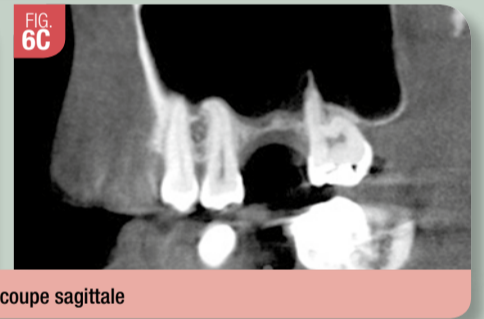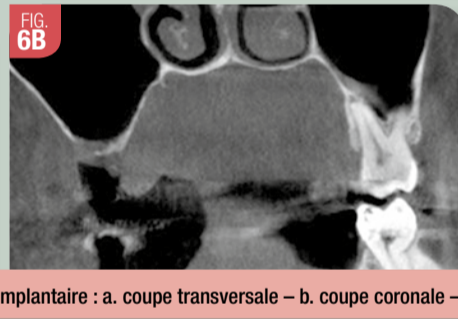
Extraction la dent 16 : a. alvéole d'extraction - b. dent extraite



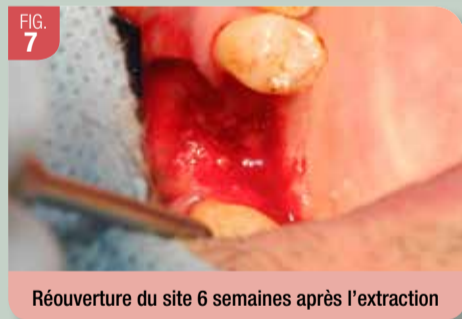Membrane biologique réalisée avec le laser diode



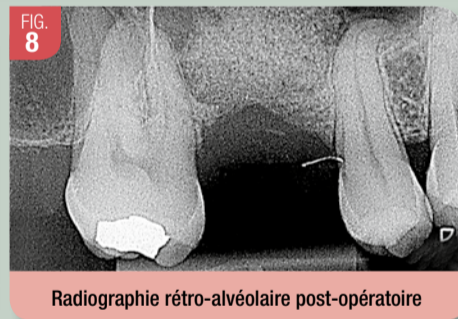
Cone beam pré-implantaire : a. coupe transversale - b. coupe coronale - c. coupe sagittale



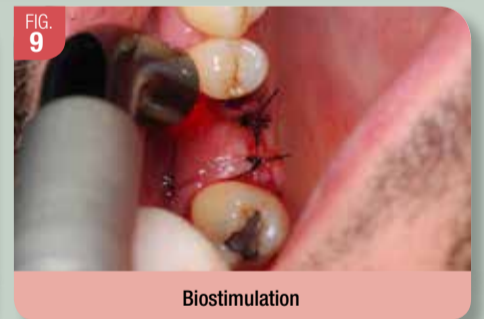Radiographie rétro-alvéolaire 4 semaines après l'extraction



Réouverture du site 6 semaines après l'extraction



Radiographie rétro-alvéolaire post-opératoire



Biostimulation

Discussion

Les deux cas cliniques présentés dans cet article, illustrent l'utilisation de lasers de différentes longueurs d'onde dans la chirurgie osseuse, ayant pour objectif l'économie tissulaire, la décontamination de la zone infectée, la rapidité et la qualité de la réparation osseuse. Chaque laser présente une longueur d'onde spécifique. Certains rayonnements peu ou pas absorbés par certains tissus les traverseront en profondeur, alors que d'autres ne pourront pas y pénétrer, l'action du rayonnement étant très efficace sur la surface d'impact de celui-ci. C'est la longueur d'onde de chaque laser qui permet cette particularité essentielle (19). C'est pourquoi, des lasers de différentes longueurs d'onde ont été employés dans cet article, selon l'effet souhaité. Des lasers photo-ablatifs (CO₂ et Er, Cr : YSSG) ont été utilisés pour l'élimination des tissus infectés, objectivant la préservation des structures anatomiques avoisinantes du site opératoire et pour la décontamination superficielle du défaut osseux. Alors que des lasers péné-

trants (diodes), ont été choisis pour leurs effets photochimiques, thermiques et biostimulants, permettant la décontamination en profondeur du défaut osseux, la création d'une membrane biologique, et, aussi, favoriser la cicatrisation et la régénération osseuses. L'augmentation de la prolifération cellulaire et l'accélération du métabolisme tissulaire sont les effets physiologiques plus importants de la biostimulation, contribuant à l'amélioration du processus de cicatrisation. Dans ce contexte, plusieurs études ont montré que les lasers diode ont un effet positif sur la cicatrisation osseuse (3, 15, 23), en stimulant, entre autres, l'expression des gènes de l'ostéogenèse participant à la réparation osseuse (15) et l'activité des ostéoblastes (24). Ce qui peut expliquer les résultats positifs de cette thérapie sur la cicatrisation osseuse, avec la modulation de l'inflammation (16) et le recrutement précoce des cellules ostéoprogénitrices, augmentant ainsi le taux de néoformation osseuse (7). Des auteurs ont suggéré que la biostimulation altère le comportement cellulaire en influençant la respiration mitochondriale

ou les canaux de calcium de la membrane cellulaire. Cela peut stimuler la synthèse de collagène, l'angiogenèse, et la libération de facteurs de croissance, qui vont favoriser la cicatrisation tissulaire (16, 25). L'importance du choix d'un niveau adéquat d'énergie irradiée a été discutée par plusieurs auteurs. Cependant un protocole idéal de biostimulation envisageant l'accélération de la réparation osseuse n'a pas encore été établi. Cela peut être attribué aux différentes longueurs d'onde de laser diode disponibles et les différents types de protocoles utilisés. Plusieurs études ont décrit les effets de la biostimulation aux lasers diode de longueurs d'onde variant de 830 nm à 980 nm (11, 14, 16, 23). Les protocoles, extrêmement différents entre eux, ne permettent pas une comparaison des résultats. Les effets de la biostimulation dépendent des paramètres d'irradiation du laser diode : la longueur d'onde, la dose, l'intensité du rayon laser, le diamètre du point irradié, le temps total et les modes d'irradiation – unique ou répétitive (10, 21). Une étude, sur l'irradiation avec le

laser diode à 820 nm sur des sutures palatines pendant l'expansion maxillaire rapide chez des souris, a observé l'accélération de la régénération osseuse dans le groupe laser-irradié avec des doses de 5 et 6,30 J/cm² (1). Concernant les tissus mous, l'irradiation au laser diode avec une densité d'énergie de 3,7 à 5,0 J/cm² pendant 7 jours, a provoqué la stimulation maximale de la cicatrisation des plaies chez des souris diabétiques. Les doses en dehors de ces paramètres n'ont pas apporté d'effets significatifs (6, 17). L'effet du traitement laser sur la croissance cellulaire est dose-dépendant (2, 20). Un temps d'irradiation plus long, avec des irradiations répétitives au laser diode de 980 nm, augmente l'expression des protéines de l'ostéogenèse et accélère la cicatrisation alvéolaire significativement chez les souris (15). Les effets de la biostimulation sont modulés par de multiples facteurs, comme la profondeur du tissu cible et la longueur d'onde, la localisation et la nature du défaut, la diversité des cellules, l'état physiologique du patient et les paramètres laser. Par conséquent, une meilleure compréhension des mécanismes

cellulaires et biochimiques de la biostimulation est nécessaire, pour mieux évaluer les résultats expérimentaux et pour établir un protocole de biostimulation reproductible. Concernant les cas présentés dans cet article, le protocole de biostimulation utilisé a été l'irradiation avec un laser diode 970 nm pendant 1 minute (30 secondes en vestibulaire, 30 secondes en palatin) en post-opératoire immédiat, ensuite 2x/semaine pendant 2 semaines avec un laser diode de 980 nm pendant, également, 1 min (30 sec en vestibulaire et 30 sec en palatin). Ce protocole, utilisant des irradiations répétitives pendant la phase initiale de la cicatrisation osseuse, est en concordance avec les résultats des études cités ci-dessus. Nous avons observé une réparation osseuse complète sur le site de la communication bucco-sinusienne chez un patient fumeur en 6 semaines. Des études ont démontré que les patients fumeurs présentent une moindre densité de l'os alvéolaire que les non-fumeurs, et

que, à la suite des extractions dentaires, les fumeurs présentaient une diminution de la qualité et de la densité osseuses et une perte plus importante de la hauteur de la crête osseuse que les non-fumeurs (22). Il a été observé, également, que le tabagisme affecte négativement l'expression du mRNA de l'ostéocalcine (OCN), et favorise l'expression de collagène 1 (Col-1). Col1 est présent de façon abondante dans l'os. Cette molécule participe aux stades initiaux de formation osseuse et, bien qu'essentielle, elle ne participe pas à son processus de minéralisation. En contrepartie, l'OCN participe directement au processus de minéralisation osseuse. Son expression étant réduite chez les fumeurs, cela pourrait expliquer l'effet du tabac sur la réduction de la minéralisation osseuse chez ces patients (4). La biostimulation au diode favorise, entre autres, l'expression d'OCN (15). Ce fait, pourrait expliquer les effets positifs de la biostimulation sur la vitesse et la qualité de la cicatrisation osseuse de notre patient.

Conclusion

Les bénéfices de l'utilisation des lasers de différentes longueurs d'onde sur les diverses étapes de la chirurgie, de la cicatrisation et de la régénération osseuses sont multiples : préservation des structures anatomiques avoisinantes et désinfection du site opératoire, stimulation de la réparation osseuse et l'accélération de l'intégration des biomatériaux au défaut osseux. La biostimulation, en plus de ses propriétés anti-inflammatoires et antalgiques connues, présente des propriétés d'ostéogenèse, déclenchant l'expression des molécules médiatrices de la formation osseuse. En outre, les données scientifiques encouragent l'utilisation de la biostimulation en chirurgie dentaire chez les fumeurs et les patients présentant des pathologies systémiques menant à une cicatrisation osseuse altérée. À la lumière des résultats obtenus dans la littérature scientifique, nous disposons désormais de données suffisantes pour élaborer des études standardisées des protocoles de

biostimulation, concernant spécifiquement la réparation et la régénération osseuses, pour créer un protocole reproductible, conforme aux données acquises de la science.

Bibliographie

1. Altan AB, Bicakci AA, Avunduk MC, Esen H. The effect of dosage on the efficiency of LLLT in new bone formation at the expanded suture in rats. *Lasers Med Sci*. 2015 Jan ; 30 (1) : 255-62.
2. Al-Watban FA, Andres BL. Laser biomodulation of normal and neoplastic cells. *Lasers med Sci* 2012 27 : 1039-1043.

Toute la bibliographie est à retrouver sur www.aonews-lemag.fr



Jean-Michel Stroumza

Laser associé aux techniques conventionnelles dans un cas complexe

Jean-Michel Stroumza
Paris

Introduction

Laser, grande question : réelle utilité ? Quelle valeur ajoutée dans nos traitements classiques ?

La même polémique s'est posée il y a plus de trente ans avec le traitement implantaire. Les pionniers de l'implantologie étaient montrés du doigt et passaient pour des apprentis sorciers. Actuellement l'implantologie est présente à l'échelon international dans toutes les conférences. Malheureusement nombre de détracteurs du laser ne l'ont jamais utilisé et le rejettent sans argumentation fondée, alors que dermatologues, ophtalmologistes, phlébologues et autres spécialistes médicaux l'utilisent avec succès dans leurs traitements et ne remettent pas en cause son efficacité. Le cas clinique présenté ci-dessous amène à réfléchir sur le plan de traitement et sur la décision de conserver ou non des dents dont le pronostic de conservation à court et moyen terme serait engagé.

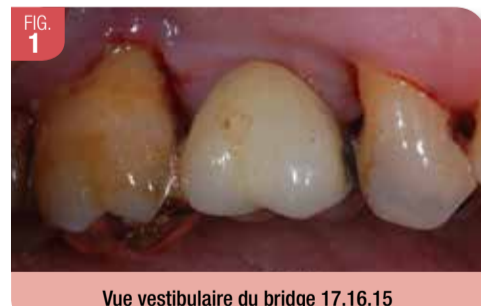Le laser interviendra à différentes étapes du plan de traitement : lors du traitement chirurgical (avulsion et pose d'implant), du traitement parodontal (poches parodontales profondes de 18 mm), du traitement de caries profondes, du traitement endodontique, du traitement de régénération osseuse, de la prise d'empreinte et enfin lors de multiples bio stimulations.

Objectif : améliorer dans chaque discipline les résultats per et post opératoire, diminuer les suites (douleur, œdème, inconfort), accélérer la cicatrisation et obtenir la pérennité de nos restaurations. Enfin assurer la réussite du traitement.

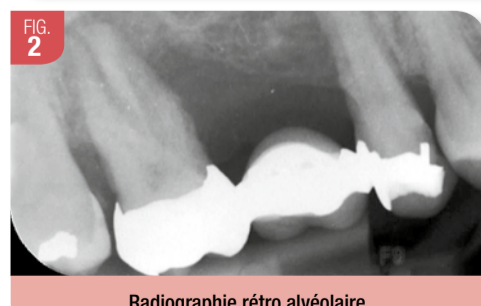Présentation du cas clinique

Monsieur S, 59 ans, sans antécédents médicaux, se présente en urgence avec des douleurs irradiantes du maxillaire droit.

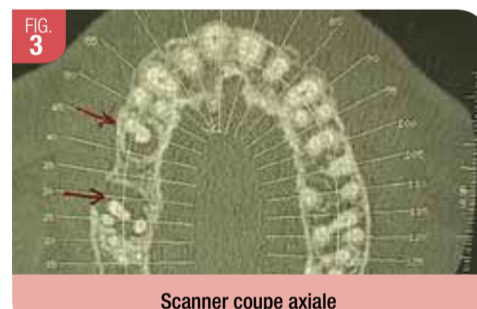
L'examen clinique (Fig. 1) montre un bridge dento-porté 17.16.15 très mobile, une gingivite gingivorragique, une douleur à la percussion sur 17 et 15 ainsi qu'une violente douleur à la palpation vestibulo apicale. Les tests de vitalité sont négatifs. La radiographie met en évidence des abcès apicaux ainsi qu'une lyse osseuse importante péri radiculaire, un sinus proclinal et une importante destruction osseuse sous-sinusienne (Fig. 2). L'analyse scanner axiale montre l'ostéolyse crétale sur 17 et 15 (Fig. 3 et 4).



Vue vestibulaire du bridge 17.16.15



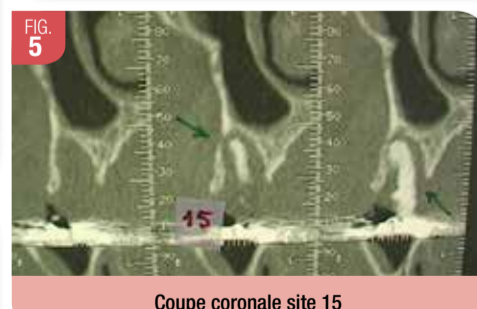
Radiographie rétro alvéolaire



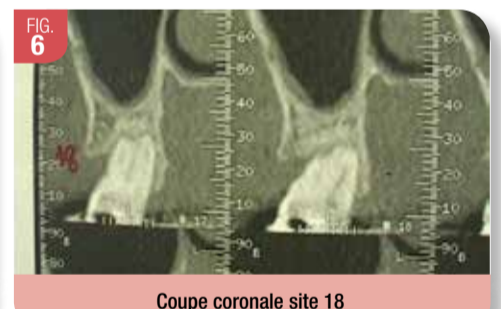
Scanner coupe axiale



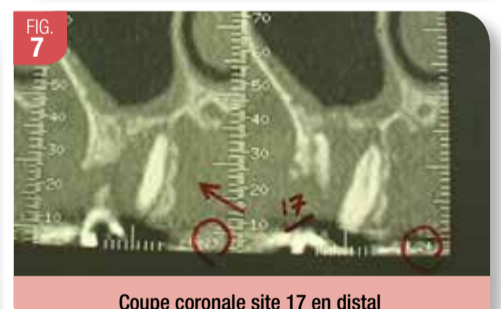Mise en évidence de l'ostéolyse 15 17



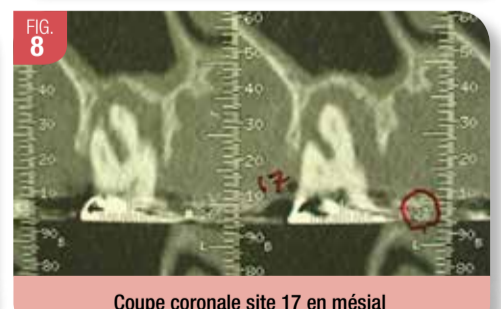Coupe coronale site 15



Coupe coronale site 18



Coupe coronale site 17 en distal



Coupe coronale site 17 en mésial

vestibulaire (Fig. 5). La coupe coronale en 18 montre une alvéolyse atteignant presque l'apex de la dent (Fig. 6). La coupe coronale en 17 montre une destruction totale de l'os atteignant le plancher sinusien, créant une communication et une inflammation de la membrane de Schneider (Fig. 7 et 8).

Plan de traitement

La réussite d'un traitement dépend de plusieurs facteurs qui vont de la compétence du praticien à l'observance du patient en passant par l'utilisation d'une instrumentation adaptée. Il faut évaluer à chaque phase de traitement la faisabilité de l'étape suivante. Dans ce cas-ci, à la lumière des éléments