



Traitement implantaire bi maxillaire total par utilisation du Digital Workflow : à propos d'un cas clinique

Laurent Sers
Cannes

Introduction

Le digital workflow en implantologie est l'utilisation du numérique dans toutes les étapes d'un traitement implantaire : du plan de traitement à la réalisation prothétique final. On parlera donc de filière numérique d'un traitement implantaire lorsque la technologie informatique intervient dans l'analyse du cas, le plan de traitement, la chirurgie implantaire et la réalisation prothétique.

Analyse du cas

L'étude d'un cas clinique nécessite une étude clinique, une étude radiologique et un wax up. L'étude clinique est fondée par une consultation et une analyse du contexte dentaire, gingival, fonctionnel et occlusal. Le stockage de ces données pour diagnostic impose l'utilisation de photos et de vidéos numériques, si bien que ces éléments sont devenus incontournables car ils nous permettent d'affiner notre analyse.

L'étude radiologique utilise depuis une dizaine d'années des logiciels de reconstructions nous permettant de visualiser l'anatomie osseuse en 2D et 3D, permettant une analyse osseuse précise et rapide pour une parfaite vision du positionnement des futurs implants. L'utilisation de ces scanners et des logiciels associés est devenue quotidienne dans nos cabinets.

La réalisation d'un wax up numérique est plus récente. Cette visualisation virtuelle des futures dents sur ordinateur utilise les logiciels standards Keynote™ ou Power point™, pour recréer un nouveau positionnement et une nouvelle forme et dimensions des dents et donc, un nouveau sourire. Il est aussi possible de disposer d'une librairie de masques de dent pour donner un aspect plus réaliste à ce wax up digital.

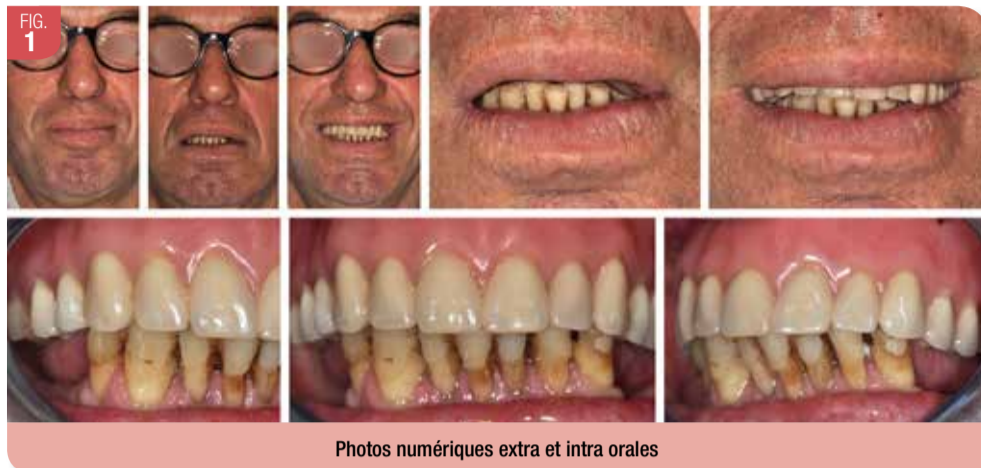Cette approche permet essentiellement :

- d'avoir un élément d'analyse simulant toutes nos options thérapeutiques,
- de communiquer avec le patient sur son futur sourire,
- de donner au prothésiste tous les éléments pour réaliser un wax up pour la confection d'un mock up en accord avec le wax up virtuel.

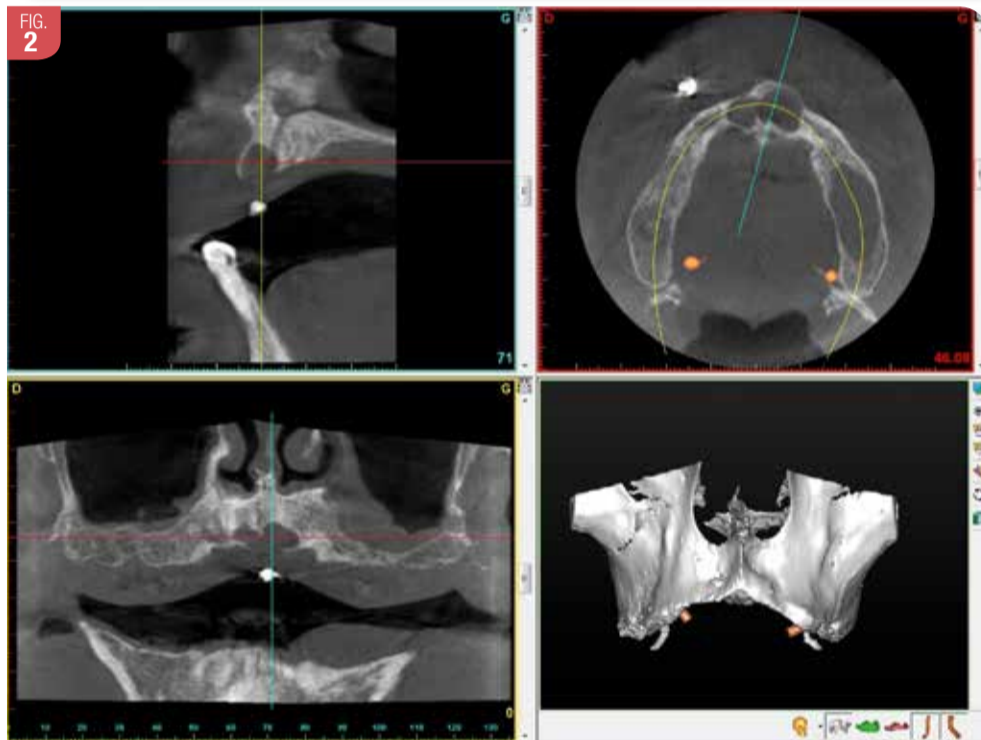
Néanmoins, celui-ci ne permet pas une analyse de la cinétique dentaire. Notre expertise clinique doit donc nous confirmer la possibilité de réaliser cette vision virtuelle.

Analyse de cas : à propos d'un cas clinique

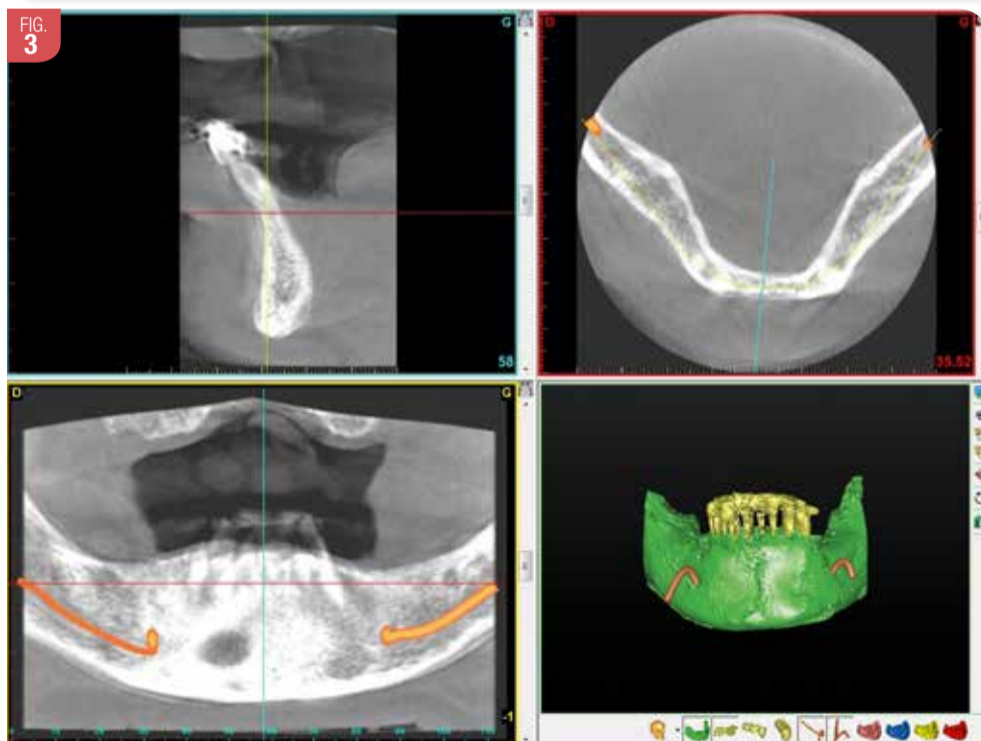
Le patient est un homme de 66 ans non-fumeur présentant une cardiopathie impliquant la prise de médication adaptée et une prémédication préopératoire. C'est un homme d'affaires, hyperactif et n'ayant que peu de disponibilité. Sa demande est de retrouver une denture bi maxillaire fixe en un minimum de rendez-vous. Après étude des différents paramètres, discussion et collaboration avec le prothésiste, il est proposé au patient une implantation totale maxillaire avec mise en charge immédiate d'une prothèse implantaire réalisée avant la chirurgie, simultanément à une extraction implantation totale mandibulaire, avec mise en charge immédiate



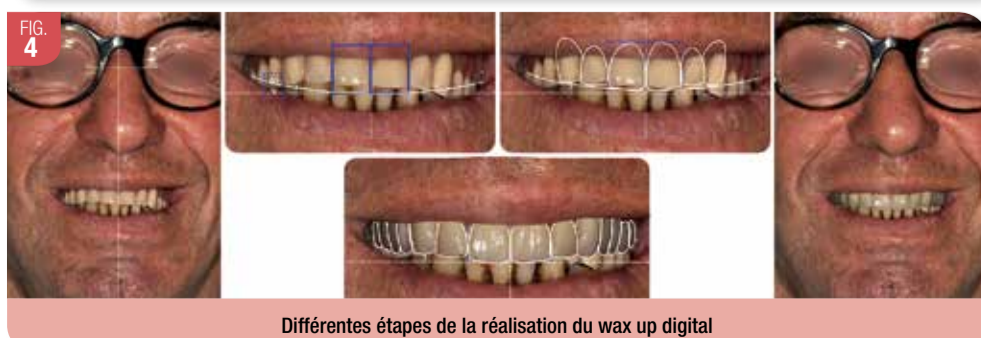Photos numériques extra et intra orales



Radiographie numérique 3D du maxillaire supérieur



Radiographie numérique 3D du maxillaire inférieur



Différentes étapes de la réalisation du wax up digital

d'une prothèse implantaire réalisée avant la chirurgie.

Ainsi, suite à la demande du patient et grâce aux possibilités offertes par la technologie numérique et le digital workflow, nous avons pu proposer au patient la pose des implants et d'une prothèse maxillaire et mandibulaire sur implants en un seul temps opératoire.

L'analyse du cas doit enregistrer un maximum de données pour pouvoir proposer un plan de traitement précis. Les photos numériques extra et intrabuccales permettent de s'affranchir de la présence du patient, de même que les radiographies numériques en 2D et 3D. L'examen clinique et les photos numériques montrent un état dentaire défavorable :

- un appareil total maxillaire inadapté avec des courbes et des plans occlusaux anarchiques,
- une ligne du sourire trop fermée suspectant une mauvaise dimension verticale.

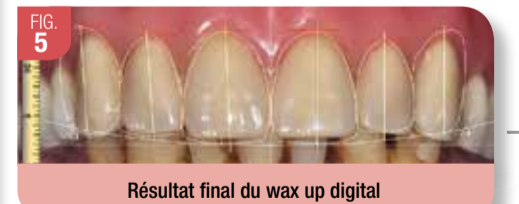La radiographie numérique 2D met en évidence un énorme kyste avec 2 géodes dans la région de l'épine nasale antérieure et des récessions sévères sur les dents mandibulaires. La radiographie numérique 3D confirme et précise l'importance du kyste et des récessions. De plus, elle montre un volume osseux satisfaisant pour un traitement à visée implantaire (Fig. 1 à 3).

L'apport du numérique va permettre de prévisualiser la future réhabilitation prothétique par la réalisation d'un wax up virtuel. L'élément important est de conserver les bonnes références du visage. La première étape est de prendre une photo de face et une photo intrabuccale selon le même angle photographique pour pouvoir correctement les juxtaposer.

Puis grâce aux outils du logiciel keynote™ ou PPT™, il faut :

- définir la ligne bi pupillaire et le milieu de la face,
- tracer la ligne curve du sourire idéal et l'axe des dents,
- redessiner des dimensions dentaires idéales en correspondance avec l'harmonie du sourire et la physiologie du patient.

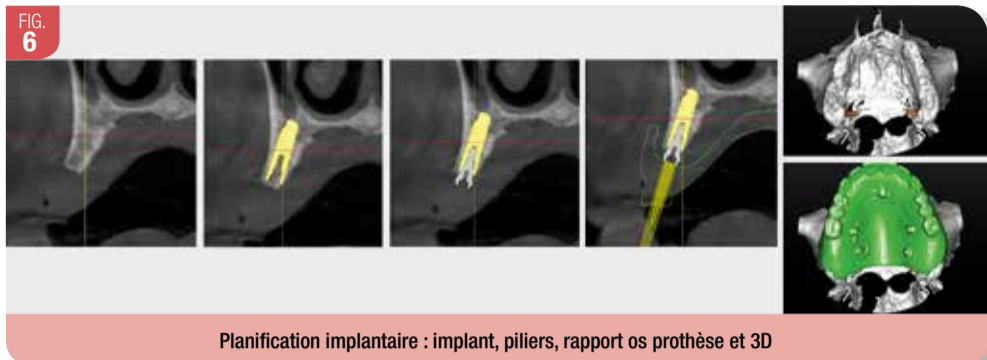
Le numérique nous permet ainsi d'établir un nouveau design du sourire du patient ainsi que de nouvelles valeurs que nous pourrions communiquer au prothésiste pour la réalisation d'un montage esthétique (Fig. 4-5).



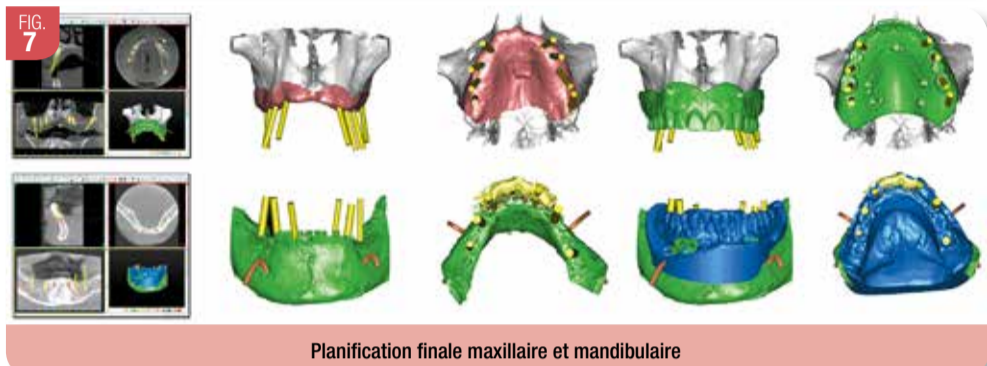
Résultat final du wax up digital

Le plan de traitement

Il s'agit de réaliser un planning implantaire sur des images scanner lues par un ordinateur. Tous les éléments de l'analyse implantaire se trouvent sur l'écran de l'ordinateur. On retrouve, selon les logiciels proposés, les coupes coronales, axiales et panoramiques de reconstruction, ainsi qu'une image en 3D. Tous les fabricants de scanner proposent leurs propres logiciels de planification dotés d'une librairie d'implants exhaustive. Ces logiciels offrent aussi la possibilité de réaliser la pla-



Planification implantaire : implant, piliers, rapport os prothèse et 3D



Planification finale maxillaire et mandibulaire

nification des implants c'est-à-dire la mise en place virtuelle des implants. La prise du scanner se fait avec la mise en place d'un guide radiologique qui est la copie du montage esthétique réalisé en matériau radio opaque ou par la technique du double scanner.

Les images obtenues montrent différents éléments fondamentaux pour une bonne planification. La planification consistera à positionner idéalement des implants virtuels grâce aux outils informatiques. Un des logiciels les plus performants est le logiciel précurseur Simplant™ qui offre une vue de grande qualité pour des images très précises. Il nous offre ainsi la possibilité de planifier aussi les piliers multi unit de chaque marque et les différents piliers prothétiques. De plus, dans le concept de chaîne numérique, il permet de confectionner un guide chirurgical qui assurera la pose des implants à l'identique de la planification virtuelle.

Le challenge consiste donc à réaliser une prothèse implantaire haut et bas en mise en charge immédiate et en une seule session. La planification implantaire doit anticiper et sécuriser l'étape chirurgicale. Pour le maxillaire supérieur, 8 implants sont prévus et un guide à appui muqueux est commandé. Il a été fait le choix, même si les kystes antérieurs ont été retirés, curetés et comblés avec du BioOss, de contourner cette zone anatomique. Il sera attaché beaucoup d'importance à planifier chaque implant dans le cingulum de chaque dent prothétique, à respecter l'axe prothétique, à assurer un parfait ancrage osseux et à répartir correctement leur positionnement pour assurer un concept biomécanique fiable. Pour le maxillaire inférieur, il sera planifié 6 implants, l'extraction des 6 dents antérieures. Un guide à appui osseux est également commandé. L'outil numérique de planification permet de simuler l'extraction des dents et d'anticiper un guide chirurgical, parfaitement stable sans les dents. Néanmoins, il est préférable de planifier, en plus des implants, des vis de blocage du guide qui permettront un positionnement sûr et stable de celui-ci (Fig. 6-7).

Réalisation du guide chirurgical et de la prothèse

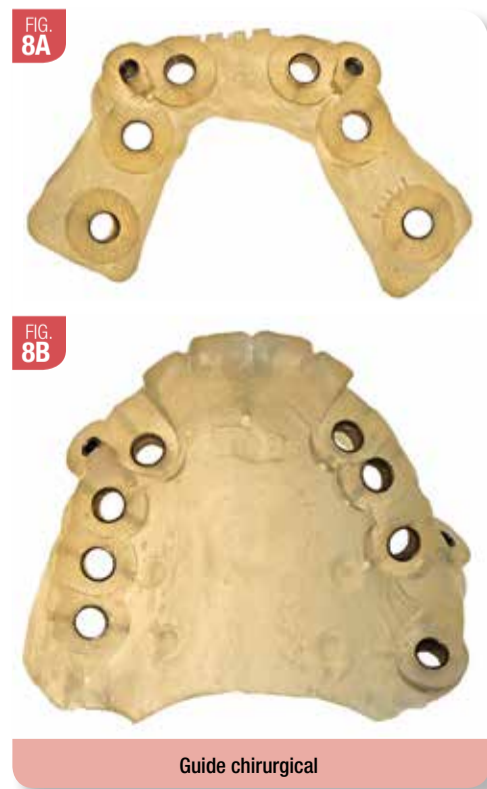À ce stade, le numérique prend toute son importance car il permet de transformer ce qui était purement virtuel sur l'écran de l'ordinateur, en réalité. Cette modélisation en

3D des maxillaires, le masque des dents et des artères, et la planification des implants ne sont en fait qu'un fichier informatique, généralement enregistré sous la norme STL. Ces fichiers vont permettre de réaliser un guide à l'identique de la planification ainsi que la prothèse implantaire transitoire.

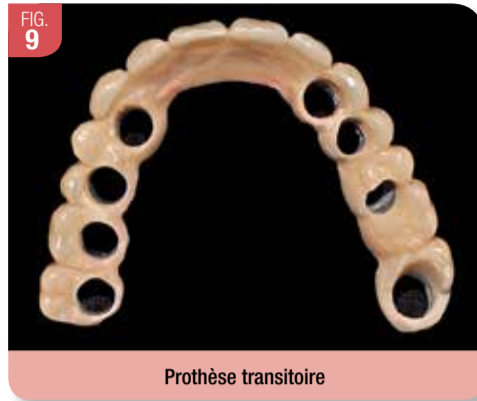Le guide chirurgical est dédié au praticien et est réalisé par la technologie de la stéréolithographie. L'information des fichiers STL est envoyée dans une machine-outil qui reconstruit le guide chirurgical par photo polymérisation de couches de résine successives.

La prothèse est dédiée au prothésiste et est réalisée par la technologie Cad Cam.

Les informations concernant l'axe des implants, le volume des dents et des muqueuses, et le volume prothétique sont envoyées au prothésiste par fichier STL. Celui-ci récupère ces données et modélise en conséquence et en 3D la future prothèse, selon le procédé du Computer Aid Design, pour être en correspondance avec la planification. Une fois modélisée, une machine-outil réalise la prothèse en PMMA selon le procédé du Computer Aid Manufacturing. Le Cad Cam permet de réaliser une armature en Ti, en correspondance avec la planification, et un cosmétique en PMMA pour une parfaite rigidité et solidité de la prothèse.



Guide chirurgical



Prothèse transitoire

Le protocole chirurgical

Les étapes de la procédure chirurgicale sont les suivantes :

- Essayage du guide en bouche, contrôle de stabilité et de tolérance gingivale
- Fixation du guide : les vis d'ostéosynthèse sont disposées de manière symétrique tandis que le vissage s'effectue de manière progressive et simultanée afin de ne pas engendrer de luxation du guide
- Mise en place des implants.

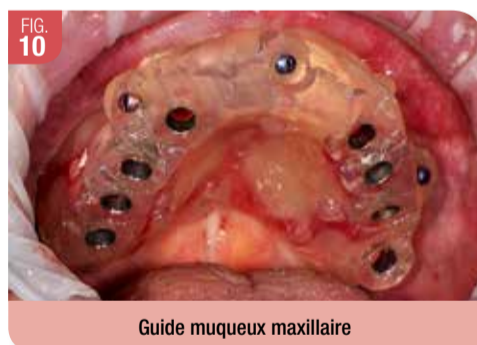Le point fondamental de la procédure d'une chirurgie guidée est d'avoir un guidage effectif de tous les forets durant tout le processus et un guidage de l'insertion implantaire.

Le processus chirurgical

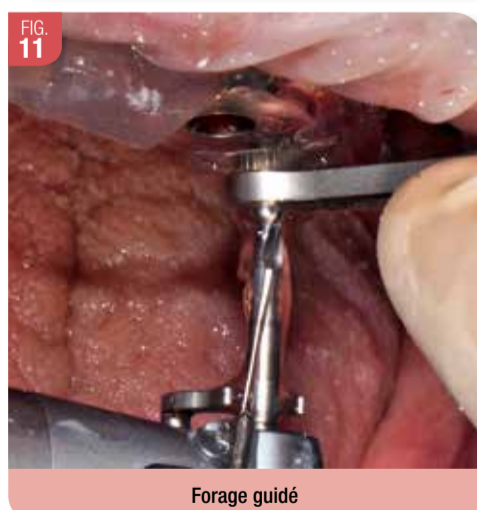Au maxillaire, le guide à appui muqueux est stabilisé et fixé. L'infiltration d'anesthésique local est réalisée à distance de la zone d'appui du guide afin de ne pas modifier l'épaisseur des tissus et le processus chirurgical spécifique à l'appui muqueux est réalisé.

À la mandibule, les dents sont extraites, l'os est nivelé et le guide est fixé. Il est important de libérer un lambeau muco périosté suffisant pour permettre la parfaite insertion et stabilité du guide. Le processus chirurgical spécifique à l'appui osseux est mis en œuvre.

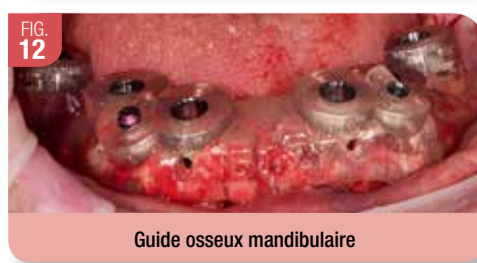Les piliers *multi units* sont mis en place et les sutures mandibulaires effectués.



Guide muqueux maxillaire



Forage guidé



Guide osseux mandibulaire

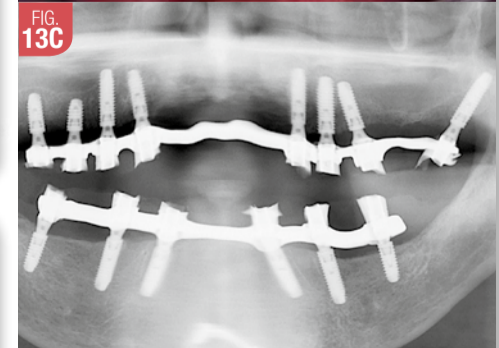
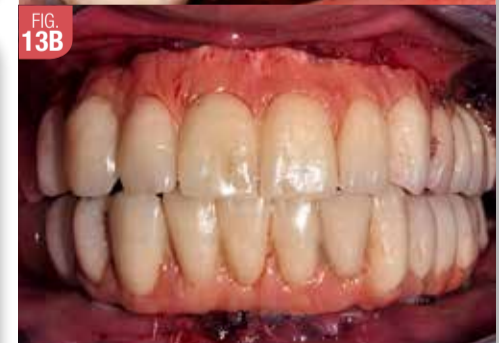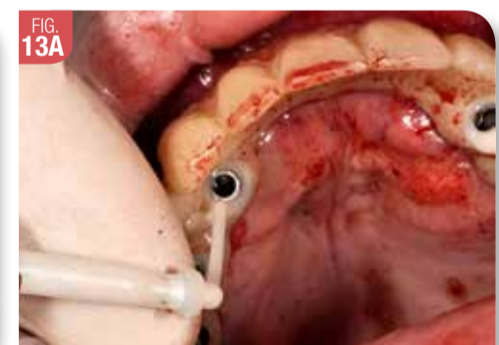
Le processus prothétique

La prothèse réalisée en Cad Cam et intégrant les données STL de la planification s'insère parfaitement sur chaque sortie implantaire. La planification sur ordinateur ayant intégré la hauteur du multi unit de chaque implant, le prothésiste confectionne des piliers prothétiques spécifiques à chacun.


L'occlusion aura été validée en amont, lors de l'essayage du montage esthétique. Celui-ci ayant été scanné et matché à la planification, le modeling 3D le reproduira à l'identique, assurant une relation intermaxillaire des prothèses, correcte. Les piliers prothétiques spécifiques à chaque implant sont vissés sur les multi unit selon la norme de vissage. La liaison entre la prothèse et les piliers prothétiques implantaire va se faire en bouche par bonding utilisant un composite de collage photo polymérisable. À ce stade, la prothèse sera dévissée pour finaliser correctement la liaison entre les piliers prothétiques et la prothèse, avec de la résine autopolymérisable de type Anaxdent. La parfaite étanchéité du joint et la forme correcte du profil d'émergence de chaque implant sont validées. La gestion occlusale est effectuée en statique et dynamique.

La difficulté du cas réside dans le parfait positionnement en occlusion. Pour cela, les prothèses maxillaire et mandibulaire sont positionnées, mettant en évidence la corrélation entre les piliers prothétiques et l'armature des prothèses. Un composite de collage auto et photo polymérisable est injecté dans l'espace entre les 2 éléments. Les prothèses maxillaire et mandibulaire sont mises en occlusion le temps de la polymérisation assurant le bon positionnement occlusal en statique. La gestion dynamique est contrôlée et réglée dans un second temps.

Pour résumer, le digital workflow nous a permis de réaliser une réhabilitation bi maxillaire implanto portée totale avec mise en charge instantanée en 2 h 30.



a) Injection du composite de collage auto et photo
b) Mise en occlusion pendant polymérisation
c) Panoramique de contrôle



Process final

Cette prothèse réalisée et posée durant la chirurgie n'est que transitoire. Une prothèse définitive est réalisée après la phase d'ostéointégration (délai de 4 à 6 mois).

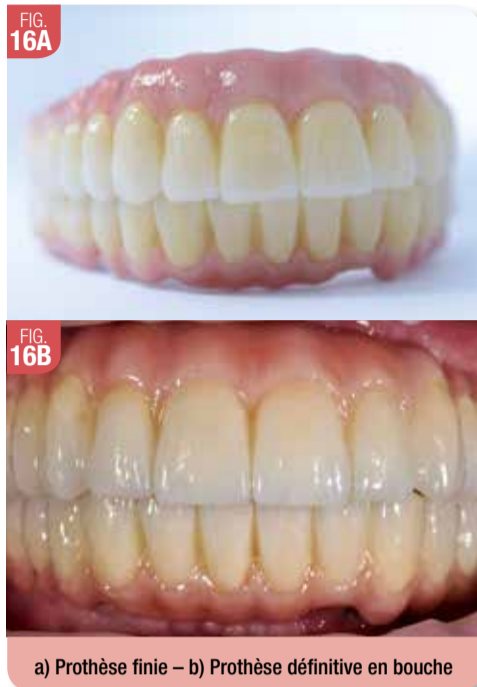Celle-ci fait appel au process Cad Cam conventionnel :

- empreinte des implants,
- validation avec une clé en plâtre,
- scannage des modèles par digitalisation,
- modélisation d'une armature en 3D sur ordinateur,
- usinage de l'armature en titane ou zircon,
- montage cosmétique en résine ou céramique par le prothésiste,
- essayage et mise en place.

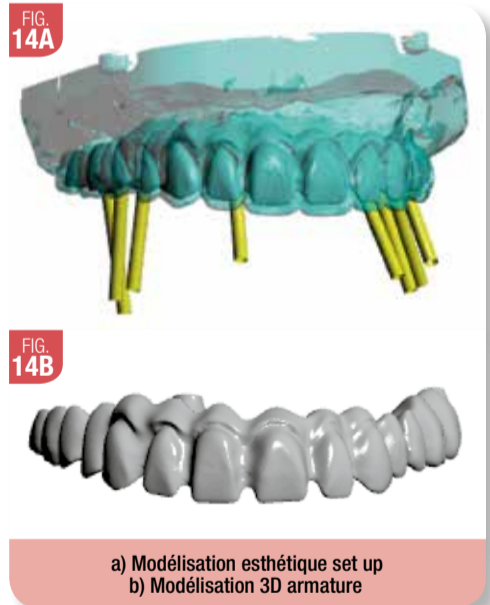
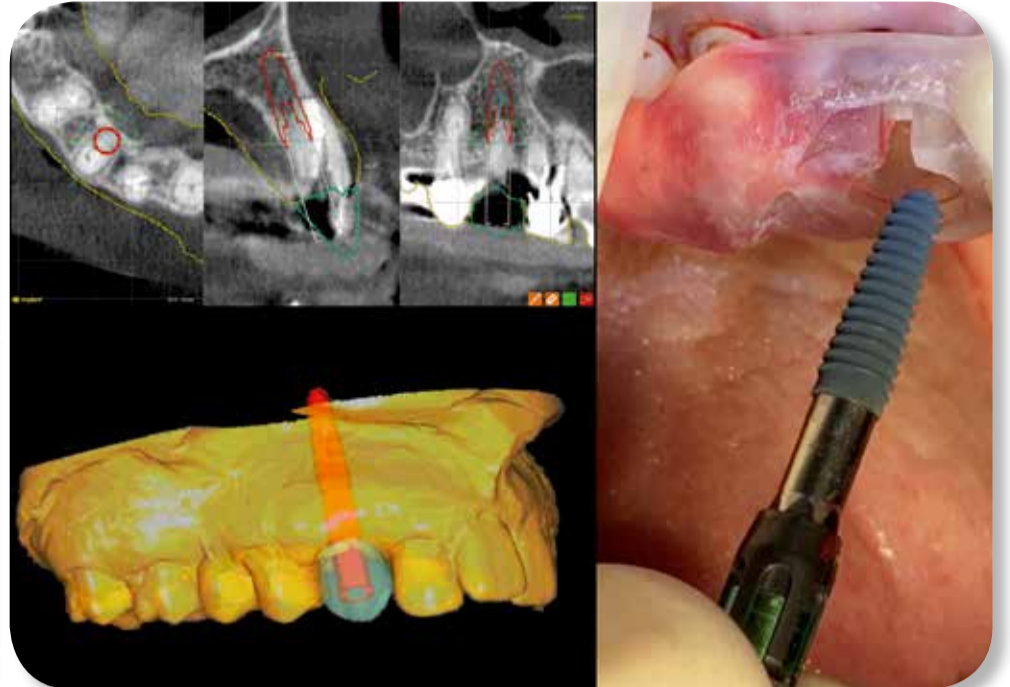
Process final : à propos d'un cas

Après 6 mois de temporisation, les prothèses définitives sont réalisées. Elles seront en céramique sur armature zircon selon le process Cad Cam :

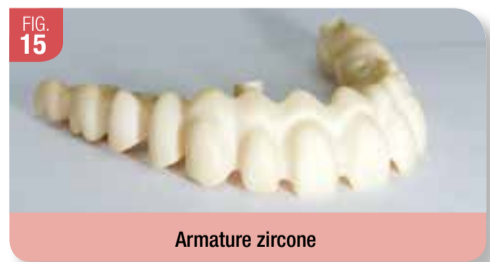- empreintes et validation de la passivité par une clé en plâtre,
- scannage des modèles puis modélisation 3D des armatures zircon,
- le scannage du montage esthétique de départ superposé aux modèles scannés permet de dessiner une armature en 3D parfaitement homothétique respectant les normes d'épaisseur pour le montage céramique,
- l'usinage des armatures en zircon est réalisé par des fraiseuses 5 axes, conformément aux modélisations 3D (fichiers informatique STL,
- la céramique est montée par stratification. À ce stade, le digital est mis de côté, c'est toute l'expertise du technicien de laboratoire qui finalise l'esthétique du sourire.



a) Prothèse finie – b) Prothèse définitive en bouche



a) Modélisation esthétique set up
b) Modélisation 3D armature



Armature zircon

L'impression 3D PAR KULZER !

Parlez-en à votre prothésiste dentaire !

DEMONSTRATIONS LIVE SUR LE SALON ADF 2019

27 au 30 novembre 2019 à Paris // STAND 1P02

RAPIDITÉ
Jusqu'à 10cm/heure à 100µm
Impressionnant ... venez tester avec votre propre fichier !

PRÉCISION
Résolution axes X-Y : 53,6 µm
Résolution axe Z (épaisseur de couche) : variable de 30 à 100 µm

SÉCURITÉ
Post-process garantissant un faible taux de monomère résiduel (sécurité du patient) et minimisant l'exposition à l'alcool isopropylique et à ses vapeurs (sécurité de l'opérateur)

SERVICE
Support technique de la marque dans votre laboratoire

AONEWS
À L'ADF
— STAND 1S01 —

Contactez-nous au
01 69 18 48 85

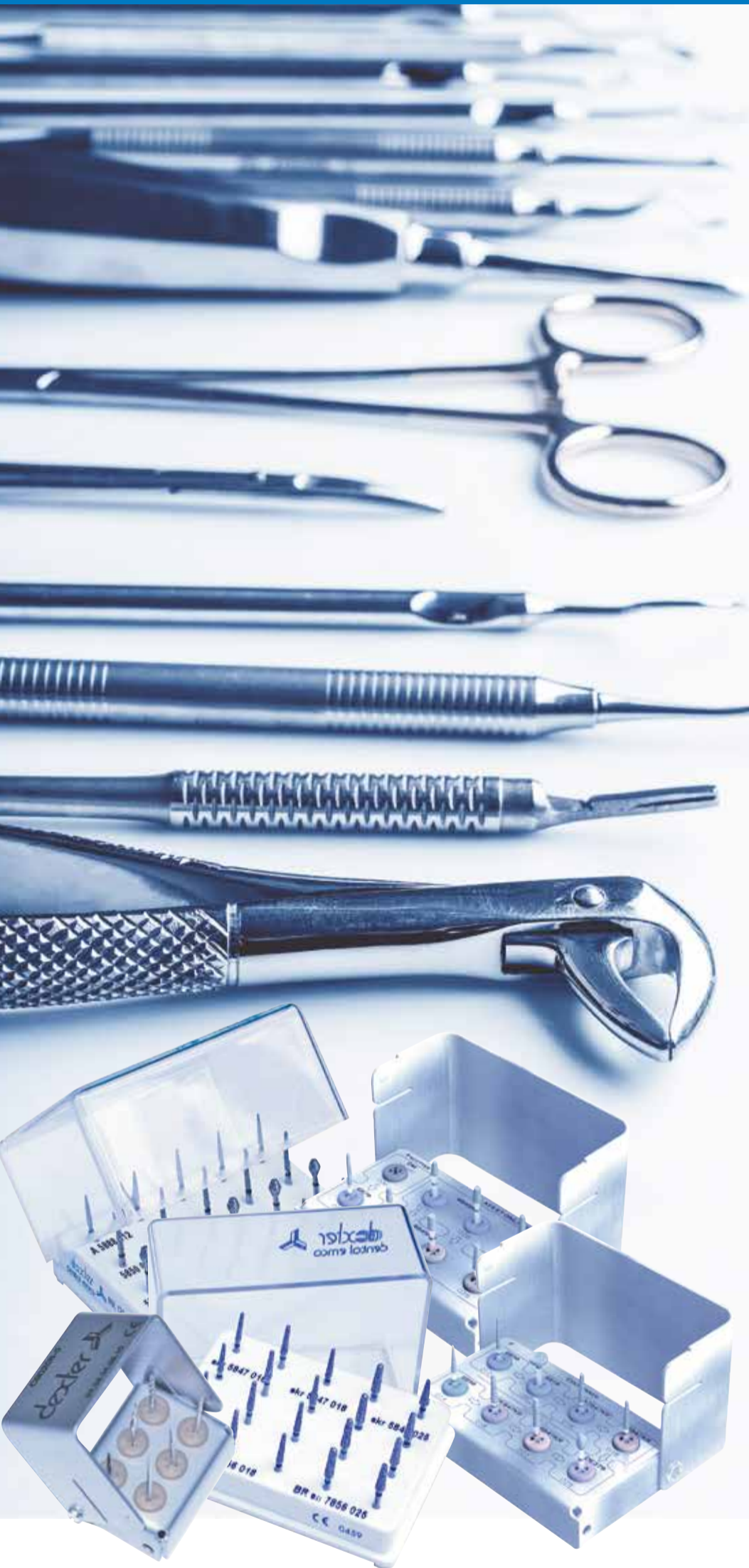www.kulzer.fr/cara-print

[kulzer.fr/facebook](https://www.facebook.com/kulzer.fr)



KULZER
MITSUI CHEMICALS GROUP

COMPTEZ SUR VOTRE DEXTÉRITÉ EN TOUTE FIABILITÉ



Un choix complet de fraises et d'instruments haut de gamme

La maîtrise et l'efficacité de votre travail en cabinet dentaire dépend aussi de la qualité des instruments que vous utilisez.

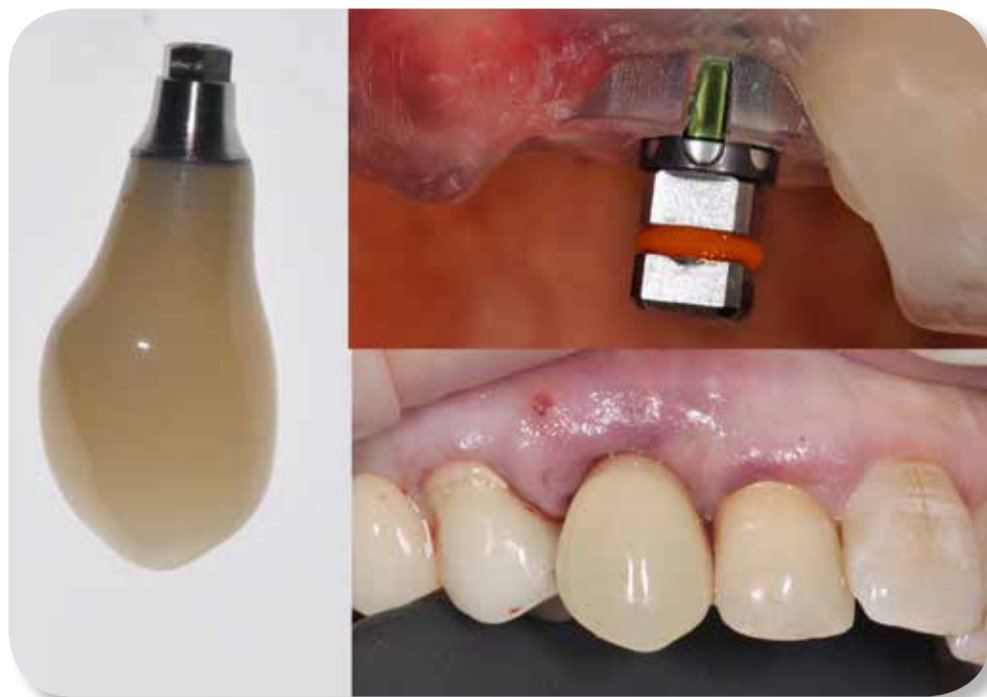Notre gamme complète de fraises et instruments est reconnue depuis plus de 40 ans pour sa qualité et sa longévité éprouvées.



Fraises : Dispositifs médicaux de Classe IIa réservés aux professionnels de Santé, non remboursés par la Séc. Soc. - Org. cert. LNE - CE0459 - Lire attentivement la notice avant toute utilisation. - Instruments : Classe I



Laurent Sers



Discussion

Toute la stratégie du digital work flow repose sur le passage du réel au virtuel dans un premier temps et du virtuel au réel dans un second temps. Pour le surgiguide, par exemple, le passage du réel au virtuel se réalise par la prise du scanner (CBCT) et l'obtention de données Dicom.

Le passage du virtuel au réel c'est-à-dire du planning au guide de chirurgie, est réalisé grâce au procédé de stéréolithographie qui construit le guide à partir des fichiers STL du planning, par photo polymérisation de résine tous les dixièmes de millimètres. Le forage lui, se réalise par le passage de forets calibrés dans des tubes de guidage. Mécaniquement, pour que le foret puisse être actif dans ces tubes, une tolérance de 0,3 mm est nécessaire.

Quand est-il donc de la précision ?

Différentes études ont été menées par différents auteurs : les résultats varient mais il semble que les déviations enregistrées sont entre 0,2 mm et 0,5 mm selon que l'on utilise un guide à appui osseux, muqueux ou dentaire.

La supériorité de précision de la chirurgie guidée sur une chirurgie faite à la main est établie. Cependant si la précision est importante, la précision absolue n'existe pas. D'où la difficulté de prévoir des prothèses implantaires transvissées, réalisées en pré chirurgical, dès que l'on dépasse les 3 éléments.

Les erreurs de précision mentionnées et additionnées entraînant des problèmes d'insertion et de passivité de la prothèse, le rattrapage d'axe et de passivité ne peut se faire qu'en per opératoire, par une action manuelle (collage, pilier prothétique extenseur, etc.).

La précision de la technologie Cad Cam, n'est plus à démontrer. Au-delà du fait d'obtenir des piliers personnalisés, les scanners de laboratoire utilisés pour digitaliser en 3D les modèles, ainsi que les machines-outils qui assurent leurs usinages, permettent d'obtenir des précisions variant de 20 à 50 microns. Néanmoins, elle nécessite un protocole très rigoureux tant pour le praticien que pour le prothésiste.

Conclusion

L'évolution et l'intérêt du digital dans notre profession en général et dans le traitement implantaire en particulier sont une évidence, en termes de précision, de prédictibilité, de stabilité, de stockage des données, d'adaptation et de sécurité.

Ceci étant, l'intégration du digital dans notre exercice implantaire demande un investissement important, une remise en question difficile et une courbe d'apprentissage longue. Les protocoles doivent être connus et maîtrisés de la part de tous les intervenants tout au long des différentes étapes du traitement.

Gala Plus Grands Que La Vie

Dimanche 15 décembre à 18h30 au Cercle Interallié (Paris 8)

L'Association **Plus Grands Que La Vie** organisera son premier gala le 15 décembre prochain. Cette association concerne en Israël mille enfants Juifs, Palestiniens, et Chrétiens souffrant de cancer. Elle est unique tant par son protocole médical et humain, que par le dévouement exceptionnel de centaines de bénévoles, médecins et spécialistes de tous ordres, dans l'accompagnement thérapeutique des enfants dans leur combat pour la vie. La famille est également prise en charge sur le plan thérapeutique, financier et psychologique afin de soutenir au mieux l'enfant dans son combat.



Ces enfants méritent tous nos efforts. **Rejoignez-nous et vous verrez dans leurs yeux et ceux de leurs parents une renaissance et une reconnaissance infinie.**

Contact : Patricia Ederhy au 06 09 68 62 18
plusgrandsquelevie@gmail.com



**DIMANCHE
15 DÉCEMBRE**

Save the date