

Les différences homme-femme et les implications thérapeutiques #4

Hervé S. Padey
Cannes



Introduction

Les marques du temps donnent son caractère à un visage masculin ou féminin. La littérature actuelle fait plus acte de bibliographies et de parutions pour le sexe féminin mais l'approche de la demande esthétique chez l'homme prend une ascendance dans ce domaine.

Afin de restaurer un volume, corriger une imperfection ou une asymétrie notable, améliorer la qualité des tissus il s'avère nécessaire d'avoir :

- une bonne connaissance de l'anatomie propre à chaque sexe
- une bonne appréciation de l'ensemble de la face et des annexes (cou, décolleté, dos des mains etc.) – un lissage des lignes, rides (fines et sévères) et des divers sillons – un respect des courbures ou angles.

Les implants cutanés (acides hyaluroniques...) vont nous permettre ces corrections et nous recommandons vivement l'utilisation de produits strictement résorbables patentés par divers laboratoires. La recherche essentielle est d'obtenir un effet naturel qui perdure mais qui doit aussi nous permettre de conserver un effet dynamique. Nous parlons maintenant de projection, de volumétrie, de contouring grâce à une étude en 3D voire 4D.

Un plan de traitement pourra être envisagé par secteurs ou étages ou en globalité :

- zone périorbitaire
- zone péri-orale
- tiers supérieur
- tiers moyen
- tiers inférieur
- cou décolleté.

Chacun des traitements devra prendre en considération l'ethnie, l'âge, surtout la qualité de la peau, le phototype..., un interrogatoire médical et l'historique des patients tant sur le plan santé globale que sur un ou des traitements antérieurs qui auraient été déjà pratiqués.

Volumétrie projection contouring


- **Volumétrie** : détermination des volumes
- **Projection** : technique de mise en place des implants cutanés.
- **Contouring** : technique de maquillage mais aussi d'injection jouant sur les effets d'optique sombre / clair afin d'améliorer la perception de l'aspect d'un visage.

Il faudra aborder un traitement en se basant sur l'anatomie et l'architecture osseuse. En effet une définition d'un menton, d'un ovale, d'une courbure variera en fonction du ou de la patiente. Une injection d'acide hyaluronique permettra ces améliorations avec ou sans techniques esthétiques combinées médicales ou chirurgicales. Un geste « liftant » notamment au niveau du tiers moyen peut parfaitement restaurer et corriger ces imperfections. Ces injections rajeunissent et hydratent la peau, corrigent les effets nocifs du vieillissement cutané (stress, soleil, tabac médicaments, pollution...).

Idem pour un traitement des lèvres, l'acide hyaluronique est une très bonne indication pour corriger les fractures dermiques d'un contour et pour redonner un beau modelage du essentiellement à une fonte osseuse sous-jacente.



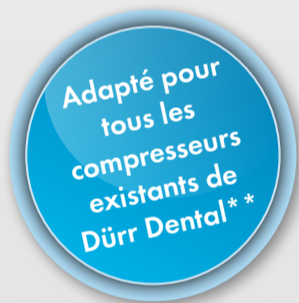Les proportions...



... homme versus femme

AIR COMPRIMÉ | ASPIRATION | IMAGERIE | ODONTOLOGIE CONSERVATRICE | HYGIÈNE

Filtre contre les bactéries et les virus efficace à 99,99995 %*.
100 % d'air comprimé hygiénique.



Comptez maintenant sur le compresseur Silver Airline ou ajoutez un filtre contre les bactéries et les virus. Les filtres contre les bactéries et les virus de Dürr Dental pour le dessiccateur à membranes sont des filtres à particules à très haute efficacité de la classe ULPA U16 (supérieur à HEPA H14) qui sont dotés d'une capacité de rétention de 99,99995 %*. De ce fait, le filtre contre les bactéries et les virus intégré en série dans les compresseurs Silver Airline, est bien supérieur au filtre d'admission. **Pour en savoir plus, rendez-vous sur www.duerrdental.com ou contactez nous au 01.55.69.11.61.**

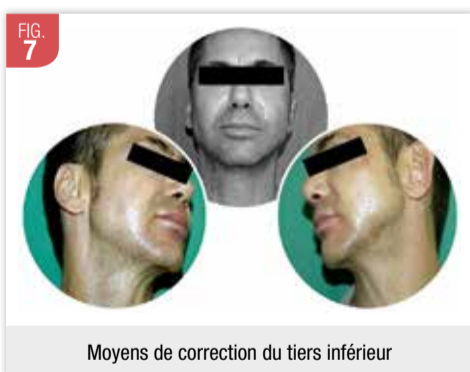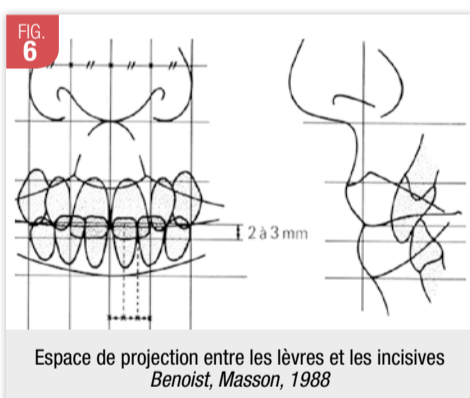
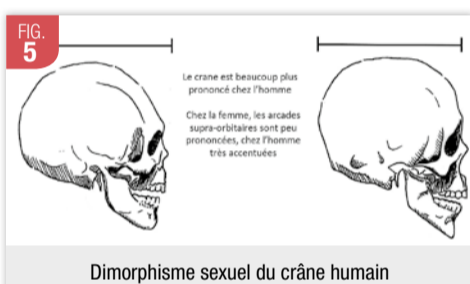
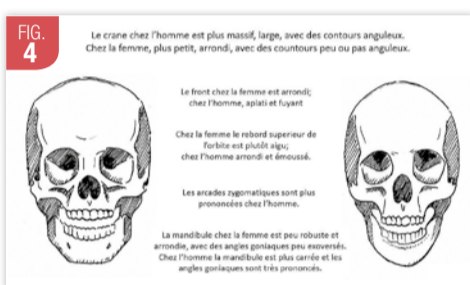

Dispositif Médical de classe IIa CE0297. Nous vous invitons à lire attentivement les instructions figurant sur les notices. Produits non remboursés par les organismes de santé.

*Résultats des tests du 29/06/2020 réalisés par l'institut SGS Fresenius GmbH : pour les particules (indépendamment de la taille), une capacité de rétention de >99,99995 % a été confirmée. Ceci correspond à la qualité ULPA U16 selon la norme EN 1822-1:2019-10 ou à ISO 65U selon la norme ISO 29463-1:2017. Pour les micro-organismes, une capacité de rétention de >99,994 % a été confirmée avec le virus de test PhiX174 (taille de 25-30 nm).

**Compresseurs avec dessiccateur à membranes

DÜRR DENTAL
LE MEILLEUR, TOUT UN SYSTÈME

Les différences homme-femme et les implications thérapeutiques #4



Les traitements de médecine esthétique pour les hommes

Galbage du front

Parmi les techniques de masculinisation du visage, les injections d'acide hyaluronique au niveau des bosses frontales et des arcades sourcilières permettent de reculer la ligne du front, ce qui est plus masculin.

Alignement du sourcil

Rehausser un sourcil tombant chez l'homme à l'aide d'injections de toxine botulique et / ou d'acide hyaluronique peut contribuer à rajeunir et ouvrir le regard (sourcil plus linéaire chez l'homme).

Correction de la vallée des larmes et du cerne

Les injections d'Acide Hyaluroniques permettent de combler la vallée des larmes et corriger les cernes creux, tout en restaurant l'harmonie du visage et en défatiguant et en ouvrant le regard.

Un nez plus harmonieux ou plus prononcé

Corriger une bosse, redresser l'arête d'un nez retroussé, agrandir un nez trop petit ou élargir un nez trop fin. Tout cela est rendu possible grâce aux injections d'Acide Hyaluronique afin de donner au nez masculin un aspect plus viril et harmonieux.

Renforcement des pommettes

Accentuer les pommettes et combler les sillons nasogéniens et les plis d'amertume avec l'Acide Hyaluronique pour durcir les contours du visage. Une liposuction au niveau des joues ou l'ablation des boules de Bichat peuvent être considérées en cas de joues trop pleines.

Redéfinition de la ligne mandibulaire

Une mâchoire carrée et un angle mandibulaire bien défini donnent un aspect plus viril au bas du visage. Les gels d'acide hyaluronique fortement réticulés permettent de redessiner le profil de la mâchoire efficacement et durablement.

Lèvres : ni trop fines, ni trop pulpeuses

Les proportions de la lèvre supérieure et inférieure chez l'homme doivent être de 50:50. Des lèvres trop fines peuvent être corrigées avec des injections d'Acide Hyaluronique afin d'apporter plus de sensualité et de charme. Par ailleurs, une bouche pulpeuse étant considérée comme féminine, une intervention chirurgicale au moyen de cicatrices situées dans la bouche sera envisageable afin de réduire l'épaisseur des lèvres.

Un menton plus viril

Un menton viril est carré, prononcé et avancé. Un menton petit, fuyant ou pointu peut être corrigé à l'aide des injections de gels d'Acide Hyaluronique aux propriétés visco-élastiques adaptées (deux points d'injection).

Caractéristiques maxillo-faciales

Effets esthétiques des traitements orthodontiques

L'orthodontie nous permet d'obtenir une harmonie de la face essentiellement de la zone péri-orale. Elle respecte les modalités de croissance du volume facial. Elle nous permet de mettre en place des protocoles de traitement.

Critères et évaluation esthétique du visage

L'esthétique de la zone péri-orale varie selon une classification (I-II-III).

Le concept contemporain de l'esthétique faciale ne correspond pas forcément à la préférence de l'orthodontiste. En effet le grand public préfère un profil plus saillant que celui endossé par les normes céphalométriques. On doit tenir compte de cela dans un acte esthétique.

Une évaluation statique et dynamique des lèvres est impérative.

La zone frontale varie selon le sexe (150° à 160°). Le pont basal joue un rôle majeur en esthétique (face et profil).

Le nez : chaque zone de la pyramide nasale a son importance tant de face que de profil. Nous devons observer la crête nasale (concave ou convexe), (droite ou déviée). Il est important de bien considérer sa longueur par rapport aux autres niveaux de la face.

L'angle nasal (environ 95° chez l'homme adulte selon *Negrier et Hadjean 1988*) demeure un critère esthétique majeur, cela va déterminer la position de la lèvre supérieure chaque fois qu'un écart squelettique sagittal des bases est constaté. En fonction d'une ouverture de cet angle naso-labial, nous devons évaluer soit l'anatomie de la lèvre soit celle du nez ou les deux rassemblées.

Au repos les lèvres doivent être contiguës. Cette évaluation doit être effectuée sans tension des muscles ni chevauchement forcé des incisives ce qui peut induire un écart des lèvres, parfois en raison d'une hauteur abaissée de la lèvre supérieure (*Philippe 1988*), car ainsi la position labiale corrigera une évaluation incorrecte de la projection du menton des lèvres et du sillon mentonnier.

Il s'avère impératif d'analyser la qualité du vermillon, la longueur des lèvres, leur épaisseur, la forme du philtrum qui joue un rôle essentiel dans l'esthétique de la lèvre (*Philippe* décrit une relation importante entre la lèvre supérieure vue de profil et le massif facial global) (ligne de RICKETTS, ligne de STEINER). Il ne faut jamais négliger la position antéro-postérieure de la lèvre sur une vue de profil. Un sillon mentonnier peut compromettre un équilibre. De plus une position labiale plus antérieure rehaussera un caractère masculin.

La position antéro-postérieure du menton sera évaluée en fonction de l'ensemble du profil.

Tulasne (1987) a évalué la distance du menton au cou qui doit correspondre avec élégance à la profondeur du visage (de l'oreille à la base du nez) et bien sûr être en harmonie avec l'âge.

Évaluation statique de la face

Égalité ET symétrie des niveaux faciaux. L'harmonie souhaitée est l'égalité des niveaux frontal, nasal, buccal.

Les lignes bi pupillaires, commissurales, bi tragus et bigoniales doivent être parallèles les unes aux autres et perpendiculaires au plan de symétrie sagittal.

Proportions de la face

L'équilibre du tiers inférieur dépend du squelette osseux des lèvres et du menton. La bouche contribue à la beauté de la face via son équilibre avec les structures voisines (*Canut*). La littérature reconnaît favorablement la position du Stomion sur le plan médio-sagittal, quand il est projeté à 2 ou 3 mm en dessus du bord libre des incisives supérieures. L'esthétique est satisfaisante quand les lèvres sont en contact ou légèrement ouvertes de 2 ou 3 mm en position de repos (EPKER et FISH).

Évaluation dynamique de la face

Le sourire dento-labial

La valeur esthétique accordée au sourire par la société actuelle est essentielle, et dépend de l'harmonie entre deux éléments esthétiques : un dynamique (les lèvres) et un statique (les dents). Le sourire peut être évalué selon la courbe de la lèvre supérieure ce qui peut être évalué sur une échelle de 10.

Trois types de sourire dento-facial ont permis une classification basée selon le contact entre le bord libre de la lèvre et la ligne commissurale (*Barat 1987*). L'importance de la longueur et de l'épaisseur dans le sourire a été décrite (*Lanzen 1977*).

La qualité d'un sourire ne dépend pas seulement du schéma dento-squelettique mais aussi de la forme de l'arcade, la largeur buccale, le tonus musculaire, l'innervation des commissures et des muscles faciaux.

Implants cutanés

L'injection d'acide hyaluronique est un moyen de modifier un volume ou un lissage de la peau. Dans le même but, le profil et les techniques doivent respecter l'anatomie.

Cela permet d'améliorer ou modifier certains reliefs, de corriger certaines asymétries.

Il est essentiel de conserver une harmonie du visage, de respecter les proportions, de conserver un caractère naturel et surtout dynamique (évaluation 3D et 4D), de respecter des protocoles bien adaptés.

Spécificités chez l'homme

Si nous devons comparer les proportions entre un homme et une femme, nous constatons des dimensions plus importantes et des aspects différents chez l'homme :

- la taille du visage, avec plus fréquemment un visage plus carré chez l'homme et plus fréquemment triangulaire chez la femme même si ce n'est pas une règle absolue ;
- la structure osseuse est plus massive ;
- la taille de la bouche est souvent plus importante (hauteur et épaisseur des lèvres) chez l'homme que chez la femme. Largeur et profondeur du philtrum et volume global des lèvres... ;
- l'épaisseur de la peau ;
- la barbe et le sébum ;
- la densité et le volume musculaire notamment dans la zone péri-orale.

Les mesures varient selon le sexe mais aussi les races. La plus grande densité de la peau et des autres tissus, la pilosité (variable une fois de plus), la plus importante

sécrétion des glandes sébacées sont des facteurs de différenciation dans le vieillissement et les rides verticales péri-labiales sont moins évidentes. Une fonte osseuse lors vieillissement implique une diminution du volume labial mais le ratio lèvre supérieure et inférieure ne change pas. Mais si les objectifs sont différents pour les 2 sexes le traitement thérapeutique reste comparable. En effet l'amélioration ou une correction d'un volume ou d'une asymétrie sera envisagée de façon similaire à savoir obtenir un remodelage ou une réparation. Le but du rajeunissement est d'induire une bonne hydratation et une bonne densité des tissus, une belle réflexion de la lumière, de corriger les contours, combinés à une correction des rides, des sillons et obtenir un lissage. Chaque pratique se doit de respecter avant, pendant et après le traitement, le caractère masculin ou féminin d'un visage. Il est impératif d'éviter toute hyper correction de changer les proportions d'un visage de façon anarchique (on accentuera très volontiers les angles mandibulaires chez l'homme).

Conclusion

Il est important de bien évaluer la demande du patient, de conseiller et d'informer à bon escient, de respecter les règles de l'art et de conserver un bon équilibre qui doit en toutes circonstances être préservée. Les corrections chez l'homme sont de plus en plus prises en considération. Elles deviennent une demande essentielle complémentaire ou non à des actes chirurgicaux, à des actes parodontaux, dentaires ou dermatologiques ou autres. Ils doivent être parfaitement choisis et combinés dans le but de cet aspect « Good looking » masculin.

Bibliographie

1. SFODF Lyon congress proceedings : aesthetic and orthodontic treatments
2. Canut Juan, Extraction versus non extraction : aesthetic considerations

Toute la bibliographie est à retrouver sur www.aonews-lemag.fr