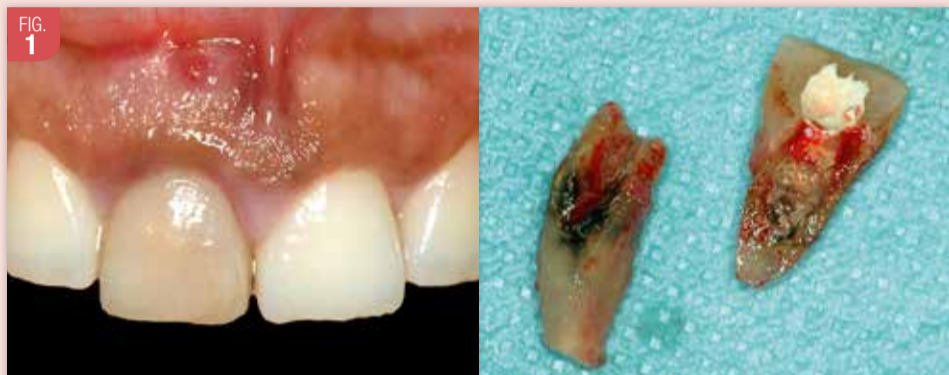

Frédéric Chiche
Paris

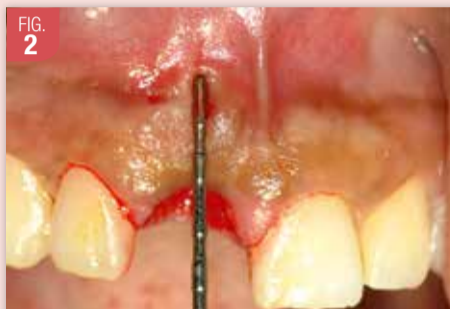

Cas clinique

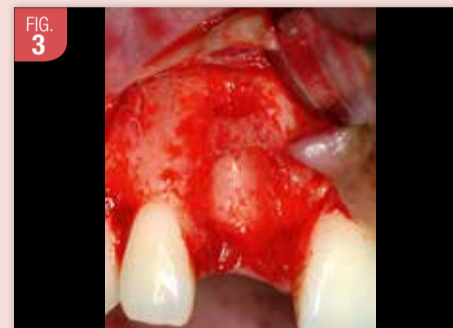Stratégie chirurgicale : l'extraction, la mise en place de l'implant, le pilier de cicatrisation, ainsi que le comblement osseux associé à la mise en place d'une membrane de collagène stabilisée à l'aide de pins en titane seront pratiqués lors d'une seule et unique intervention.



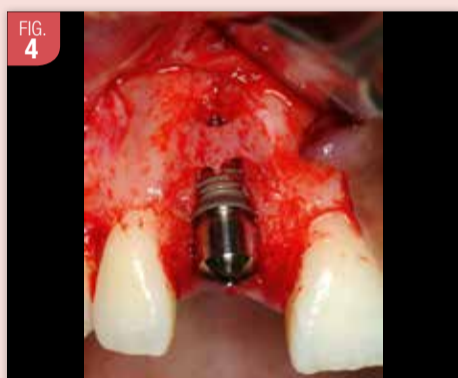
Une fistule est présente à l'aplomb de la dent 11 fracturée longitudinalement.



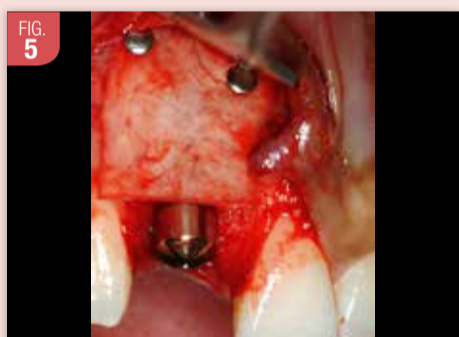
La profondeur de la lésion, évaluée à l'aide d'une sonde appliquée sur la gencive, impose l'élévation du lambeau vestibulaire afin d'objectiver l'étendue de la totalité des défauts osseux avec précision.



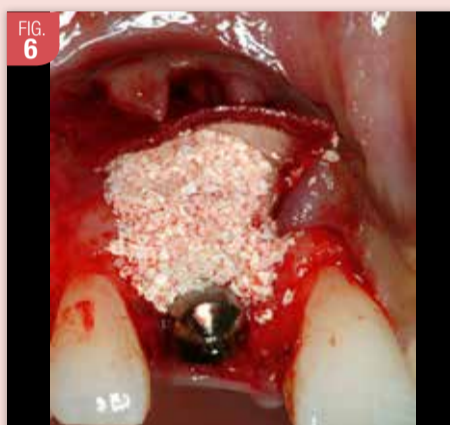La perte osseuse est importante et la fine corticale résiduelle présente une déhiscence associée à une fenestration.



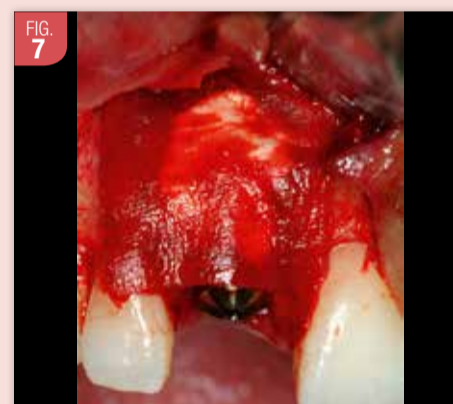Le pont osseux cortical est préservé, et l'implant est mis en place immédiatement ainsi que le pilier de cicatrisation (Zimmer-Biomet®). De nombreuses spires sont apparentes et la crête sera reconstruite par Régénération Osseuse Guidée (ROG).



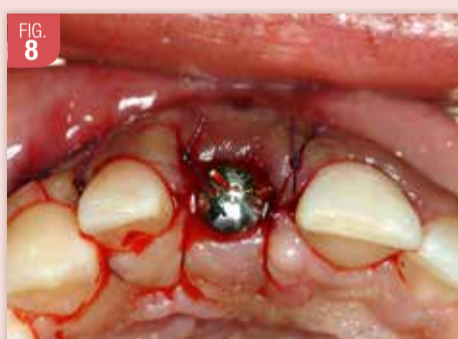Un coffrage est réalisé à l'aide d'une membrane de collagène retard (Bio Guide®, Zimmer-Biomet) qui est maintenue à l'aide de pins en titane (Praxis). La résorption de cette membrane collagénique est atteinte à 10/12 mois post-opératoire. Pendant cette période, la greffe de comblement est parfaitement stabilisée, optimisant ainsi le processus de minéralisation.



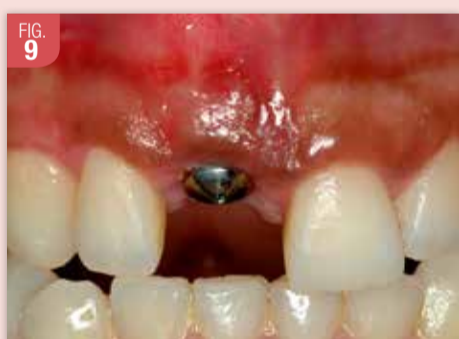La membrane ainsi fixée est ensuite réclinée, et les défauts osseux sont comblés à l'aide d'un biomatériau non résorbable (Bio-Oss®, Geistlich).



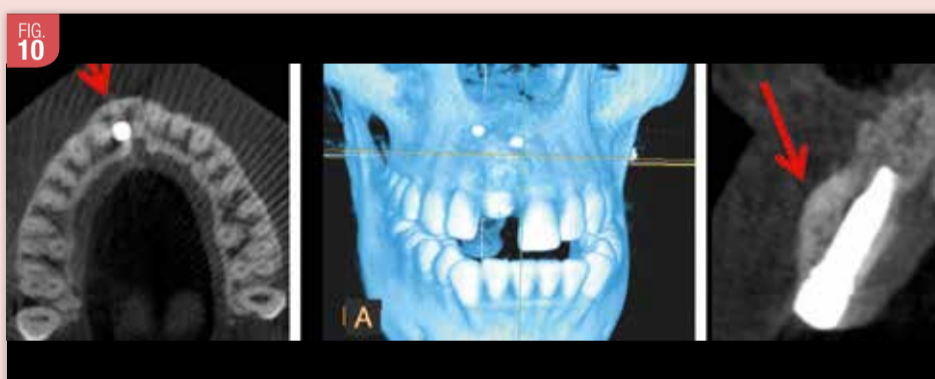La membrane est réappliquée sur le comblement, et une matrice collagénique (Fibro Guide®, Geistlich) est ajustée, puis déposée sur l'ensemble, se substituant ainsi à un greffon conjonctif enfoui.



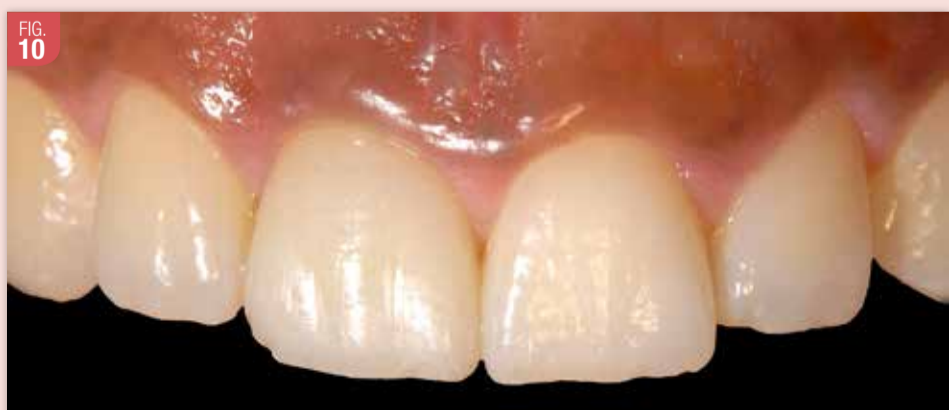Les lambeaux sont ensuite suturés par des points simples. Une prothèse partielle adjointe est installée pour la durée de la cicatrisation. L'intrados est corrigé afin de ne pas interférer avec le pilier de cicatrisation.



Aspect clinique à 3 mois post-opératoires. La convexité des tissus mous est présente, et la bande de TK est bien présente, donnant l'illusion de la présence d'une racine naturelle. Noter la disparition de la fistule vestibulaire.



Les différentes images radiographiques tridimensionnelles de type Cone Beam attestent de l'augmentation osseuse obtenue grâce à la ROG. La corticale vestibulaire reconstituée présente une épaisseur minimum de 2 mm, garantissant ainsi la stabilité des tissus mous péri-implantaires.



La prise de vue finale permet d'apprécier la morphologie de la couronne implanto-portée, ainsi que les caractérisations de surface. La couleur et la texture de la gencive ont été maintenues. La ligne des collets est harmonieuse et les papilles sont présentes intégralement.

Une seule intervention a été réalisée pour le remplacement de cette incisive centrale, et ce, de la manière la moins invasive possible.

En effet, aucun autre site chirurgical n'a été créé, ni pour la greffe osseuse destinée à la ROG, ni pour le prélèvement de tissu conjonctif. C'est la matrice de collagène utilisée comme substitut, qui a permis de renforcer le biotype gingival, tout en simplifiant le geste chirurgical, et en éliminant tous risques de douleurs post-opératoire au niveau du prélèvement palatin.