Le numérique, la nouvelle synergie praticien / prothésiste #4

Pauline Nguyen Van Duong
Croissy sur Seine
Vivien Sixdenier
Lyon

L'histoire que nous vous présentons est une aventure humaine née de l'univers du numérique, la naissance d'une relation interprofessionnelle entre deux personnes ne s'étant jamais rencontrées. Le Dr Pauline Nguyen Van Duong, possédant une chaîne numérique complète et désireuse de proposer les meilleures solutions à ces patients a cherché un laboratoire pouvant l'accompagner dans la modification de son activité. Suivant les conseils de la société Modjaw, dont elle venait d'acquérir le dispositif depuis peu, elle a contacté le laboratoire LIO (Vivien Sixdenier), à l'époque seul prothésiste de cette minuscule structure qui a répondu alors à son appel. Depuis, l'outil numérique est devenu la seule et unique méthode de travail entre Pauline et Vivien.

La transformation numérique, avec ses formidables opportunités, réinvente l'expérience de la restauration et de la réhabilitation prothétique pour les binômes praticiens-prothésistes. Le nombre de nouvelles technologies et la quantité de nouveaux équipements utilisés aujourd'hui pour acquérir des données patients, les logiciels pour manipuler ces données et les machines pour fabriquer des dispositifs à partir de celles-ci augmentent constamment, tout comme les défis d'intégrer ces systèmes dans un flux de travail réalisable, réaliste et pratique (1). En tant qu'équipe, notre objectif est de créer un flux de travail numérique complet, qui modifie et améliore le processus de traitement d'un cas complexe, du diagnostic à l'exécution et à la maintenance (2). Grâce à notre partage d'expérience, nous avons pu identifier six étapes clés.

Étape 1 : numérisation des patients

Les fichiers numériques requis pour une numérisation complète sont :
- photographies (extra et intra buccales),
- vidéos (optionnel),
- radiographie panoramique,
- empreintes optiques,
- scans du visage (optionnel,
- scans CBCT,
- cinématique mandibulaire Modjaw,
- antécédents médicaux/questionnaires,
- charting dentaire,
- charting parodontal

L'intégration des photographies extra-orales avec les empreintes optiques, le CBCT ainsi que les mouvements mandibulaires permet un diagnostic plus précis des aspects fonctionnels, structurels et esthétiques en évitant les inexactitudes des procédures analogiques. En outre, ces étapes peuvent être effectuées sur l'ordinateur après le premier rendez-vous, ce qui permet d'économiser du temps (3).

Étape 2 : transmission des informations et diagnostic

Étant donné que le patient est entièrement numérisé, toutes les informations peuvent être immédiatement envoyées et stockées. Pour la planification du traitement, nous pouvons ensuite utiliser un système de communication digital asynchrone, de sorte que les membres de l'équipe peuvent participer activement même lorsque leurs horaires ou emplacements ne coïncident pas dans le temps ou dans l'espace.

Étape 3 : simulation de traitement virtuel

L'étape suivante du flux de travail numérique complet consiste à tester les différentes alternatives et possibilités avec des simulations 3D pour visualiser les résultats prospectifs et leur impact. Un système logiciel qui permet tous les types de simulations sur la même plate-forme est nécessaire. Il doit utiliser le visage comme point de départ (4) (5). Ce projet guide la création d'un scénario de traitement avec le séquençage et le calendrier exact des procédures à effectuer. Le laboratoire utilise pour ce type de reconstruction le logiciel Exocad qui permet de mutualiser toutes les données du patient enregistrées précédemment en un avatar 3D. Des modules complémentaires permettent notamment d'intégrer les Fig. pour la réalisation d'un Smile Design ou encore la cinématique mandibulaire directement sur les reconstructions.

Étape 4 : présentation numérique des patients et acceptation des cas

La quatrième étape consiste à impliquer le patient. La communication visuelle est le meilleur moyen pour susciter l'engagement du patient, en créant la vision d'un sourire futur qui pourra avoir un impact significatif sur sa vie (6). Le wax-up de diagnostic complétera l'information donnée au patient en permettant la simulation du résultat final du traitement. Les équipements d'impressions numériques favorisent une impression rapide des modèles, sur lesquels seront réalisées des clés de diagnostic permettant le transfert en bouche de la maquette du sourire. Des photographies et vidéos du patient seront alors réalisées. Le but est de créer une valeur perçue dans un temps court après la première consultation, ce qui conduira éventuellement à l'acceptation du plan de traitement. Le flux de travail entièrement numérique permet d'atteindre cet objectif.

Étape 5 : réalisation guidée du traitement

Afin de minimiser, voire d'éviter les écarts entre les plans initiaux et le résultat final, il est possible de s'appuyer sur des dispositifs de conception numérique (guides de préparation, guide chirurgical, guide de remodelage gingival, clé de repositionnement et provisoires d'usage préparées et maquillées avant le rendez-vous) dont la production aura été internalisée sur les imprimantes 3D du cabinet après conception par l'équipe basée au laboratoire. Ces flux et technologies permettent ainsi d'augmenter l'efficacité et la prévisibilité du traitement.

Étape 6 : contrôle numérique de la qualité

Chaque étape du traitement peut être évaluée avant de passer à la suivante, en comparant la simulation initiale avec le résultat obtenu. En superposant des analyses de la situation initiale et réelle, des divergences peuvent être détectées et des mesures correctives peuvent être prises, le cas échéant. Le Modjaw est l'outil de prédilection pour cette étape. En effet, il permet d'analyser la situation initiale qu'elle soit pathologique ou non, et ainsi d'anticiper une nouvelle organisation fonctionnelle lors de la phase transitoire. Il permet ensuite d'améliorer la première version maturée par le patient en optimisant la fonction masticatoire avant la réalisation des prothèses définitives.
C'est pourquoi avant d'illustrer notre expérience commune au travers de cas cliniques, il nous semble important de revenir sur le protocole d'utilisation et de mise en place de ce dispositif au sein de notre flux de travail.

Pour l'enregistrement Modjaw®, il est nécessaire de charger préalablement les empreintes optiques du patient (.STL) issues de l'enregistrement par la caméra (Trios 3Shape). Après vérification de l'occlusion proposée, des points de repère intra-buccaux sont sélectionnés afin d'être répartis harmonieusement et bilatéralement sur la face occlusale de 4 dents mandibulaires. Le milieu inter-incisif mandibulaire (dentalé) est également pointé. Le stylet réflecteur est positionné sur le diadème et des mouvements circulaires sont réalisés pour le calibrage de la caméra.

La fourchette est préalablement adaptée à l'arcade en fonction de sa forme et de son périmètre. Le papillon réflecteur est accroché à la fourchette et un écarteur de type Optragate peut être positionné pour faciliter la mise en place de la fourchette. Celle-ci est ensuite fixée sur les faces vestibulaires des dents mandibulaires à l'aide de résine Bisacryl (Structure 2 SC, Voco). Les excès sont éliminés pour éviter toute interférence avec l'occlusion. Cette étape est très importante pour la suite de l'enregistrement. Des difficultés de fixation peuvent être ressenties pour les cas de classe II avec recouvrement sévère. Une stabilisation supplémentaire par ciment de scellement provisoire peut être nécessaire. Les points de repère cutanés sont ensuite positionnés à l'aide du stylet : condyle droit, point sous-nasal, et condyle gauche. Les points de repère intra-buccaux sont ensuite pointés à l'aide du stylet, sur la face occlusale de quatre dents mandibulaires, avant que l'OIM ne soit validée face à la caméra.

Pour l'enregistrement cinématique mandibulaire, chacun des mouvements est répété trois fois, afin d'obtenir une superposition des tracés et contrôler ainsi leur correcte compréhension et exécution par le patient :

- ouverture-fermeture,
- propulsion-rétropulsion,
- diduction droite-gauche,
- diagramme de Farrar,
- arc gothique,
- phonation,
- déglutition,
- mastication (dés de pomme calibrés avec peau).

L'utilisation du Modjaw nous permet d'obtenir une visualisation instantanée, dynamique et dans les trois sens de l'espace des trajets condyliens et dentaires, ainsi qu'un calcul automatique des déterminants postérieurs. Il recueille également des informations sur les surfaces de guidage et l'intensité des points de contacts inter-dentaires (surcharges, prématurité, interférence, sous-occlusion) grâce à un indice colorimétrique. Le travail de réorganisation dentaire et de création de morphologie occlusale fonctionnelle selon le principe de la protection mutuelle est grandement facilité.

L'ergonomie du dispositif, sa facilité d'utilisation et son intérêt pédagogique pour le patient en font un allié clinique de poids. Le calcul instantané et précis des pentes condyliennes sagittales et transversales pour chaque type de mouvement ; avec la possibilité de visualiser les données en vitesse accélérée ou ralentie et même de décomposer le mouvement permet une intégration optimale des informations par le laboratoire.

Nous allons vous présenter différents cas à complexité variable illustrant ce mode d'échange interprofessionnel.

Cas 1

Un patient de 72 ans se présente pour traitement de fractures répétées des incisives et canines mandibulaires, et de l'inconfort quotidien qui en résulte : incision impossible, blessure de la langue et des lèvres. Les antécédents dentaires du patient ont révélé plusieurs restaurations effectuées au fil des ans. En raison de l'usure liée à l'attrition généralisée, l'aspect esthétique général des dents a été compromis **(Fig. 1 et 2)**.
Au moment de la première consultation, les fichiers numériques suivants ont été recueillis.

- Photographies (extra- et intra- buccales)
- Radiographie panoramique
- Empreintes optiques
- Scans CBCT
- Cinématique mandibulaire Modjaw
- Antécédents médicaux/questionnaires
- Charting dentaire

FIG. 1

Grâce à l'enregistrement Modjaw, nous pouvons analyser sa situation fonctionnelle initiale. Nous pouvons constater que les contacts statiques ne sont pas correctement répartis et qu'une béance antérieure est causée par les anciennes réhabilitations prothétiques. En dynamique, le patient présente lors de l'ouverture une déviation horizontale qu'il faudra également corriger. En revanche, ses angles fonctionnels masticatoires de Planas (AFMP) sont égaux donc à conserver (7) **(Fig. 3, 4 et 5)**.

Après analyse et discussion avec le praticien, la réalisation du projet peut débuter. Les empreintes optiques sont importées dans le logiciel Exocad et la fonction Smile Creator permet de réaliser la simulation esthétique. La cinématique mandibulaire n'étant pas optimale, les modifications occlusales sont réalisées par l'intermédiaire d'un articulateur virtuel. La simulation met en lumière une différence de hauteur des collets au niveau des incisives, une gingivectomie sera nécessaire pour retrouver un alignement convenable. Le projet est présenté en virtuel et accepté par le patient sans réaliser de mock-up motivationnel.
Le patient ne présente aucun édentement non compensé, les dents et implants en place sont adaptés selon l'évaluation biologique, biomécanique et parodontale. La réhabilitation peut donc débuter, les provisoires sont réalisés par coques imprimées. Cette technique permet d'anticiper les futures formes dentaires sans pour autant réaliser au préalable les préparations. Le design est réalisé au laboratoire selon le projet prothétique et transmis par mail sous forme de fichiers STL. Dès réception, les couronnes provisoires sont imprimées au cabinet sur une imprimante Formlabs 2 en résine Temporary CB, puis maquillées avec le kit GC Optiglaze Color. Les dents sont taillées et les éléments évidés sont rebasés pour faire office de provisoires immédiats **(Fig. 6)**.

Cette méthode permet de modifier en une seule séance l'organisation dentaire du patient. Concernant l'esthétique, un guide de gingivoplastie a permis d'aligner les collets 11 et 12 aux 21 et 22 **(Fig. 7)**.

Les empreintes optiques sont réalisées avant mise en place des coques afin d'enregistrer les préparations pour la conception de nouveaux provisoires entièrement adaptés aux limites des moignons dentaires. Les inlays cores en titane sont réalisés lors de cette étape. Après quelques semaines, un nouvel enregistrement Modjaw est effectué afin d'analyser l'évolution de la situation **(Fig. 8)**.

Les AFMP sont toujours égaux et l'ouverture est désormais rectiligne, le patient est donc correctement stabilisé et la réalisation des prothèses définitives est lancée après optimisation des surfaces occlusales. Le confort masticatoire et articulaire du patient est validé. Le matériau choisi pour les restaurations dentaires et implantaires est la Zircone Katana YML (Kuraray Noritake) en teinte A2. Cette zircone a pour qualité principale ses différentes concentrations en yttria combinant une couleur/translucidité et une gradation de résistance à la flexion, ce qui la rend très utile pour ce genre de reconstruction. L'usinage est réalisé grâce à l'usineuse Roland 52 DCI. Après usinage et sintérisation, les éléments sont travaillés avec des instruments rotatifs (Meisinger), puis maquillés et glacés. Un dernier Modjaw est enregistré afin de vérifier la viabilité de la réhabilitation finale et effectuer des meulages sélectifs si nécessaire. Pour le cas présent, tout est conforme au projet numérique.

Le patient est désormais dans une relation occlusale idéale, si une modification survient à l'avenir les prothèses seront réalisées suivant cette optimisation occlusale **(Fig. 9)**.

Nous devons retenir de cette réalisation la prédictibilité et la rapidité d'exécution grâce au numérique. De simples échanges permettent de valider et d'anticiper les étapes du projet, de diminuer le nombre de séances en optimisant le flux de travail et de résoudre facilement les désordres occlusaux du patient.

FIG. 2

FIG. 3

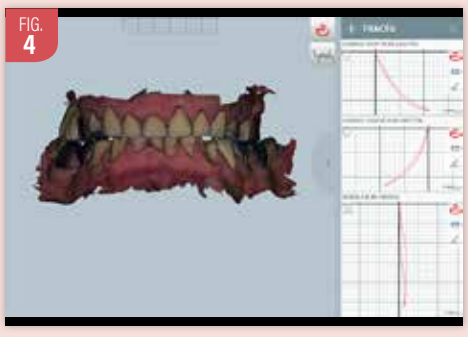
FIG. 4

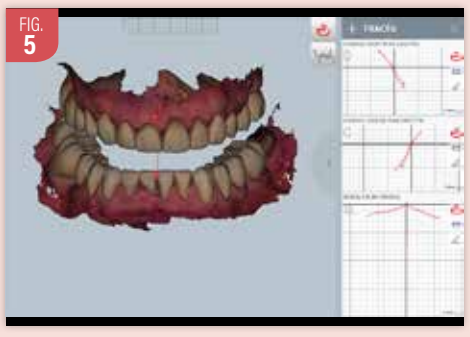
FIG. 5

FIG. 6

FIG. 7

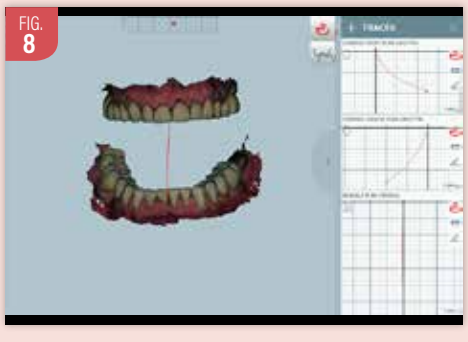
FIG. 8


FIG. 9

Cas 2

M. B, 87 ans, présentant des tremblements essentiels, se présente au cabinet pour une consultation de bilan. Sa principale demande est l'amélioration de l'apparence globalement désagréable de ses dents et de sa prothèse amovible partielle maxillaire mobile.
L'examen extra-oral révèle une esthétique compromise avec des dents extrêmement cassées, courtes et foncées ainsi que des prothèses fixes et amovibles inadaptées. L'examen intra-oral et radiographique montre de nombreuses dents manquantes, une dentition usée de manière étendue, des restaurations multiples inadaptées avec caries secondaires **(Fig. 1 et 2)**.

Il est décidé avec le patient de réaliser une restauration globale dento-portée pour les dents conservables et des prothèses amovibles partielles à châssis métallique pour les secteurs édentés. Nous procédons à l'analyse fonctionnelle du patient. Les usures dentaires du patient ne permettent pas d'effectuer un enregistrement efficace de ses mouvements, la fourchette ne pouvant être fixée sur les dents mandibulaires. Une modélisation globale est donc réalisée numériquement à l'aide de l'articulateur virtuel. Une augmentation de la dimension verticale d'environ 6,5 mm est nécessaire afin de retrouver une hauteur occlusale prothétiquement utilisable suffisante. Cette simulation est présentée et validée par le patient **(Fig. 3)**.

Les soins débutent :
- les extractions dentaires sont effectuées et les dents sont préparées ;
- les traitements endodontiques réalisés en vue d'ancrage par inlay cores ;
- nouvelle prise d'empreintes optiques pour transmission au laboratoire ;
- mise en place des provisoires grâce à des clés silicone enregistrées sur les modèles idéaux suivant la nouvelle dimension verticale.

Les empreintes sont alors superposées au laboratoire avec les fichiers initiaux afin de réaliser numériquement les inlay-cores grâce au scanposts mis en place sur les 6 dents traitées **(Fig. 4)**.

Les inlay-cores mandibulaires sont réalisés dans un second temps car la première séance de préparations n'a pas permis de réaliser les traitements canalaires. Les inlay-cores maxillaires sont usinés en titane au laboratoire, et les bridges et dents provisoires sont conçus selon la modélisation idéale et produit par impression 3D en interne au cabinet via la Formlabs 2 en résine Temporary CB, puis maquillées avec le kit GC Optiglaze Color. Des prothèses amovibles en résine provisoire sont également réalisées pour remplacer les dents manquantes. Suivant cette logique de production, les éléments sont prêts au cabinet sous 5 jours et la pose des éléments prothétiques est programmée avec les traitements endodontiques mandibulaires.

Après quelques jours de temporisation, une analyse Modjaw est enregistrée afin de contrôler la fonction du patient suivant les nouveaux paramètres occlusaux. Le patient nous exprime avoir retrouvé un confort articulaire et nous pouvons remarquer que l'ouverture est rectiligne et les milieux centrés. La position mandibulaire et le déterminant antérieur sont désormais identifiés et les angles fonctionnels masticatoires de Planas sont égaux grâce à l'optimisation des courbes postérieures des prothèses amovibles.

Nous pouvons procéder à la réalisation des prothèses définitives toujours en suivant le projet idéal, amélioré par la nouvelle analyse.Production des inlay-cores mandibulaires. S'agissant de réhabilitations antérieures, ils sont produits en titane anodisé doré afin de masquer les contraintes optiques de l'alliage.
- Production des éléments fixés en Zircone Katana YML© de teinte A3.
- Modélisation et production des prothèses amovibles partielles métalliques en titane avec montage de dents personnalisées grâce à l'usinage suivant la modélisation idéale.

La finition est réalisée avec le même matériel que le cas précédent, les flux sont protocolés et optimisés pour la technique numérique. Les différents éléments sont livrés 7 jours plus tard et la dernière séance de pose est programmée. La réhabilitation complète est maintenant terminée, quatre séances sont nécessaires pour mener à bien cette transformation totale **(Fig. 5)**.

Seulement, après quelques semaines d'usage, le patient prend à nouveau rendez-vous car il rencontre un problème. En effet, sa dent n° 15 vient de s'extraire sans raison apparente. Il s'est avéré que la friction du crochet titane avec la couronne zircone était beaucoup trop puissante, ce qui a entraîné une forte rétention que la dent n'a pas supportée. Pour remédier à cela, une réparation est effectuée sur le châssis métallique par adjonction d'une dent supplémentaire. Il est à noter que la précision du numérique permet de réaliser des travaux prothétiques d'une fidélité incroyable, mais que celle-ci doit être contrôlée en finalité sous peine de nuire au traitement.
Conclusion de ce cas, le trop est l'ennemi du bien.

FIG. 1

FIG. 2

FIG. 3

FIG. 4

FIG. 5

Cas 3

Nous présentons ce dernier cas pour illustrer la difficulté de réalisation d'un traitement global si la pathologie du patient n'est pas correctement abordée.
M. T, 72 ans, présentant un ATCD de cancer oropharyngé il y a 30 ans traité par chirurgie, irradiations et biphosphonates, est suivi au cabinet depuis une dizaine d'années. Les soins réalisés ont consisté principalement en l'extraction de dents fragilisées et en traitements restaurateurs par composites. Du fait des traitements agressifs subis, la qualité de la salive a été très perturbée et les tissus gingivaux présentent une inflammation permanente. Une modification de l'occlusion avec fractures récurrentes des bords libres et cuspides est constatée par le patient et le praticien. Le recouvrement excessif des dents mandibulaires s'est accentué ces dernières années avec des blessures importantes causées sur la langue et les joues associées à une perturbation de la fonction masticatoire.

Compte tenu du contexte médical (os irradié et prise de biphosphonates, mauvaise qualité de la salive), le patient et le praticien s'orientent vers une réhabilitation globale dento-portée pour les dents conservables. Les édentements non compensés terminaux ne pourront être restaurés par couronnes implanto-portées ou prothèse amovible **(Fig. 1 et 2)**.

Un premier projet de réhabilitation réalisé avec un enregistrement Modjaw est engagé avec un autre laboratoire mais le schéma occlusal modifié par le biais des provisoires issues du projet prothétique n'est pas concluant. Le patient rapporte un inconfort important au niveau de la fonction masticatoire, de la déglutition et de la phonation associé à des douleurs au niveau des ATM. Les inlay-cores sont réalisés et posés, puis plusieurs versions provisoires sont essayées. Mais l'analyse Modjaw ne montre pas d'amélioration, au contraire la situation se complexifie car le plan d'occlusion est complètement dysfonctionnel **(Fig. 3)**.

Après récupération de ce cas et analyse des données de la situation actuelle, une nouvelle version est proposée au patient en améliorant l'esthétique et les plans d'occlusion. Cette modification entraîne la réalisation de nouveaux inlay-cores, les premiers étant non conformes avec les nouvelles positions dentaires. Ceux-ci sont mis en place ainsi que les nouveaux provisoires et le patient reste quelques jours avec ses nouveaux paramètres occlusaux. Environ un mois plus tard, un contrôle et nouvel enregistrement des données au cabinet est effectué. Le patient fait part d'un vrai confort et une disparition des problèmes liés aux anciennes versions excepté une difficulté lors de l'incision, il émet le souhait de transformer directement cette situation en prothèses définitives. Une nouvelle analyse Modjaw confirme une amélioration des courbes et une bonne position mandibulaire **(Fig. 4)**.

Les éléments postérieurs sont réalisés en monolithique et les couronnes antérieures sont modélisées en cut-backs pour laisser un espace suffisant de stratifications vestibulaires. La teinte validée est A2 et le matériau est similaire aux précédents cas. La pose se déroule sans difficulté et le patient est ravi de son nouveau sourire **(Fig. 5 et 6)**.

La leçon à tirer de la réalisation de ce cas est que l'analyse initiale et l'identification des pathologies du patient sont essentielles au bon déroulé du plan de traitement. Si certains aspects sont occultés ou sous-évalués, de nouvelles difficultés émergent et compromettent grandement la suite des opérations.

Le paramètre fonctionnel doit être systématiquement contrôlé et amélioré si des problématiques sont décelées.

FIG. 1

FIG. 2

FIG. 3

FIG. 4

FIG. 5

FIG. 6

Conclusion

La majorité des cas de réhabilitation complexe que nous avons traités impliquait une usure excessive des dents et nécessitait une manipulation de la dimension verticale. Nos objectifs étaient :

- une amélioration des déterminants fonctionnels ;
- une amélioration des proportions esthétiques des dents ;
- la création d'un espace adéquat pour les matériaux de reconstruction ;
- la préservation des structures dentaires en mettant en œuvre des procédures minimalement invasives (8).

La réadaptation repose sur une approche additive via la manipulation de la dimension verticale en combinaison avec une préparation minimale guidée des dents. L'objectif de nos traitements est une rééducation esthétique conservatrice et stable sur le long terme qui s'intègre parfaitement à la fonction du patient (9) (10). La dentisterie reconstructrice est une discipline hautement personnalisée et des prises en charge uniformes sont parfois difficiles à mettre en œuvre, à l'exception des situations qui sont directement comparables, tels que les patients complètement édentés. Grâce aux technologies numériques et aux protocoles de prise de décision qu'elles induisent, nous avons pu mettre en place un flux de travail plus rapide et plus prévisible dans le traitement des cas jugés complexes.

Le flux de travail décrit dans cet article a été progressivement transformé pour améliorer la communication entre l'équipe du laboratoire et l'équipe clinique et le confort du patient.

- Le recueil des informations initiales est protocolisé : nombre, qualité, archivage et supports de transmission. Les membres de chaque équipe sont bien familiarisés à ce flux.
- Notre communication asynchrone par mail et l'envoi des simulations statiques et dynamiques par voie numérique permet de discuter efficacement des options de traitement avant de prendre des décisions clés.
- La prise de décision quant aux modalités et séquençage du traitement est effectuée dans la semaine qui suit la première consultation et les éléments de présentation et de transfert de la maquette du sourire sont prêts rapidement, ce qui permet une seconde consultation avec le patient à 15 jours ou moins, avec une valeur perçue du traitement majorée et un meilleur taux d'acceptation.
- Le nombre de séances est déterminé avec précision et se trouve réduit grâce au flux numérique. Il est courant de mener une réhabilitation complexe en 4 séances, auxquelles nous rajoutons un rdv de suivi et d'ajustements.

Pour conclure cet article, nous remarquons que tous ces cas ont présenté un défi technique mais surtout un défi de gestion du flux de travail. Ils permettent une remise en question perpétuelle de l'optimisation des plans de traitements proposés et une ouverture vers de nouveaux défis à relever.

Grâce à la qualité de notre relation, nous avons pu gagner en simplification, en automatisation, en coordination. Et si la technologie numérique peut sembler créer une distance entre le cabinet et le laboratoire, au contraire elle met en exergue la relation humaine qui résulte de cette synergie au profit du patient. Le paradoxe de cette création d'un lien fort entre le praticien et le prothésiste est, pour notre part, que nos conversations et mise en place de nouveaux protocoles se sont toujours réalisées virtuellement sans une seule rencontre physique.

Nous sommes désormais tous plus proches les uns des autres grâce à la synergie patient/praticien/prothésiste/assistante dentaire. Il y a un temps d'apprentissage, un flux à créer et à maintenir pour intégrer ces systèmes et l'engagement de toutes les équipes est fondamental. À ce titre, nous sommes fiers d'avoir pu évoluer individuellement et en tant qu'équipe.

En effet, l'un des nombreux bénéfices de notre nouveau flux est la délégation de tâches qui autonomise et fait monter en compétences les assistantes dentaires et les prothésistes. Le numérique dans le milieu dentaire, au-delà d'une optimisation des flux, est définitivement le nouveau et meilleur réseau social entre nos professions.

Remerciements

Nous remercions nos équipes du cabinet et du laboratoire ayant participé à l'élaboration de ces cas. Les assistantes Inga Furtuna et Leila Ait-Oussekri ainsi que les prothésistes Clément Lafiandra, Jean-Baptiste Brémant, Louis Christen et Mathilde Villemont ayant tous intervenu sur ces cas. Un véritable travail d'équipe qui, sans leurs implications et leurs énergies quotidiennes, serait impossible.

Bibliographie

1. *Witkowski S, Strub J. Digital workflow in reconstructive dentistry : an introduction. Berlin, Quintessenz, 2019:1-8.*
2. *Coachman C, Paravina RD. Digitally enhanced esthetic dentistry – from treatment planning to quality control. J Esthet Restor Dent 2016 ; 28 (suppl 1) : S3-S4.*

Toute la bibliographie est à retrouver sur
www.aonews-lemag.fr

infos