aonews-lemag.fr

AO news

LE MAG DENTAIRE QUI NOUS RASSEMBLE

SAVE THE DATE

Symposium ZimVie

2023

Reconstruire le sourire

Un travail d'équipe

22 et 23 juin 2023

Maison de la Mutualité, Paris

Proposé par

ZimVie Institute

Sauf indication contraire, comme indiqué ici, toutes les marques déposées sont la propriété de ZimVie et tous les produits sont fabriqués par une ou plusieurs des filiales dentaires de ZimVie Inc. (Biomet 3i, LLC, Zimmer Dental, Inc., etc.) commercialisés et distribués par ZimVie Dental et par ses partenaires de commercialisation. Pour plus d'informations sur les produits, se reporter aux étiqueftes ou au mode d'emploi. L'agrément et la disponibilité de certains produits peut se limiter à certains pays/régions. Ce document est réservé exclusivement aux cliniciens et ne propose ni avis ni recommandation médical. Il est interdit de le transmeftre à d'autres destinataires. Il est interdit de copier ou de réimprimer ce document sans l'autorisation expresse par écrit de ZimVie Dental. EDU3180EM RÉV.A 06/22 ©2022 ZimVie. Tous droits réservés.

La prothèse amovible complète 2.0 8

Les chapitres AO très actifs ! 21

Nouvelle rubrique : Ortho news 35

#057

MARS / AVRIL 2023

Nous voulons tous la même chose :

Une dentisterie numérique sans stress

Intuitivité. Flexibilité. Support.
Des interfaces utilisateur intuitives aux instructions claires et concises pour les prochaines étapes, à l'aide de notre logiciel, vous pouvez facilement planifier, numériser, concevoir et restaurer vos cas du début à la fin. Que vous souhaitiez le faire vous-même ou externaliser à l'un de nos services spécialisés, vous pouvez être sûr d'être entièrement accompagné à chaque étape et tout au long de votre parcours numérique.

Scannez le code QR pour découvrir ce que la dentisterie numérique sans stress signifie pour vous ...

ZimVie

aonews-lemag.fr

AO news

LE MAG DENTAIRE QUI NOUS RASSEMBLE

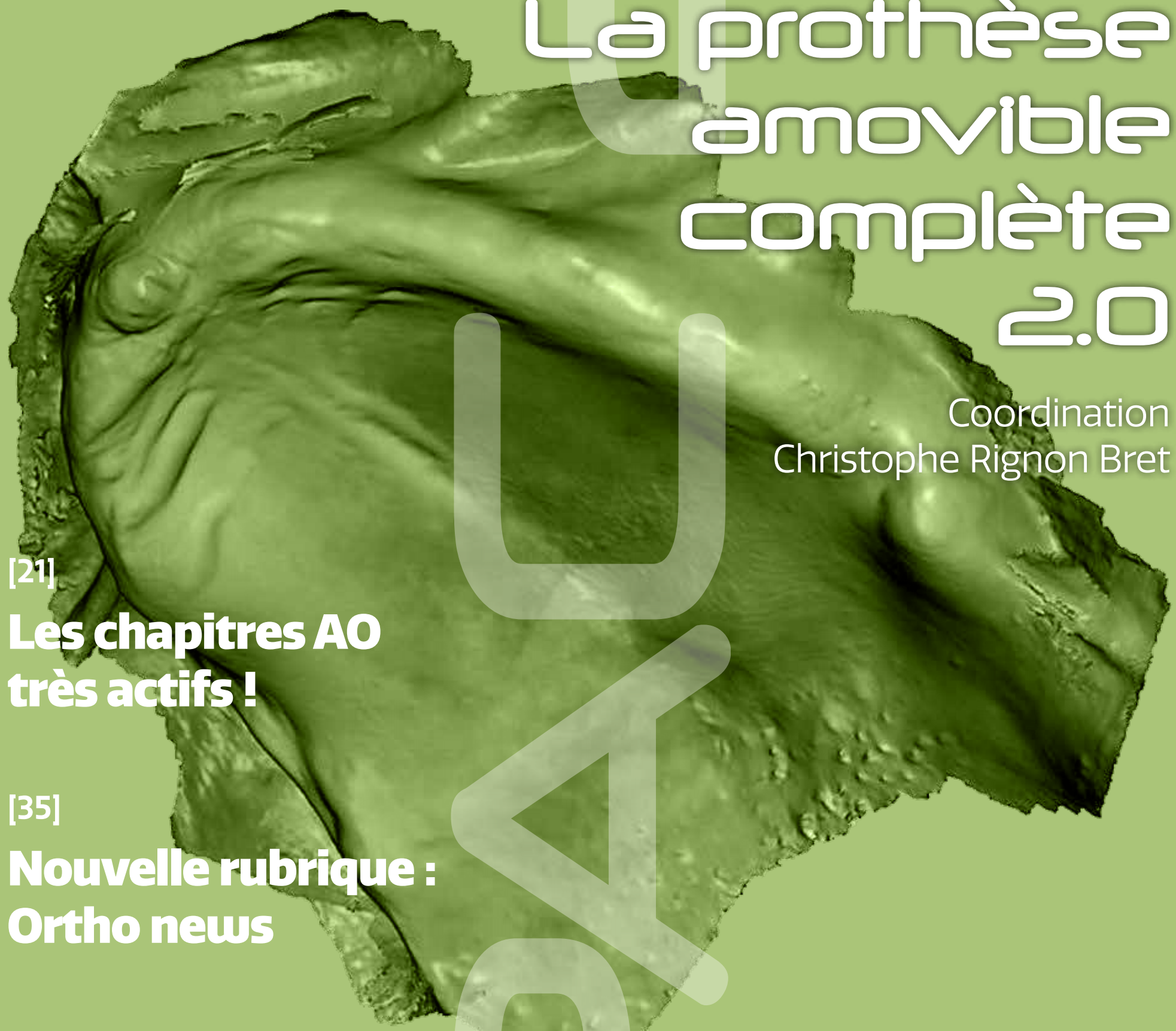

La prothèse amovible complète 2.0

Coordination
Christophe Rignon Bret

[8]

[21]
Les chapitres AO très actifs !

[35]
Nouvelle rubrique : Ortho news

[37]
L'interview... Stéphane Simon

#057
MARS / AVRIL 2023

aonews-lemag.fr

AO news

LE MAG DENTAIRE QUI NOUS RASSEMBLE

Alpha Omega news

LE MAG DENTAIRE
QUI NOUS RASSEMBLE

RÉDACTEUR EN CHEF - FONDATEUR
André Sebbag : asebbag@wanadoo.fr

DIRECTEUR DE LA PUBLICATION
Jacques Bessade : dr.j@bessade.fr

RÉDACTEURS EN CHEFS ADJOINTS
Michèle Albou
Sydney Boublil
Joël Itic
Jonathan Sellem

LA RÉDAC'
David Azaria, Xavier Bensaid, David Bensoussan, Jacques Bessade, Julien Biton, Marc Danan, Hanna Kruk, Nathan Moreau

CHARGÉS DE RUBRIQUE
André Amiach, Alain Amzalag, Nathalie Attali, Olivier Boujenah, Patrick Chelala, Odile Chemla Guedj, Renata Fonseca, Cyril Licha, Roman Licha, David Naccache, Philippe Pirnay, Jean-Pierre Salomon, Anne-Charlotte Theves

CHRONIQUEURS TEAM JEUNES
Michael Allouche, Maxime Benguigui, Julien Biton, Yohann Brukarz, Coraline Dericbourg, Jordan Dray, Thibaud Le Monnier, Léonard Sebbag, Elsa Solal, Romane Touati, Yoram Zaouch

CORRESPONDANTS AO
Grenoble / Lyon : Corinne Attia
Marseille : Yonathan Attal
Montpellier : Gilles Zitoun
Nancy : Eric Fiszon
Nice : Franck Hagege
Paris : André Sebbag
Strasbourg : Thierry Roos
Toulouse : Patrick Bitoun
AO international :
www.alpha-omega.org
www.aonews-lemag.fr

MEMBRES HONORAIRES : René Arav, Maurice Huneman, Daniel Rozencweig, Claude-Bernard Wierzba

SOCIÉTÉ ÉDITRICE ET RÉGIE EXCLUSIVE DE LA PUBLICITÉ : Ellem'com

ELLEM'com

POUR CONTACTER LE JOURNAL :
Directrice de la publicité et chargée de rédaction
Mylène Popiolek
ellemcom1@gmail.com
Pour tout changement d'adresse, merci d'envoyer un mail à
ellemcom3@gmail.com

MISE EN PAGE PAR
1,2,3 ! Simone
www.123simone.com

IMPRESSION PAR
Imprimerie Planchenault (EF)
Cet imprimé est certifié PEFC™ 10-31-1240.

BAC DE TRI

Ont contribué à ce numéro

Crédit photo couverture : Christophe Rignon Bret

- JEAN-JACQUES AKNIN
- ANDRÉ AMIACH
- NATHALIE BELLIARD
- HERVÉ BERDAH
- JACQUES BESSADE
- JULIEN BITON
- PATRICK BITOUN
- YOHANN BRUKARCZ
- ALIX CLÉMENT
- HÉLÈNE CITTERIO
- PATRICK COUGNY
- LUCIEN DUPAGNE
- PEDRO FRAGATA
- OLIVIER FROMENTIN
- CORENTIN ILLAND
- JOËL ITIC
- LUCIE LECOT
- ROMAN LICHA
- SALOMÉ MASCARELL
- DAVID NACCACHE
- CHRISTOPHE RIGNON BRET
- LÉONARD SEBBAG
- JEAN-BAPTISTE SOURON
- ROMANE TOUATI
- CLAUDINE WULFMAN

Vous avez une question, un commentaire ? Envoyez vos remarques à dr.j@bessade.fr ou écrivez nous directement sur le site aonews ! www.aonews-lemag.fr

ÉDITO

S'il est une antienne qui date du siècle dernier, mais qui est encore citée par certains praticiens et qui court sur les réseaux sociaux, c'est que l'obstination des parodontistes à vouloir conserver certaines dents, priverait d'autres praticiens de la possibilité de poser des implants, sauf à reconstruire l'os, bien sûr.

Oui, ce qui est sûr aujourd'hui, c'est que les parodontistes extraient beaucoup moins de dents que les autres praticiens. Car, au cours des 50 années écoulées, nous avons, de mieux en mieux, compris les maladies parodontales et nous avons développé des thérapeutiques qui nous permettent de conserver, encore pendant de nombreuses années, des dents dites « sans avenir » et, surtout **sans perte osseuse supplémentaire**, n'en déplaise aux radoteurs !

Oui, extraire est aussi une option thérapeutique réfléchie, et, comme nous aimons à le citer, les implants sont là « pour remplacer les dents absentes, non pas pour remplacer des dents à extraire ». Le davier serait-il le meilleur ami du titane, ou réciproquement ?

Oui, la dernière étude (1), concernant des patients ayant suivi 30 ans de maintenance parodontale, montre qu'entre 0,4 et 1,8 dents, selon les tranches d'âge d'inclusion dans l'étude, – oui, les statistiques donnent des chiffres bizarres – sont extraites et que la grande majorité de ces dents l'est pour des raisons endodontiques, dont des fêlures. **Seules 8 % des dents extraites le sont pour des raisons parodontales**. La meilleure imitation d'une dent reste donc une dent. Le titane n'est pas le traitement de la parodontite… sauf à utiliser des curettes en titane !

En mai 2015, la veuve d'un confrère, ignorant qu'elle présente une parodontite (!), nous est adressée par son successeur. Elle a 54 ans et présente une alvéolyse qui atteint, en moyenne, 50 % de la longueur radiculaire. Une parodontite chronique, moyenne à profonde, selon la classification de l'époque. Tous les signes classiques sont présents : inflammation, saignements, sensibilités gingivales, mobilités dentaires, halitose, bourrages alimentaires,… Après avoir discuté des différentes options thérapeutiques, le choix d'un traitement parodontal est retenu par la patiente. Elle savait que les implants existaient. Feu son mari « en faisait ». La stratégie parodontale commence toujours de la même manière. Ici, un traitement non chirurgical a été réalisé, précédé bien évidemment, par une motivation indispensable. Beaucoup de « vieux » tartre sous-gingival, dur et fortement adhérant aux surfaces radiculaires, s'est accumulé au cours des années. « Pourtant, mon mari me faisait des détartrages ». Et oui, le détartrage n'a jamais traité les parodontites ! En octobre 2022, 18-16-26-46 ont dû être extraites. Le reste de la denture est présent. Il n'y a, bien sûr, plus d'inflammation, plus de saignements, plus ou très peu de mobilité, plus d'halitose. 16-26 et 46 sont remplacées par des implants. Pas de all-in-4, 6, 8 ou 10 comme cela aurait pu lui être proposé, comme on le voit sur tous les réseaux sociaux. Oui, radiographiquement, certaines dents sont affaiblies. Oui, elle en perdra peut-être 1 ou 2 et elle en a été avertie. Toutes les études à long terme sur la maintenance parodontale montrent que l'on perd d'abord les pluriradiculées, et surtout au maxillaire. Mais, la patiente est confiante pour l'avenir de sa denture et se « sent bien » dans sa bouche. Chut… le secret de la réussite : la patiente est très « compliante » !

Oui, certains diront qu'un exemple n'a aucune valeur sur la pyramide de la dentisterie fondée sur les preuves et que ça n'est qu'une anecdote. Notre réponse thérapeutique est confirmée par des milliers d'études et que des milliers de parodontistes dans le monde ont ces mêmes résultats. Il suffit de s'en donner les moyens, d'avoir des patients qui appliquent nos recommandations et suivent une maintenance régulière. **En France, beaucoup de patients sont prêts à payer 2-3 €/jour pour garder leurs dents**, même si ça n'est pas ou très peu remboursé. Rappelons qu'en France, 1 adulte sur 2, entre 35 et 65 ans, présente une parodontite (2). Exactement le même chiffre… qu'aux USA !

Récemment, un rapport commandé par l'EFP (European Federation of Periodontology) et publié par The Economist (3), fournit une analyse complète du coût financier et humain des maladies parodontales dans six pays d'Europe occidentale, dont la France. **Si 100 % des gingivites sont prises en charge, il n'y a plus parodontite**.

Oui, TOUS les praticiens exerçant en France peuvent traiter les gingivites. Un diagnostic clinique et radiographique, une motivation avec les bons outils, de l'huile de coude du patient et l'élimination consciencieuse et méthodique de tous les dépôts calcifiés permettent d'y arriver **simplement**. Est-ce que les assistantes de niveau 2, tellement désirées par nos instances représentatives (Conseil de l'Ordre, syndicats) le pourront ? Rien n'est moins sûr !

Jean-Marc Dersot, Parodontiste

1. Axelsson P, Nystrom B, Lindhe J. The long-term effect of a plaque control program on tooth mortality, caries and periodontal disease in adults. Results after 30 years of maintenance. J. Clin. Periodontol. 2004 ; 31 : 749-757
2. Bourgeois D, Bouchard P, Mattout C. Epidemiology of periodontal status in dentate adults in France, 2002-2003. J. Periodontal. Res. 2007 ; 423 : 219-227
3. https://impact.economist.com/perspectives/sites/default/files/eiu-efp-oralb-gum-disease.pdf

Pour joindre nos partenaires

3M ..... page 30
Tél. 08 705 360 036 | www.3m.fr

Airel ..... page 27
Tél. 01 48 82 22 22 | www.airel.com | office@airel.com

Bien Air préférentiel ..... dossier scientifique
Tél. 01 41 83 60 70 | www.bienair.com

Biohorizons Camlog ..... page 15
Tél. 02 47 68 95 00

DentalNetwork ..... page 36
www.dentalnetwork.fr

Dentsply Sirona ..... pages 26, 38
www.corporate.dentsplysirona.com

Dexter ..... page 33
Tél. 01 34 34 38 10 | www.dexter.fr

Durr Dental ..... page 34
Tél. 01 55 69 11 50 | info@durr.fr

École Supérieure d'Orthodontie ..... page 41
Tél. 06 61 12 84 48 | eso@ecolesuperieuredorthodontie.fr

Eurotec ..... page 25
Tél. 01 48 13 37 38 | www.eurotec-dental.fr

Henry Schein Reveals ..... page 19
Tél. 02 47 68 50 00 | www.revealclearaligners.fr

Ivoclar ..... page 20
Tél. 04 50 88 64 00 | www.ivoclarvivadent.fr

Julie Software ..... page 17
Tél. 01 60 93 73 70 | www.julie.fr

Kuraray ..... page 28
Tél. 01 56 45 12 51 | www.dental-fr@kuraray.eu

Labocast 3D ..... édito
Tél. 01 53 38 10 49 | www.labocast.fr

Melag France ..... 3e de couverture
Tél. 01 30 76 03 00 | info@melagfrance.fr

Pierre Fabre Oral Care ..... page 22
Tél. 05 63 51 68 00

SDI ..... page 23
Appel gratuit 00800 022 55 734

Septodont ..... page 40
Tél. 01 49 76 70 02 | www.septodont.fr

Visiodent ..... 4e de couverture
Tél. 01 49 46 58 00 | www.veasy-solution.com

Voco Les Dentalist ..... page 13
Tél. 06 07 14 39 01 | www.voco.com

XO ..... page 11
www.xo-care.com

ZimVie ..... duo sur couv & 2e de couv, page 39
Tél. 01 41 05 43 48

SOMMAIRE

ÉDITO

5 Jean-Marc Dersot, Parodontiste

C'EST NOUVEAU !

7 ZimVie présente le T3® Pro

7 L'opération recyclage Ivoclar, 2e édition

7 Inauguration de la Green Innovation Station à Salon de Provence

7 Ivoclar fêtera ses 100 à Annecy

SCIENTIFIQUE : Prothèse 2.0

8 À propos, *Christophe Rignon-Bret*

9 Intérêt du duplicata par impression 3-D en Prothèse Amovible Complète,
Christophe Rignon-Bret, Corentin Illand, Jean-Baptiste Souron

11 Empreinte primaire numérique en prothèse amovible complète : déjà une réalité ?
Lucie Lecot, Claudine Wulfman, Lucien Dupagne, Christophe Rignon-Bret

13 Protocoles numériques de conception des PAC : intérêts et limites en clinique et au laboratoire,
Olivier Fromentin, M. Karmoud, P. Fragata, A. Faye, P. Cougny

17 Principes occlusaux en prothèse amovible complète numérique,
Salomé Mascarell, Alix Clement, Hélène Citterio

AO NOW

21 La pédodontie ce n'est pas sorcier !

22 Toulouse termine 2022 en beauté

23 Anthony Atlan à Paris

26 Des news de Tel Aviv Université

LE MAG

29 **Entendu pour vous**

29 Dépistage du diabète à l'ADF

29 Les Assises de Chirurgie Orale, Cannes 2-4 février

32 **AEEDC Dubaï 2022**, reportage complet

35 **Ortho news**, *La canine maxillaire retenue et incluse, le diagnostic*, Jean-Jacques Aknin

37 **L'interview...** Stéphane Simon, l'homme pressé... et passeur

38 **Rencontres avec...**

38 Christophe Rignon Bret, Fondateur de Arteeth Formation

39 Ann Verledens, directrice générale de ZimVie France

40 **Le pivot et la dent dure**

41 **Save the date**, les Biotech Days

42 **Le billet étudiant**, Attention à vos mains !

42 **Selfies AO** avec C. Rignon Bret, N. Belliard, H. Berdah

42 **Le monde tel qu'il est**

NOUVELLE RUBRIQUE

ZIMVIE

T3® PRO

Conçu pour la mise en charge immédiate et une stabilité apicale performante

ZimVie a annoncé le lancement de son nouvel implant conique T3® PRO. Le T3 PRO s'appuie sur l'implant conique T3 original, qui a été lancé en 2013 et permettra d'étendre les solutions d'implants dentaire fabriquées par ZimVie.

Le T3 PRO est la nouvelle génération d'implants T3 et Osseotite® éprouvés. Il permet d'obtenir un succès a long terme et des résultats esthétiques tout en répondant aux exigences les plus importantes des patients : mise en charge immédiate, durée du traitement réduite et esthétique maximale. Il permet le traitement de chaque cas clinique, du plus simple au plus complexe.

Le T3 PRO est conçu avec un corps à conicité constante et une profondeur de spires qui évolue progressivement. Plus agressives, elles pénètrent profondément dans l'os, offrant ainsi un contact os-implant initial élevé, en particulier dans la région apicale. Le T3 PRO permet ainsi d'obtenir une stabilité apicale supérieure.

Avec une stabilité primaire suffisante et une mise en charge occlusale appropriée, l'implant T3 PRO permet une mise en fonction immédiate sur une seule ou plusieurs dents.

Le T3 PRO hérite de la connexion exclusive Certain avec SureSeal garantissant une interface pilier/implant stable et précise et limitant ainsi les micromouvements et les risques de microfiltrations.

Le T3 PRO est également compatible avec les instruments chirurgicaux et composants prothétiques Certain existants, ainsi que le système de chirurgie guidée Navigator®.

www.zimvie.com

IVOCLAR

Le rendez-vous incontournable de l'année !

Ivoclar fête ses 100 ans !

Un rendez-vous pour apprendre, partager et célébrer autour d'une journée de conférences dont le thème sera *Réussissons ensemble la dentisterie de demain.*

Au programme, 10 conférenciers experts du dentaire et 7 thématiques d'actualité :

Gil Tirlet & Jean-Pierre Attal, *Le bridge cantilever dans tous ses états !*
Hélène et Didier Crescenzo, *Polyvalence en IPS e.max®*
Romain Chéron, *Complications esthétiques en traumatologie. Apports du composite et de la céramique*
Stevie Pasquier, *Le tout céramique au service de l'implantologie*
Stefen Koubi (en duplex) **& Gérald Ubassy**, *Nos réussites... et nos challenges*
Gauthier Weisrock, *Gestion des caries profondes : de la préservation à la reconstruction*
Jean-François Lasserre, *Peut-on simplifier nos protocoles de collage aux céramiques ?*

Une journée mémorable en perspective

La journée de conférence se clôturera par une soirée d'anniversaire pour célébrer le centenaire de la marque.

INSCRIVEZ VOUS ICI
NOMBRE DE PLACES LIMITÉ

Les équipes Ivoclar Academy répondent à toutes vos questions sur le Symposium : formation.fr@ivoclar.com

IVOCLAR

Opération recyclage : nouveau RDV !

En 2022, Ivoclar lançait la 1re opération recyclage d'attaches de blocs. Le succès fut tel qu'il était normal pour l'entreprise de continuer sur cette démarche écoresponsable. D'autant que cette initiative a été récompensée par le prix de l'innovation à l'ADF 2022.

Envie de participer ? Demandez votre boîte de collecte.

La journée mondiale du recyclage marquera le coup d'envoi de la collecte 2023. Les cabinets et laboratoires pourront alors demander à recevoir une boîte pour commencer à collecter leurs attaches blocs. L'an dernier, ce sont près de 2,5 tonnes d'attaches de blocs usagés qui ont été récupérées gratuitement par Ivoclar France afin d'être recyclées par une entreprise spécialisée. Cette année, le processus a encore été simplifié pour qu'un plus grand nombre de chirurgiens-dentistes et de prothésistes dentaires participent.

1. Je demande en ligne ma boîte de collecte
2. Je remplis la boîte d'attaches
3. Je demande son enlèvement gratuit

Envie de participer ? Il suffit de flasher le QR Code :

Responsable opération recyclage :
Anne-Cécile Ravelli
anne-cecile.ravelli@ivoclar.com

PARTICIPEZ ACTIVEMENT !
https://www.ivoclar.com/fr_fr/campaigns/operation_recyclage

BIOTECH DENTAL

Inauguration de la Green Innovation Station by BD & UCP

Le 2 mars, le groupe Biotech Dental & Upperside Capital Partners a inauguré la Green Innovation Station, un nouveau centre dédié au recyclage, à l'économie circulaire et à l'innovation à Salon-de-Provence.

Un phare de l'économie circulaire et de l'innovation sur le territoire

Ce nouveau lieu, fruit d'une approche moderne et responsable, permet à la ville de Salon-de-Provence de prendre une place de choix sur la carte des villes où se dessine le nouveau monde. Déjà fièrement implanté dans la ville avec son siège et sa nouvelle usine, le groupe Biotech Dental & Upperside Capital Partners implante un nouveau lieu où les déchets industriels sont recyclés et revalorisés, un lieu où la recherche publique-privée du territoire livre un de ses fruits particulièrement encourageant en termes d'innovation et un nouveau centre de vie économique au cœur de la vie salonaise au 246 rue des Canesteu dans le quartier de La Gandonne.

Green Innovation STATION by BD and UCP

Produire, recycler et revaloriser en Provence

Ce nouveau lieu renforce la présence du groupe sur Salon-de-Provence et l'engagement Made in France qui en découle, notamment par le recentrage des activités logistiques et de production du groupe Upperside au travers des sociétés Natech / TAM Télésanté, leader de l'expérience maternité et de l'installation du support client de l'appareil de photobiomodulation ATP38. C'est aussi au sein de ce centre que Biotech Dental va recycler 10 tonnes par an de chute de plastiques (PETG) issues de la production notamment des gouttières invisibles Smilers dont la production mondiale est basée à Salon.

À propos

Les progrès technologiques dans notre profession sont constants tant sur les plans des nouveaux matériaux que dans le développement de protocoles innovants.
La dentisterie numérique investit la prothèse amovible complète (PAC) et fait partie de notre quotidien. En revanche à l'époque du RAC0 nos honoraires sont plafonnés pour ce type de prothèse...
L'optimisme doit rester de mise car la PAC bénéficie aussi du profit de ces évolutions techniques pour améliorer la qualité des restaurations prothétiques, mais aussi conjuguer protocoles rapides et efficaces. L'évolution numérique touche ainsi toutes les étapes de la réalisation de la PAC : l'analyse du cas et le choix des dents avec les projets virtuels et l'infographie interactive, l'acquisition digitale avec l'empreinte primaire numérique, la réalisation de porte-empreintes individuels et de duplicatas par le procédé d'impression 3D, l'enregistrement de l'occlusion avec des dispositifs numériques, l'utilisation de l'articulateur numérique, le montage des dents par CAO, la FAO des prothèses amovibles complètes, etc.
Ainsi sans être devin, il est clair que les évolutions de l'impression 3D, des logiciels de conception, des matériaux, des caméras optiques, des transferts de données, des imageries 2D, 3D, 4D seront intégrées dans les protocoles de PAC de demain. Cette ère digitale va faciliter la communication avec le patient et le prothésiste, favoriser une approche interactive, diminuer le nombre de séance pour satisfaire au mieux le patient.
Ces différents aspects sont traités par de talentueux cliniciens et prothésistes de laboratoire du département de Réhabilitation Orale Prothétique de l'Université Paris Cité que je remercie chaleureusement pour le travail extraordinaire qu'ils ont fourni.

Intégrer dans sa pratique les nouvelles technologies et des protocoles modernes nécessite cependant de maîtriser les fondamentaux du traitement de l'édentement total.
Au carrefour du traitement conventionnel et des techniques innovantes, il est indispensable de se tourner vers l'avenir : *Pour ce qui est de l'avenir, il ne s'agit pas de le prévoir, mais de le rendre possible*, Antoine de Saint Exupéry, Le Petit Prince, 1943.

Bonne lecture !

Christophe Rignon Bret

Dossier coordonné par Christophe Rignon Bret

Christophe Rignon-Bret
- DCD, PU-PH Université Paris Cité
- AP-HP Hôpital Charles Foix

Alix Clément
- DCD, ancien assistant hospitalo-universitaire
- Exercice libéral Abbeville

Hélène Citterio
- DCD qualifié en médecine bucco-dentaire
- MCU-PH Université Paris Cité, APHP-Hôpital Pitié Salpêtrière

Lucien Dupagne
- DCD, MCU associé-PH, Université Paris Cité
- AP-HP Hôpital Louis Mourier

Olivier Fromentin
- DCD PU-PH Université Paris Cité Hôpital Rothschild
- Co responsable DUCICP Université Paris Cité

Corentin Illand
- DCD, CCU-AH Université Paris Cité
- AP-HP Hôpital Charles Foix

Lucie Lecot
- DCD, CCU-AH, Université Paris Cité
- AP-HP Hôpital Louis Mourier

Salomé Mascarell
- DCD qualifié en médecine bucco-dentaire
- CCU-AH, Université de Paris Cité
- APHP Hôpital Pitié Salpêtrière

Jean Baptiste Souron
- DCD, PhD, ex-CCU-AH Université Paris Cité
- AP-HP Hôpital Charles Foix

Claudine Wulfman
- DCD, PU-PH, Responsable du département réhabilitation orale prothétique de l'Université Paris Cité
- AP-HP Hôpital Henri Mondor

M. Karmoud, P. Fragata, A. Faye, P. Cougny
- Laboratoire Edentech, Herblay

Intérêt du duplicata par impression 3D en Prothèse Amovible Complète #1

Christophe Rignon-Bret
Corentin Illand
Jean-Baptiste Souron
Paris

Introduction

La stratégie de traitement de l'édentement complet est simplifiée par l'utilisation d'un duplicata de prothèse. En effet, le nombre de séances et la durée de réalisation prothétique peuvent être réduits tout en améliorant le confort du patient. Dans un contexte médico-économique contraint par la convention dentaire avec le reste-à-charge zéro, c'est une solution intéressante si les conditions préalables requises sont réunies. Le duplicata de la prothèse amovible est le double ou le clone de la prothèse amovible (1,2) **(Fig. 1)**. Il correspond à la réplique exacte de l'extrados, de l'intrados et des bords de la prothèse. Ce duplicata peut être réalisé directement au cabinet (1,3-6) ou indirectement au laboratoire (2,7-10). Les technologies numériques associées à de nouveaux flux de travail permettent d'obtenir rapidement et simplement ce duplicata (10,11). En effet la combinaison de la numérisation de prothèse complète existante et de la technologie par impression 3D élargit les possibilités du traitement de l'édentement complet. À ce duplicata peuvent également être rajoutés des dispositifs qui facilitent des enregistrements de l'occlusion ou de la cinématique mandibulaire.
Les objectifs de cet article sont de définir les indications du duplicata pour une pratique moderne du traitement de l'édentement, de montrer l'intérêt de la technologie d'impression 3D dans l'obtention de ce duplicata et de proposer un arbre décisionnel d'utilisation de ce duplicata par impression 3D.

Indications du duplicata de prothèse amovible complète

Le duplicata de prothèse amovible complète est réalisé soit directement au fauteuil grâce à une boîte de prothèse en plastique rigide selon la technique inspirée à l'origine par le Duplicator de Lang (1-6) **(Fig. 2)** soit indirectement au laboratoire de prothèse selon une technique de mise en moufle conventionnelle. Ce duplicata présente différents aspects selon sa fonction et son indication.

Ainsi il est indiqué comme :
- Guide chirurgical en résine transparente pour prothèse complète immédiate (2,12) **(Fig. 3)**.
- Guide d'imagerie ou guide radiologique afin de visualiser le projet prothétique dans la perspective de réaliser une planification implantaire (2,4,5) **(Fig. 4)**.
- Prothèse de secours avec une résine de base prothétique rose et une résine ivoire pour les dents. En effet, de nombreux patients souhaitent avoir une solution de secours en cas en cas d'incident mineur (fêlure, fracture partielle) ou majeur (perte, fracture) (1-3). Ils ne veulent pas être confrontés à leur handicap et sont prêts à investir raisonnablement dans un deuxième jeu de prothèse. C'est une évolution sociétale inspirée du domaine de l'optique avec les propositions faites par les opticiens pour une deuxième paire de lunettes à prix réduit.
- Prothèse de transition dans le cas où un patient ne donne pas son accord écrit pour modifier sa prothèse lors d'une mise en condition tissulaire. En effet, dans une indication de préparation des surfaces d'appui altérées avec inflammation ou blessures, il est nécessaire de réaliser une mise en condition tissulaire avec de la résine à prise retardée et de modifier progressivement la prothèse transformée alors en prothèse de transition (1,3,13). De même, si le praticien n'a pas réalisé la prothèse amovible complète d'origine, il est prudent sur le plan juridique de refuser de modifier cette prothèse réalisée par un confrère et de travailler sur un duplicata.
- Porte-empreinte occluso-adapté pour réaliser une empreinte fonctionnelle dans le contexte du renouvellement d'une prothèse amovible complète pour donner suite à la nécessité de réadapter l'ancienne prothèse devenue instable et peu rétentive.
En effet, la technique de réfection intégrale de base prothétique (13-16), qui consiste à prendre une empreinte fonctionnelle dans la prothèse, présente dorénavant peu d'intérêt **(Fig. 5)**. D'abord car les dents prothétiques en porcelaine ne sont plus commercialisées depuis 2019. Ensuite et surtout cette technique de réfection de base prive le patient de sa prothèse durant plusieurs jours avec des conséquences esthétiques, fonctionnelles et psychologiques qui ne sont plus acceptées par les patients dans notre société moderne. Ainsi, le duplicata évite que le patient soit privé de sa prothèse (1,3).
Cette technique d'empreinte avec porte-empreinte duplicata n'est indiquée que si la prothèse existante a été conçue et réalisée selon les règles classiques de la prothèse amovible complète c'est-à-dire une surface d'appui suffisante, une orientation adéquate du plan d'occlusion, un rapport maxillo-mandibulaire (RMM) correct, une esthétique satisfaisante. Elle permet dans la même séance clinique de réaliser l'empreinte fonctionnelle, l'enregistrement du RMM et de tracer des indications pour modifier l'esthétique existante voire de modifier le choix des dents ou le montage des dents antérieures **(Fig. 6)**. De plus, la présence des faces occlusales des dents autorise la réalisation d'une empreinte fonctionnelle sous pression occlusale du patient (1,2).
- Support de dispositifs d'enregistrement du rapport maxillo-mandibulaire avec par exemple l'adjonction d'un point d'appui central ou l'incorporation de la fourchette du support mandibulaire pour le papillon du Modjaw® pour enregistrer la cinématique mandibulaire.

Intérêt de l'impression 3D dans l'obtention du duplicata

L'impression 3D est un procédé FAO additif en plein essor dans le domaine de l'odontologie. Différents procédés d'impression 3D par photopolymérisation associés à différents matériaux sont disponibles de façon courante pour les cabinets dentaires (17,18). Les techniques utilisées dans la fabrication des duplicatas de prothèses ou des porte-empreintes individuels sont des techniques de photopolymérisation en cuve. Deux techniques se distinguent en fonction du type de source lumineuse assurant la photopolymérisation. La technique *Digital Light Processing* (DLP) utilise un faisceau lumineux d'onde courte et la technique *StereoLithography Apparatus* (SLA) utilise un faisceau laser. De plus, s'ajoute la technique LED-LCD très présente dans les imprimantes grand public (ELEGOO, Uniz Slash 2+). Enfin le procédé de « jet de matière » (Polyjet ou Multijet), est très performant mais son coût limite l'usage à des laboratoires de sous-traitance (cela ne sera pas traité ici). Chaque technique présente des avantages et des inconvénients en termes de rapidité d'impression, de précision ou de mélange de matériau. Les résines pour duplicata de prothèse ou PEI sont des dispositifs médicaux de classe IIa, destinées à être placées en bouche **(Tab. 1)**.

Afin de réaliser une nouvelle prothèse à partir d'une PAC bien conçue, les prothèses existantes peuvent être numérisées, copiées puis imprimées (11). Ce flux de travail est particulièrement intéressant car réalisé à partir d'une prothèse portée et validée par le patient. Ainsi, dans une même séance, sont réalisés l'empreinte fonctionnelle, l'enregistrement de l'occlusion et les tracés des éventuelles modifications esthétiques **(Fig. 6-7)**. C'est un

FIG. 1
Duplicata de prothèse amovible complète maxillaire

FIG. 2
Duplicata en résine chémo-polymérisable réalisé dans une boîte à prothèses

FIG. 3
Duplicata en résine transparente utilisé comme guide chirurgical dans le protocole chirurgical de la prothèse amovible complète immédiate

FIG. 4
Duplicata de la prothèse amovible complète mandibulaire avec 15 % de sulfate de Baryum utilisé comme guide d'imagerie en implantologie

FIG. 5
Empreinte maxillaire fonctionnelle réalisée dans la prothèse sous pression occlusale

FIG. 6
Empreinte maxillaire fonctionnelle réalisée dans le duplicata de prothèse

FIG. 7
Les deux empreintes fonctionnelles maxillaire et mandibulaire et le RMM sont enregistrés le même jour

FIG. 8
Prothèse amovible complète scannée sur le support du Cone Beam

FIG. 9
Duplicata maxillaire avec le pointeau maxillaire du point d'appui central

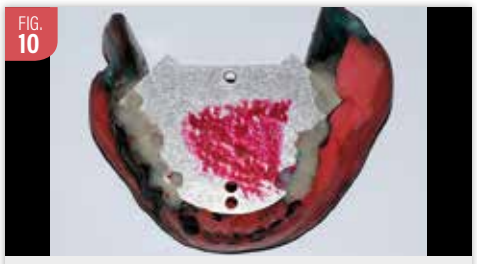
FIG. 10
Duplicata mandibulaire avec la plaque métallique horizontale d'enregistrement

FIG. 11
Enregistrement de l'arc gothique selon 3 mouvements successifs de propulsion et latéralités droite-gauche

FIG. 12
Pastille perforée centrée sur le sommet de l'arc gothique ; ainsi lors de la fermeture le pointeau rentre dans la perforation pour retrouver précisément l'occlusion de relation centrée...

FIG. 13
... puis latéralement un matériau d'enregistrement de l'occlusion de type VPS est injecté entre les arcades dentaires pour bloquer l'occlusion

TAB. 1

Technique d'impression 3D	Imprimante	Résine pour duplicata ou porte-empreinte	Épaisseur de couche
DLP	Sprintray Pro S Sprintray Pro 95	KeyPrint, KeyTray Sprintray EU Surgical Guide	100 mm 100 mm
	NextDent 5100	NextDent Tray NextDent Try-In	100 mm 50-100 mm
	PrimePrint (Dentsply)	Primeprint Tray Lucitone Try-In	
SLA	Formlabs, 5 (3D system)	Custom Tray (pour PEI) Surgical Guide (pour duplicata)	200 µm 50-100 mm

gain de temps, de confort, avec moins de séances et une diminution des coûts.

Ce fichier STL de la prothèse numérisée peut être obtenu de 3 manières différentes (19,20).

- Avec un scanner extra-oral de laboratoire (PS5 et PS3 Ivoclar PrograScan, T500 Medit, E4 3Shape, S600 ARTI Zirkonzahn) : la prothèse est envoyée au laboratoire pour être scannée. Le patient en est alors privé pendant quelques jours. Ce procédé permet d'obtenir une grande précision, de l'ordre du micron.
- Avec un scanner intra-oral (Trios 3Shape, Primescan Dentsply Sirona, Medit i700, CS 3800, Carestream) : la prothèse est scannée directement au fauteuil, hors de la bouche. L'opération est cependant moins précise qu'avec un scanner de laboratoire.
- Avec le Cone Beam (CBCT) : certains Cone Beam ont une fonctionnalité pour scanner les modèles en plâtre ou les empreintes physiques. La prothèse doit alors être posée sur un support spécifique, puis scannée **(Fig. 8)**. Le fichier DICOM qui en résulte est ensuite converti en STL avec un logiciel adapté.

Ainsi, le duplicata par impression 3D de la PAC est obtenu.

Il est possible d'adjoindre sur ce duplicata un système de rééducation et d'enregistrement du rapport maxillo-mandibulaire comme un point d'appui central (Point appui central Gerber CS 20 Candulor, Gnathomètre CAD Ivoclar-Vivadent) **(Fig. 9-10)**. Le principe de ce dispositif consiste à exploiter un point d'équilibre neuro-musculo-articulaire (21). La maquette maxillaire présente un pointeau central monté sur une vis qui est placé au centre d'équilibre de la prothèse, c'est-à-dire à l'intersection du plan sagittal médian et de la ligne rejoignant les faces mésiales des 6 **(Fig. 9)**. Sur le bourrelet de la maquette mandibulaire est fixée une plaque métallique horizontale **(Fig. 10)**. La DVO est réglée en vissant ou dévissant le pointeau central solidaire de la plaque base maxillaire qui rentre en contact uniquement avec la plaque mandibulaire. Ainsi tous les contacts entre les bourrelets sont supprimés.
Pour déterminer le point d'équilibre le patient est invité, tout en maintenant le contact du pointeau sur la plaque réceptrice, à réaliser des mouvements de propulsion/rétropulsion puis de diduction avec un retour au point de départ entre chaque mouvement. Afin de visualiser ce point d'équilibre, la plaque est crayonnée avec un crayon gras pour obtenir un enregistrement graphique d'arc gothique de Gysi **(Fig. 11)**. Le point d'intersection correspond à la posture de référence de l'occlusion de relation centrée. Une pastille perforée est fixée, centrée sur ce point d'intersection **(Fig. 12)**. Le patient peut donc fermer en occlusion et retrouver facilement la position de référence grâce au pointeau qui rentre dans la perforation puis un matériau d'enregistrement de l'occlusion permet de bloquer latéralement le RMM entre les deux maquettes **(Fig. 13)**.

Dans le cadre d'un flux numérique global, il est également possible de dupliquer et d'incorporer des dispositifs sur le duplicata lors de sa conception avant impression. Par exemple, le support du papillon du système Modjaw® est intégré sur le duplicata de la PAC mandibulaire **(Fig. 14)**. Ainsi un enregistrement de la cinématique mandibulaire et un enregistrement de la position de référence (Occlusion

FIG. 14

Duplicata de la prothèse mandibulaire qui comporte le support du Papillon du Modjaw® sur lequel il s'emboîte

de Relation centrée) peuvent être réalisés avec le système Modjaw® sans modifier ni altérer la prothèse existante **(Fig. 15)**. Cet enregistrement peut être réalisé après les empreintes secondaires pour intégrer les informations occlusales dans un articulateur virtuel (22).

Proposition de protocoles de réalisation d'une PAC intégrant l'impression 3D

Les protocoles associés à l'arbre décisionnel sont présentés schématiquement **(Fig. 16)**.
À partir d'une empreinte primaire optique ou d'une empreinte classique primaire physico-chimique est obtenu un modèle primaire numérique. Ce modèle est exporté en format .stl ou tout autre format lisible par le logiciel qui permettra la réalisation d'un porte-empreinte individuel (PEI). De nombreux logiciels (Exocad®, Zirkonzahn®, Blender for Dental®...) permettent de réaliser le PEI. Ce porte-empreinte répond aux critères de conception habituels d'un porte-empreinte individuel en prothèse amovible complète.
Si la prothèse répond aux règles de la PAC sur les plans de l'étendue des bases prothétiques, de l'occlusion et des soutiens, alors le duplicata de cette PAC permet de combiner les étapes d'empreinte fonctionnelle, d'enregistrement du RMM et des corrections esthétiques.

Le fichier .stl du PEI ou du duplicata de la PAC est d'abord ouvert avec le logiciel de slicing de l'imprimante (Rayware®, Preform®, Composer®,...). Ce logiciel permet de gérer les différents paramètres d'impression, le placement du PEI ou du duplicata et les supports de la pièce à imprimer. Le post-traitement après impression consiste à enlever les excès de résine puis à post-polymériser pour améliorer le taux de conversion. Ensuite, les supports sont enlevés à la fraise et les irrégularités polies. Le PEI ou le duplicata permettent de réaliser l'empreinte secondaire fonctionnelle. Ils sont modifiés au niveau du bourrelet préfigurant l'arcade dentaire puis les bords sont réglés comme pour un PEI issu d'un modèle primaire classique. Le joint périphérique est ensuite enregistré, puis la rétention est testée (2). Une empreinte secondaire fonctionnelle est réalisée sous pression digitale de l'opérateur ou sous pression occlusale du patient.

Si on utilise un duplicata, le praticien poursuit la séance avec l'enregistrement du rapport maxillo-mandibulaire à une Dimension Vertical d'Occlusion correcte. Si des dispositifs d'enregistrement de l'occlusion ont été ajoutés, un enregistrement statique et/ou dynamique de l'occlusion est réalisé (point appui central, Modjaw®). La position du

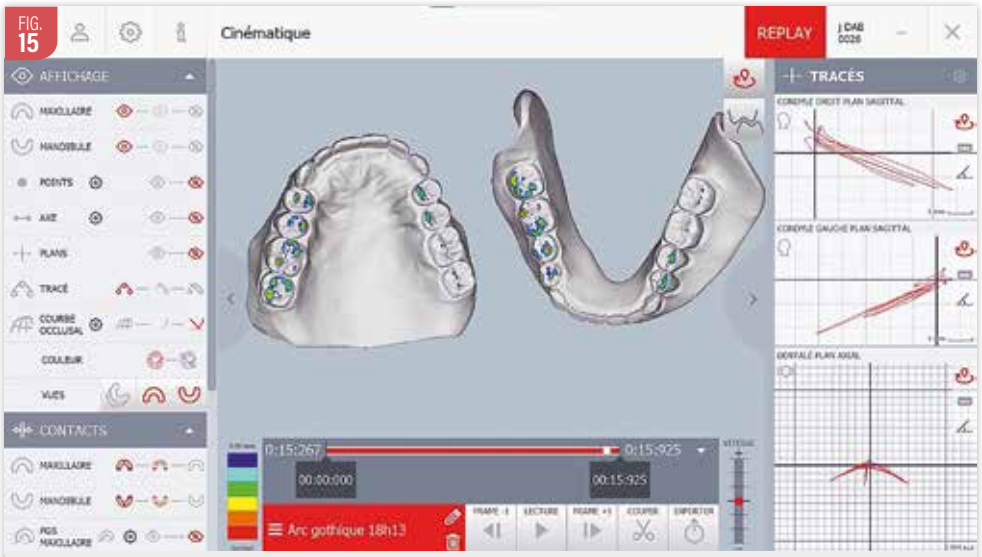

FIG. 15

Le rapport maxillo-mandibulaire est figé sur le logiciel sur le sommet de l'arc gothique, puis transféré au laboratoire.
L'examen cinématique mandibulaire est exporté en format .xml pour une programmation de l'articulateur virtuel

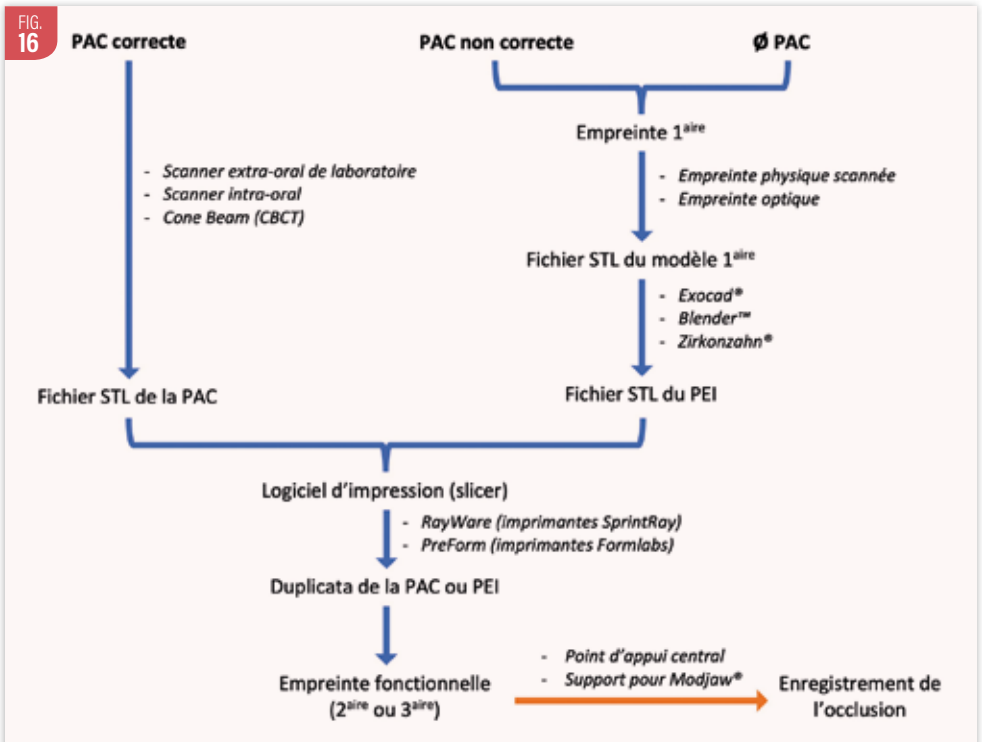

FIG. 16

Arbre décisionnel des protocoles utilisant les techniques d'impression 3D

point inter-incisif, la ligne inter-incisive, le plan frontal incisif sont contrôlés et des modifications éventuelles directement inscrites sur le PEI ou le duplicata.

Les étapes de laboratoire sont soit classiques (traitement et coulée de l'empreinte, montage en articulateur), soit numériques (numérisation de l'empreinte, numérisation du rapport inter-arcade) (11).

Conclusion

L'impression 3D est devenue un outil indispensable dans le traitement de l'édentement total. Dans le cadre d'indication de renouvellement de prothèse, elle permet l'obtention rapide d'un duplicata qui va simplifier, raccourcir et rationaliser le flux de travail. Ainsi les protocoles proposés permettent de tenir compte des considérations médico-économiques actuelles pour une prise en charge moderne du traitement de l'édentement complet.

Bibliographie

1. *Ferenczi-Troje A-M, Hüe O ; Le duplicata en prothèse complète : indications et réalisations techniques. Cah Prothèses 1999 ; 107 : 37-47.*
2. *Rignon-Bret C, Rignon-Bret JM. Prothèse amovible complète, prothèse immédiate, prothèse supraradiculaire et implantaire. Coll JPIO. 2002.*

Toute la bibliographie est à retrouver sur
www.aonews-lemag.fr

PARIS
Save the date

Jeudi 22 juin

Aurélien THOLLOT et Romain CHALEIL

Les reconstructions gingivales et osseuses en implantologie... du simple et complexe

Lieu : Intercontinental MARCEAU, 75008 Paris | Inscription sur **aonews-lemag.fr**
Conférence ouverte tous : incluse dans cotisation 2023 | gratuit pour les étudiants | tarifs non adhérent.e : 160 €

Empreinte primaire numérique en Prothèse Amovible Complète : déjà une réalité ? #2

Lucie Lecot
Claudine Wulfman
Lucien Dupagne
Christophe Rignon-Bret
Paris

Introduction

L'empreinte primaire est le premier acte clinique dans la réalisation d'une prothèse amovible complète (PAC). Son objectif est d'enregistrer sans compression ni déformation l'ensemble des surfaces d'appui dans une situation de repos (1). Sur le modèle issu de cette empreinte est réalisé le Porte-Empreinte Individuel (PEI) pour l'empreinte secondaire fonctionnelle.
Classiquement l'empreinte primaire est mucostatique. Le matériau d'empreinte employé est soit le plâtre à empreinte de type I, soit l'alginate (1). Cependant, l'essor de la technologie numérique ouvre la possibilité de réaliser cette empreinte avec un scanner intra-oral. Ainsi matériaux d'empreinte, technique d'empreinte et modèle physique sont remplacés par scanner intraoral, chemin de scannage et fichiers STL. De plus, l'empreinte numérique permet de supprimer tout risque de compression, de déformation et les erreurs liés au traitement des empreintes physico-chimiques.
L'objectif de cet article est d'évaluer si l'empreinte primaire numérique peut actuellement se substituer à l'empreinte physico-chimique. Les empreintes secondaires ne sont pas traitées dans cet article car ce sont des empreintes fonctionnelles qui nécessitent l'enregistrement des limites fonctionnelles des bords de la future prothèse, obtenus par des mouvements dynamiques de la musculature périphérique. Les joues, les lèvres, le plancher de la bouche sont composés de tissus non adhérents et mobiles, pour lesquels la numérisation intra-orale n'est pas encore adaptée. En effet, les scanners intra-oraux ne permettent pas d'enregistrer les limites fonctionnelles sans risques de sur-extensions ou de sous-extensions avec par conséquent l'obtention de prothèses moins rétentives (2).

Problématique de l'empreinte numérique

Les avantages et inconvénients

L'utilisation de l'empreinte numérique comme empreinte primaire présente de **nombreux avantages**.

Pour le patient :
- plus confortable et plus rapide pour le patient : diminution du réflexe nauséeux et de l'inconfort du patient (3-5) ;
- propreté/hygiène : évite les résidus de matériaux ;
- plus facile à mettre en œuvre chez les patients en situations de handicap.

Pour le praticien :
- enregistrement d'un véritable état mucostatique (3,6) ;
- absence d'utilisation de matériaux d'empreinte consommables ;
- meilleure accessibilité en cas de limitation d'ouverture buccale car la caméra est plus petite que les porte-empreintes du commerce (3,7,8) ;
- pas de nécessité de décontaminer des empreintes ;
- possibilité de partager les résultats avec d'autres professionnels rapidement.

Pour le laboratoire :
- transmission des informations par internet avec réception quasi-immédiate du modèle numérique ;
- gain de temps et de coûts en diminuant les contraintes logistiques sans gestion de coursiers, d'emballage, de traitement et de coulée de l'empreinte, etc. ;
- pas d'erreur lors du traitement de l'empreinte ;
- captation de la couleur ce qui permet de visualiser l'extension postérieure de la base maxillaire de la prothèse (7).

Il existe tout de même des **inconvénients**.
- La technique est opérateur-dépendante et demande une courbe d'apprentissage.
- Elle nécessite des caméras intra-orales de dernière génération. À noter que cela demande une mise à jour des logiciels ainsi qu'une calibration régulière de la caméra (9).
- L'empreinte est parfois plus longue à réaliser que l'empreinte conventionnelle dans notre expérience.
- La technique n'est pas disponible dans tous les cabinets car l'acquisition d'une caméra intra-orale est onéreuse, et nécessite l'équipement adéquat de son prothésiste.
- Difficulté à enregistrer certaines zones notamment à la mandibule en fonction des degrés de résorption.

Les organes para-prothétiques sont constitués d'une muqueuse libre et mobile tels que le vestibule, les lèvres, les joues, la langue, le plancher buccal. Ce sont des zones difficiles à enregistrer lors de la prise d'empreinte. En effet, leur mobilité durant l'empreinte entraîne des erreurs de superposition entre les images ce qui rend impossible leur recalage par le logiciel de la caméra. Les zones les plus difficiles à enregistrer sont les tubérosités et les limites linguales. Les volets linguaux sont notamment difficiles à enregistrer car ce sont des zones postérieures, souvent en contre-dépouille avec un espace inter-arcade limité. De plus, le volume et les mouvements de la langue associés à la dimension de la caméra incommodent le patient (3,4,6,10). Pour contourner ces difficultés, il faut donc écarter et immobiliser ces tissus mous périphériques avec l'utilisation d'un écarteur photographique ou un Optragrate® (Ivoclar-Vivadent). À la mandibule, du côté lingual, un miroir dentaire en plastique pour éviter la réflexion ou deux abaisse-langues sont avantageusement utilisés pour stabiliser le plancher lingual et écarter la langue.
La numérisation intra-orale repose sur le principe de recalage d'images successives grâce à la superposition de zones communes (11). Cette superposition est facilitée par la présence de reliefs complexes tels que les dents. L'absence de formes discriminantes augmente le risque d'erreur de recalage et peut diminuer la qualité finale du modèle numérique (12).

Résultats de l'analyse de la littérature

Une analyse de la littérature a été réalisée sur la base de données Pubmed **(Fig. 1)**.
Elle montre que si les empreintes primaires numériques sont satisfaisantes au maxillaire, les résultats sont plus controversés à la mandibule. Plusieurs auteurs rapportent l'absence de différence significative entre empreinte numérique et empreinte physico-chimique sur l'enregistrement des arcades édentées maxillaires (4,10). Plus spécifiquement, l'empreinte numérique n'est pas compressive au niveau de la surface d'appui (13).

XO FLOW - LE PREMIER EQUIPEMENT DENTAIRE VÉRITABLEMENT NUMÉRIQUE

Ne serait-il pas formidable que la dentisterie soit plus simple et plus intuitive?

XO FLOW est un unit numérique doté d'un système de guidage des flux de travail et d'applications dentaires.
Il est équipé d'un ordinateur intégré, d'une connexion réseau et d'autres fonctionnalités inédites en dentisterie.

XO FLOW vous permet d'intégrer des équipements dentaires supplémentaires, par exemple un scanner intra-oral, avec l'unit et de voir les images instantanément sur l'écran tactile Navigator de l'unit. Cela réduit le nombre d'appareils dans la salle de traitement.

L'unit fait l'objet demises à jour logiciels régulières et est doté de nouvelles fonctionnalités, comme la nouvelle fonction endo à mouvement réciproque.

Grâce à cette fonction intégrée à l'unit, vous n'avez plus besoin d'investir dans des moteurs endodontique autonomes.
Nous avons ajouté un nouveau module de caméra intra-orale qui vous permet de voir instantanément les images et les vidéos sur l'écran du Navigator.

Ce ne sont là que quelques-uns des nombreux avantages du passage au numérique.
Réservez une démonstration sur www.xo-care.com

FIG. 1

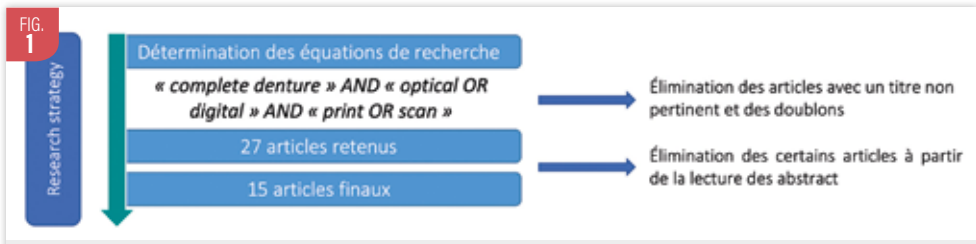

Schéma de la stratégie de recherche bibliographique

FIG. 2

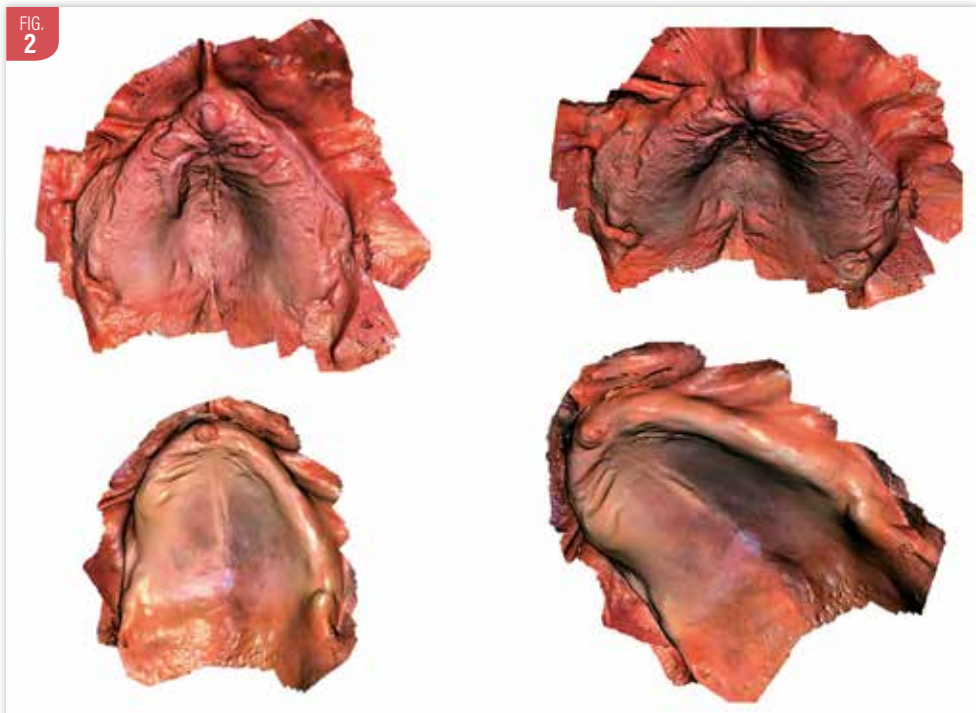

Empreintes primaires maxillaires réalisées avec la caméra Primescan (Dentsply Sirona)

Le succès de l'empreinte numérique est opérateur-dépendant avec une courbe d'apprentissage longue. Quelques procédures pourraient faciliter et améliorer la qualité de l'enregistrement comme la mise en place de repères et/ou la gestion de la mobilité des tissus périphériques.

Mise en place de repères artificiels

Certains auteurs disposent des repères placés sur la fibro-muqueuse pour faciliter l'enregistrement et le recalage des images. Ces repères sont des plots de composite ou de ciment oxyde de zinc/eugénol de formes variées (5). Cependant l'intérêt d'ajouter des repères est controversé. Pour certains cela améliorerait l'enregistrement (4,5,14). Pour d'autres, les papilles bunoïdes suffisent au recalage au maxillaire sans l'apport de repères et la seule étude traitant de la mandibule conclut que l'ajout de ces marqueurs n'améliorerait pas le résultat (6).

Gestion des organes para prothétiques

Plusieurs techniques ont été proposées :

- utilisation d'un écarteur de joues utilisé lors de la prise de clichés photographiques ;
- utilisation d'un écarteur spécifiquement créé pour les patients édenté, en forme de U (*DIO Implant Co., Busan, Republic of Korea)*, développé par une équipe coréenne (7,15,16) ;
- numérisation à 4 mains. La rétraction peut être accomplie à l'aide d'un doigt ou d'un écarteur chirurgical. À la mandibule : la langue doit être écartée du volet lingual à l'aide d'un instrument pendant l'enregistrement du volet lingual (6) ;
- utilisation d'un écarteur à lèvres flexible de type OptraGate® (Ivoclar Vivadent) (4).

Stratégie du trajet de scannage

Il n'existe pas de consensus sur son influence. Pour certains auteurs le chemin de balayage aurait une influence significative sur l'exactitude de l'empreinte en termes de justesse et de précision (3,17), alors que d'autres études ne permettent pas de conclure sur ce point (18). Ainsi plusieurs chemins de scannage ont été proposés. Certains utilisent le même chemin que pour les arcades dentées en débutant au niveau des zones faitières de crête puis en passant en palatin, puis en vestibulaire au maxillaire et en vestibulaire, puis en lingual à la mandibule (3).
D'autres auteurs réalisent des chemins de scannage en zigzag en longeant la crête du côté palatin ou lingual vers le côté vestibulaire (15-17). Enfin, d'autres auteurs scannent la crête de la partie vestibulaire de distale en mésial puis le côté palatin (13).
Pour certains (4,5,7), il serait désormais possible d'obtenir une prothèse amovible complète fonctionnelle et rétentive à partir d'une empreinte numérique seule, malgré la difficulté à enregistrer les tissus mous (gencives, muqueuse et fibromuqueuse) du patient édenté complet.

Proposition du protocole

Les conditions d'enregistrement sont les suivantes : enregistrement sans scialytique, muqueuses séchées à l'aide de compresses, écartement vestibulaire avec un écarteur photographique ou un Optagrate® (Ivoclar-Vivadent).

Au maxillaire :

- aucun repère n'est nécessaire ;
- chemin de scannage avec un départ depuis une tubérosité ➧ suivre la ligne faitière de crête ➧ palais ➧ vestibule

FIG. 3

Empreintes primaires maxillaires réalisées avec la caméra Medit i700 (Medit)

FIG. 4

Empreinte primaire maxillaire réalisée avec la caméra Trios (3 Shape)

FIG. 5

Empreinte primaire mandibulaire réalisée avec la caméra Primescan (Dentsply Sirona)

FIG. 6

Empreinte primaire mandibulaire réalisée avec la caméra Trios (3 Shape)

Des exemples d'empreintes primaires maxillaires ont été réalisés avec la caméra Primescan® (Dentsply Sirona) **(Fig. 2)**, avec la caméra Medit i700® (Medit) **(Fig. 3)** et avec la caméra Trios® (3 Shape) **(Fig. 4)**.
Les empreintes numériques maxillaires sont possibles et peuvent avantageusement remplacer les empreintes primaires conventionnelles quel que soit le degré de résorption.

À la mandibule :

- du côté lingual, écartement avec un miroir dentaire en plastique pour éviter le phénomène de réfléchissement lumineux ou deux abaisse-langues. Ils ont pour objectif de stabiliser le plancher lingual et d'écarter la langue ;
- utilisation de trois repères en composite fluide. Ces trois plots sont disposés l'un de forme ovoïde à la partie médiane antérieure et les deux autres plots de 2 mm de forme ovalaire dans la région canine ;
- le chemin de scannage débute depuis le plot central ➧ plot latéral 1 ➧ progression en lingual puis vestibulaire vers le trigone 1 ➧ plot latéral 2 ➧ progression en lingual puis vestibulaire vers le trigone 2.

Des exemples d'empreintes primaires mandibulaires ont été réalisés avec les caméras Primescan® (Dentsply Sirona) et caméra Trios® (3 Shape) **(Fig. 5 et 6)**.
Les empreintes numériques sont difficiles à réaliser à la mandibule et ne remplacent pas actuellement les empreintes conventionnelles. Des réserves sont émises sur l'intérêt de l'ajout systématique des plots en composite à la mandibule, ils pourraient cependant avoir un intérêt significatif dans le cas de crêtes très résorbées.

Conclusion

L'analyse de la situation clinique, le degré de résorption et l'expérience du praticien restent les points clés du succès de l'empreinte primaire numérique. Il semble que les progrès de la technologie numérique permettent aujourd'hui de réaliser des empreintes primaires numériques chez le patient édenté. Ainsi, l'empreinte primaire numérique peut se substituer avantageusement aux empreintes physiques au maxillaire, même dans les cas de forte résorption.

À la mandibule, elles sont plus délicates à obtenir en raison de la difficulté d'enregistrement des volets linguaux. L'indication est pour l'instant limitée aux situations de faible résorption osseuse, c'est-à-dire aux situations les plus favorables prothétiquement. La mise en place du protocole proposé assure une reproductibilité dans les résultats.

Au final, le champ d'indication des empreintes numériques s'élargit désormais à l'édentement complet. Il est pour l'instant possible de l'indiquer pour les empreintes primaires maxillaires, et prochainement sans doute pour les empreintes primaires mandibulaires.

Bibliographie

1. *Rignon-Bret C. Prothèse amovible complète, prothèse immédiate, prothèses supraradiculaire et implantaire. Rueil-Malmaison : Editions CdP. Collection JPIO. 2002.*
2. *Chebib N, Imamura Y, El Osta N, Srinivasan M, Müller F, Maniewicz S. Fit and retention of complete denture bases : part II - conventional impressions versus digital scans : a clinical controlled crossover study. J Prosthet Dent 2022 ; S0022-3913 (22) 00464-4.*

Toute la bibliographie est à retrouver sur
www.aonews-lemag.fr

Protocoles numériques de conception des PAC : intérêts et limites en clinique et au laboratoire #3

Olivier Fromentin
Paris

Massinissa Karmoud
Pedro Fragata
Alioune Faye
Patrick Cougny
Laboratoire Edentech (Herblay)

Introduction

Depuis le milieu des années 1990, il a été décrit différents protocoles cliniques et de laboratoire intégrant la CFAO (Conception et Fabrication Assistées par Ordinateur) dans le traitement de l'édentement complet par prothèse amovible, essentiellement dans le but de diminuer la durée du traitement (1).

Ainsi initialement, en complément d'étapes cliniques conventionnelles, une assistance numérique à la conception et à la fabrication d'une PAC a été décrite en utilisant des logiciels développés pour permettre de proposer un montage de dents artificielles supportées par une base prothétique virtuelle comportant des alvéoles. Après avoir imprimé ou usiné cette base en cire ou en résine, des dents artificielles du commerce étaient secondairement collées. Une rectification complémentaire par usinage était parfois nécessaire pour éliminer le talon des dents qui dépassaient au niveau de l'intrados prothétique (2).

Depuis cette période, de nombreuses évolutions ont été proposées pour modifier ces protocoles afin d'optimiser cette assistance numérique dans le traitement prothétique, tant en clinique qu'au laboratoire.

Après avoir rappelé succinctement les étapes cliniques qui conduisent à la réalisation d'une prothèse amovible complète conçue et fabriquée à l'aide d'une assistance numérique, les avantages et les limites de ces protocoles seront précisés.

Assistance numérique dans le traitement par PAC : de la clinique...

Dans la quête d'un flux numérique le plus continu possible dans le traitement par PAC, quelques tentatives ont été décrites pour utiliser l'empreinte optique en remplacement des empreintes physiques primaire mucostatique, et secondaire anatomo fonctionnelle.

Concernant l'empreinte primaire, l'utilisation d'une caméra intra orale a conduit initialement à quelques essais infructueux liés à la difficulté d'enregistrer une surface édentée dont la topographie gingivale était trop uniforme pour permettre un recalage des images successivement enregistrées.

Avec les évolutions des algorithmes des scanners intra oraux actuels, il est désormais possible d'enregistrer la surface de la crête édentée maxillaire ou mandibulaire et ainsi permettre la réalisation d'un Porte Empreinte Individuel (PEI) **(Fig. 1)**.

Même si dans certaines situations cliniques favorables, il a pu être décrit l'utilisation d'une empreinte optique seule pour réaliser une PAC à assistance numérique (3), une récente revue systématique de la littérature (4) souligne qu'il est impossible d'enregistrer la situation de tissus gingivaux mobiles et donc de déterminer une limite périphérique fonctionnelle de la base prothétique avec un scanner intra oral. Une empreinte secondaire anatomo fonctionnelle à l'aide de différents matériaux d'empreinte et d'un PEI s'avère encore indispensable **(Fig. 2a à d)**. Puis, dans la quasi-intégralité des situations, les modèles secondaires maxillaire et mandibulaire issus de coulées en plâtre de ces empreintes secondaires permettent la réalisation de maquettes d'occlusion. La numérisation des modèles peut permettre d'imprimer les bases en résine de ces maquettes d'occlusion en utilisant un logiciel de CAO (Conception Assistée par Ordinateur) généralement associé au scanner de laboratoire utilisé.

FIG. 1

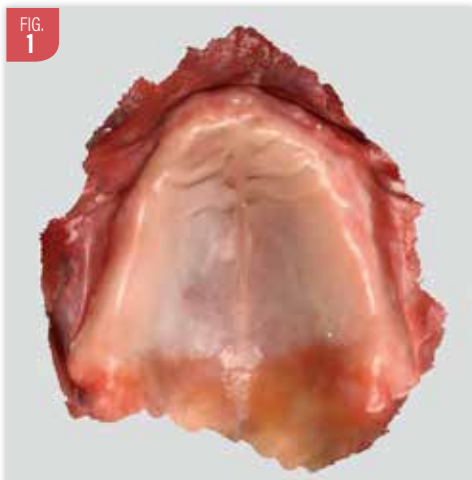

Empreinte optique d'un maxillaire édenté (Scanner intra oral Medit I700)

FIG. 2

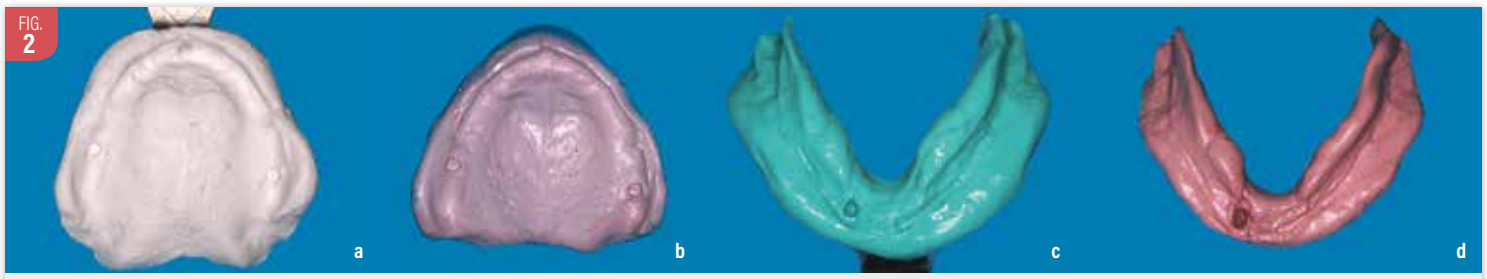

a et b. Empreintes physico chimiques primaire et secondaire au maxillaire / **c et d.** Idem à la mandibule

L'orientation du plan d'occlusion par rapport au plan de Camper, ainsi que son parallélisme avec la ligne bi pupillaire dans le plan frontal sont vérifiés cliniquement et les repères anatomiques (situation de l'axe sagittal médian, des ailes du nez et de la ligne du sourire) sont marqués sur le bourrelet maxillaire. L'utilisation d'un arc facial permet de transférer la position du modèle maxillaire sur un articulateur selon les caractéristiques anatomiques spécifiques du patient.

Puis le Rapport Inter Maxillaire (RIM) est enregistré de manière classique en solidarisant les bourrelets antagonistes en relation centrée, à la Dimension Verticale d'Occlusion (DVO) déterminée **(Fig. 3a et b)**.

FIG. 3

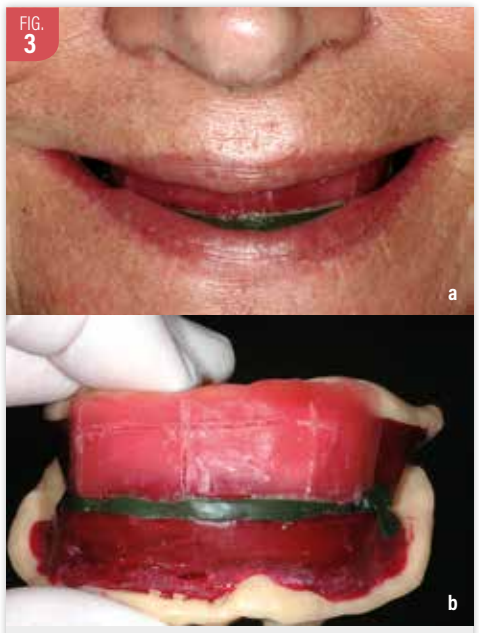

Le RIM est enregistré classiquement à l'aide de bases d'occlusion imprimées associées à des bourrelets en matériau thermo plastique. Les repères anatomiques sont marqués sur le bourrelet maxillaire

Afin de raccourcir le nombre de ces séances cliniques, il a été proposé de réaliser plus ou moins simultanément les empreintes et l'enregistrement du RIM à l'aide de dispositifs préfabriqués, développés dans le cadre de protocoles cliniques spécifiques proposées par différentes sociétés commerciales. Ces dispositifs (Gnathometer CAD Ivoclar Vivadent, AMD AvaDent) sont solidarisés aux PEIs imprimés par CFAO, et après avoir réalisé les empreintes secondaires, permettent d'enregistrer un tracé intra oral facilitant l'enregistrement du RIM à la DVO choisie (5-7).

Ainsi, dans le protocole 3D Bite Plate (Ivoclar Vivadent) adapté pour être intégré dans le flux numérique Ivotion Digital Denture, il est décrit l'utilisation d'un instrument (Centric Tray) **(Fig. 4a et b)** permettant d'enregistrer une ébauche du RIM qui, une fois numérisée, facilite la conception virtuelle des bourrelets d'occlusion et la mise en place d'un système de point d'appui central préfabriqué (Gnathometer CAD) afin de finaliser l'enregistrement du RIM en relation centrée. D'une apparente facilité, ces modalités de traitement demandent une expérience tant du prothésiste de laboratoire que du clinicien, les paramètres induisant des potentielles erreurs du montage ultérieur des dents prothétiques étant nombreux et difficiles à contrôler simultanément (soutien labial insuffisant, dimension verticale d'occlusion sous ou sur évaluée, situation erronée du milieu inter incisif ou du plan incisif, erreur de rapport d'occlusion, rétention insuffisante).

FIG. 4

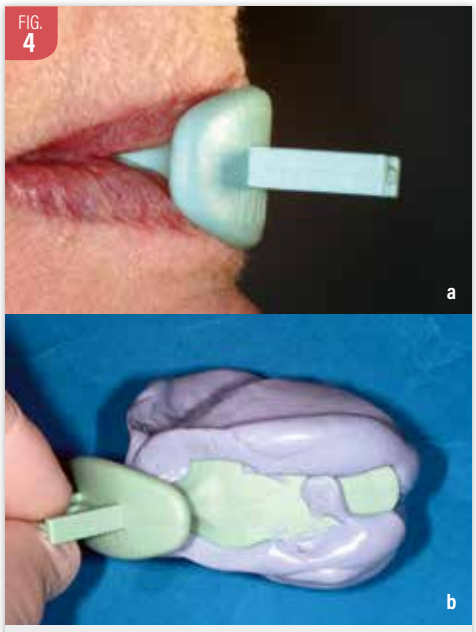

Dispositif Centric Tray (Ivoclar) permettant de préfigurer le RIM à la DV choisie et de régler les maquettes d'occlusion

... au laboratoire

À ce stade, les modèles secondaires sont numérisés individuellement. Un autre fichier numérique au format .stl correspondant aux deux modèles agrégés par l'intermédiaire du dispositif d'enregistrement du RIM utilisé est également réalisé.
Que l'on utilise un logiciel spécifique d'un protocole propriétaire (AvaDent, Baltic, Ivoclar) ou une option d'un logiciel de CAO associé à un scanner de laboratoire (3 Shape, Dental Wings, Exocad), la procédure de conception numérique repose ensuite sur les étapes suivantes **(Fig. 5a à g)**.

- Le plan d'occlusion est repéré en situant le point inter incisif et 2 points latéraux sur les bourrelets d'occlusion et son orientation ou sa position éventuellement ajustée dans les différents plans de l'espace.
- Les arcades édentées sont traitées individuellement afin de déterminer un axe d'insertion prothétique et combler virtuellement les contre dépouilles trop importantes.
- Les limites des bases prothétiques sont repérées à l'écran et les points anatomiques localisés en quelques clics de souris sur l'écran (tubérosités maxillaires, papille palatine rétro incisive, situation des canines maxillaires et mandibulaires, trigones rétro molaires). Les bases prothétiques sont virtuellement créées.
- Parmi la bibliothèque de dents artificielles proposée avec le logiciel de CAO, celui-ci détermine un choix de forme adaptée aux repères cliniques précédemment localisés, en fonction de règles classiques de montage des dents artificielles. Il est possible de modifier ce choix afin de retenir une autre option en termes de forme des dents artificielles.
- Puis l'algorithme génère automatiquement un montage des dents prothétiques. Ce montage peut être visualisé dans tous les plans de l'espace et il est possible d'observer des mouvements en latéralité et protrusion selon des paramètres articulaires standardisés ou spécifiquement programmés (Pente condylienne et angle de Benett).
  La recherche d'une occlusion bilatéralement équilibrée en latéralité et protrusion conduit fréquemment à déplacer certaines dents, individuellement ou par groupe, uni ou bilatéralement, en conservant ou non la situation des antagonistes.
  Les fonctions disponibles dans le logiciel permettent de faire apparaître ou disparaître les maquettes d'occlusion ou le modèle antagoniste, d'agrandir les vues, de déplacer les dents artificielles et de visualiser l'effet obtenu dans tous les plans, facilitant les ajustements progressifs du montage uni ou bi maxillaire.
- Une fois le montage figé, la fausse gencive est conçue afin de relier les dents artificielles à la base prothétique. La conception de cette région est modifiable par soustraction ou addition numérique en fonction des souhaits d'une anatomie spécifique de la gencive artificielle.
- La conception numérique des prothèses est ainsi terminée et il est possible de passer à la Fabrication Assistée par Ordinateur (FAO).
- Néanmoins, ce projet doit être validé cliniquement et nécessite donc la fabrication d'une maquette ou gabarit d'essayage. Ce gabarit peut être réalisé par usinage d'un disque en cire secondairement garni des dents prothétiques du commerce ou imprimé en résine **(Fig. 5h à j)**.
  Quelques rectifications de cette maquette peuvent être effectuées cliniquement, généralement par soustraction. Les maquettes modifiées doivent être numérisées afin d'intégrer les rectifications dans le flux numérique de conception de la PAC.
- L'ensemble des informations enregistrées sous la forme d'un fichier numérique est transféré sur une machine-outil à commande numérique, le plus fréquemment une usineuse, laquelle va permettre la mise en forme du matériau. Le volume de la prothèse est positionné virtuellement dans le bloc de matière à usiner et différents étais sont créés afin de maintenir quelques points d'ancrage de la prothèse dans le disque de matériau après usinage **(Fig. 6a à j)**.
- En fonction de l'architecture de la prothèse à usiner et de sa situation dans le disque de Poly Méthacrylate de Méthyle (PMMA), le logiciel de FAO génère automatiquement une stratégie d'usinage correspondant aux parcours de différentes fraises dans le matériau. Le calcul de ces trajectoires tient compte du nombre d'outils utilisés et de l'état de surface souhaité tout en évitant les collisions potentielles lors du déplacement des fraises avec le matériau non usiné ou son support.
- Un disque de résine en PMMA coloré est placé dans la machine puis le processus de fabrication est lancé. Selon le type de machine, du volume de la prothèse et de l'état de surface souhaité, un temps de travail de quelques heures par disque est nécessaire pour usiner une prothèse uni maxillaire.
- Après avoir démonté le disque qui vient d'être usiné de son support, la prothèse est dégagée de la résine non fraisée par section des étais. En fonction du type de conception choisie, les dents prothétiques sont ensuite collées dans les alvéoles de la base prothétique fraisée à l'aide d'un agent d'assemblage spécifique (Ivotion Bond, Vita vionic bond) en utilisant une cale d'assemblage usinée en résine en fonction de la CAO du montage virtuel.
- Après maquillage éventuel et polissage, la prothèse peut être insérée en bouche et les adaptations cliniques finales effectuées.

FIG. 5

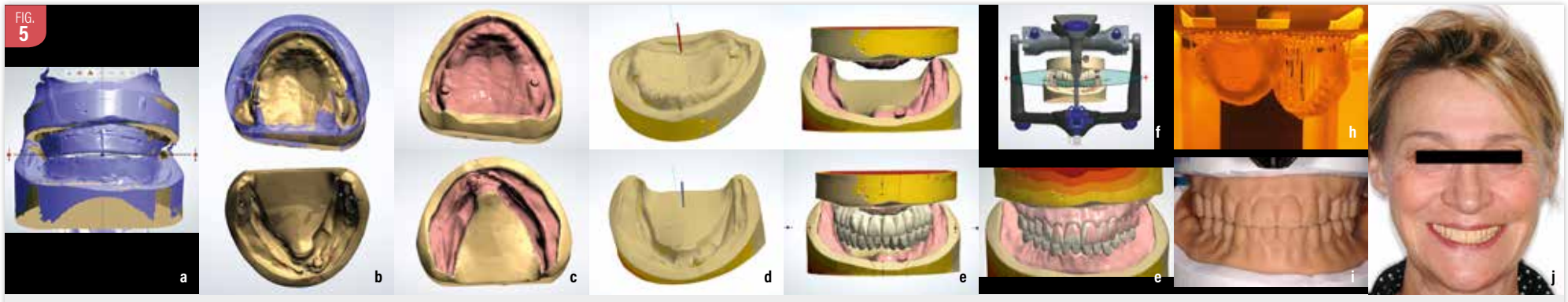

a. Les modèles issus des empreintes secondaires sont scannés individuellement et en occlusion / **b.** Les points anatomiques remarquables sont repérés sur chacune des arcades / **c.** Les limites des bases prothétiques maxillaire et mandibulaire sont tracées **d.** L'axe d'insertion est déterminé pour combler virtuellement les contre-dépouilles sur chacun des modèles / **e.** Le logiciel propose une forme de dents et un montage optimal dans le volume prothétique / **f.** Un articulateur virtuel permet de visualiser les rapports interdentaires en protrusion et en latéralités. Les modifications de situation des dents sont alors effectuées / **g.** La fausse gencive est créée puis modifiée par addition et soustraction afin d'obtenir une anatomie satisfaisante / **h.** Des gabarits ou maquette d'essayage sont imprimés / **i.** L'occlusion des maquettes est ajustée sur l'articulateur / **j.** Le projet prothétique virtuel est validé avec le patient

FIG. 6

a. Le projet CAO de la prothèse maxillaire est transféré pour la FAO dans le volume du disque à usiner et des étais latéraux sont virtuellement créés
b. Le disque de résine bicouche Ivotion (Ivoclar Vivadent) permettant un usinage de la base et des dents prothétiques simultanément / **c.** Le disque placé sur son support dans l'usineuse 5 axes / **d.** L'usinage terminé, extrados et intrados des prothèses usinées maintenues dans leurs disques par l'intermédiaire des étais latéraux
e. Les prothèses sont séparées de la résine non usinée et préparées pour le maquillage / **f.** Après préparation de la surface, un composite de maquillage (Nexco Ivoclar) est utilisé / **g.** Aspect esthétique final de la fausse gencive prothétique maxillaire / **h.** Les prothèses sont insérées en bouche et l'occlusion ainsi que les mouvements excentrés sont contrôlés / **i.** Résultat final : Le visage de la patiente / **j.** Le sourire en vue frontale et latérale

Avantages et limites de ce protocole de traitement assisté par informatique en PAC

Par rapport à un protocole conventionnel de traitement et de réalisation d'une PAC, la littérature récente rapporte de nombreux avantages et quelques limites notables qui doivent être apportées au débat.

La réduction de la durée totale de traitement

C'est un avantage mis en avant par les sociétés ayant développé des protocoles de traitement ou la réduction des étapes cliniques est permise par un matériel spécifique combiné avec un logiciel de CFAO « propriétaire ». En fonction des protocoles proposés (Avadent Digital CD protocol, Baltic Denture System, Vita Vionic Digital System, Zirkonzahn Denture System, Ivoclar Ivotion Digital Denture System) de 2 à 5 séances cliniques ont été décrites (7). Dans les protocoles en 2 séances, une séance unique est consacrée à l'empreinte, au RIM et au choix de la teinte des dents prothétiques, la deuxième consistant en l'insertion de la prothèse terminée. Avec cette chronologie de traitement, aucune étape d'essayage clinique du projet virtuel à l'aide d'une maquette ou gabarit n'est prévue avant usinage et insertion finale.
Dans une étude clinique portant sur 7 patients traités par PAC réalisées selon un protocole numérique, *Lo Russo et Salamini* (8) signalent que 5 séances au fauteuil s'avèrent néanmoins nécessaires pour réaliser ce type de thérapeutique assistée numériquement.
Pour ces auteurs, en termes de durée totale de traitement, 90 minutes de temps clinique sont nécessaires associés à 50 minutes de laboratoire et 270 minutes d'usinage des 2 PAC avant collage des dents artificielles et polissage.

D'après *Srinivasan et Coll.* (9), un protocole de traitement clinique et de laboratoire par PAC numérique en 2 étapes cliniques est plus économique qu'un traitement conventionnel en 6 séances cliniques même si le coût en matériel s'avère significativement plus important dans le protocole numérique.

Pour de nombreux auteurs il apparaît clairement la nécessité d'une séance d'essai clinique avec validation par le patient, à l'aide d'un gabarit d'essayage imprimé correspondant au projet virtuel de la PAC. Une validation esthétique de la forme et de la situation des dents prothétiques associées à la vérification de la DV et du RIM s'imposent. À défaut, le praticien s'expose au risque d'une réfection finale partielle ou totale de la prothèse numérique usinée, compromettant d'autant l'économie de temps et de coûts attendue avec ce protocole numérique (10).
Concernant spécifiquement la fabrication au laboratoire, les étapes artisanales sont réduites drastiquement au profit des tâches de conception virtuelle et de contrôle de fabrication. Au-delà du temps consacré à la CAO puis à l'usinage, ce type de mise en forme assistée numériquement limite la durée de travail artisanal du prothésiste aux étapes éventuelles de collage des dents prothétiques, de maquillage gingival et au polissage. De plus, l'étape d'usinage du matériau peut être réalisée de nuit, en dehors des horaires d'activité du prothésiste ou déléguée à un centre externalisé de production, optimisant ainsi l'activité du laboratoire.

Une diversité des modalités de fabrication d'une PAC numérique par rapport au protocole conventionnel

Concernant la FAO de ces dispositifs prothétiques, il est possible de choisir soit une méthode additive comme l'impression 3D (appelé également prototypage rapide, photo polymérisation en cuve, stéréolithographie ou impression par couches) en utilisant une imprimante, soit une méthode soustractive à l'aide d'une usineuse.

Ainsi, il a été proposé d'imprimer la base prothétique en utilisant de la résine PMMA photopolymérisable sous forme liquide pour réaliser la base prothétique **(Fig. 7a à f)** puis l'arcade dentaire avant de les solidariser par collage. Il est possible également de coller des dents prothétiques du commerce sur la base imprimée **(Fig. 8)**.

FIG. 7



a. Image du projet CAO d'une base maxillaire à imprimer **b.** La résine liquide PMMA rose a photopolymériser est versée dans le bac d'une imprimante DLP *(Digital Light Processing)* Nexdent 5100 / **c.** La base est placée virtuellement dans le volume de la cuve à photo-polymériser et des supports sont créés / **d.** Impression 3D terminée après 50 minutes, la base est retenue sur la platine de l'imprimante par les étais / **e.** La base maxillaire imprimée avant rinçage à l'alcool et photopolymérisation finale / **f.** Les dents prothétiques sont insérées dans les alvéoles de la base imprimée pour vérification avant collage

FIG. 8

Agent d'assemblage pour coller les dents prothétiques sur une base usinée ou imprimée

camlog
a perfect fit™

Le système COMFOUR™
Système de pilier pour restaurations occlusales vissées

Avec le système COMFOUR™, vous pouvez offrir à vos patients édentés l'option d'une prothèse immédiate, confortable et permanente sur quatre ou six implants - et donc un gain considérable de qualité de vie.

Outre les bridges occlusaux vissés utilisés dans le cadre d'une mise en charge immédiate ou différée, ce système à options multiples permet aussi la restauration sur dent unitaire sur piliers droits ou angulés.

Jauge d'angulation | Coiffe numérique | Coiffe en Titane | Manche flexible

COMFOUR™ vous offre une multitude d'options et vous aide à relever les défis du quotidien plus rapidement.

Scannez et découvrez les avantages COMFOUR™

Pour tout renseignement, veuillez contacter votre service clients au 02 47 68 95 00

biohorizons camlog

Dispositif médical de Classe IIa pour soins dentaires, réservé aux professionnels de santé, non remboursé par la Sécurité sociale au titre de la LPP. Organisme certificateur 0123. Mandataire ALTATECH Gmbh. Lisez attentivement les instructions figurant dans la notice ou sur l'étiquetage avant toute utilisation.

Plus fréquemment la mise en forme du matériau est réalisée par soustraction de matière dans des disques de résine colorée à l'aide d'une machine-outil à commande numérique (usineuse 5 axes). Dans cette situation, il est possible de choisir différentes stratégies de fabrication en fonction du matériau mis en forme :

- soit deux disques en PMMA, l'un de résine rose pour la base prothétique (par exemple IvoBase CAD Ivoclar), l'autre de couleur blanche monochrome (SR Vivodent CAD) ou multicouche (Dent Multi Ivoclar) pour réaliser une arcade dentaire secondairement collée ;

- soit un seul disque en résine rose et coller individuellement des dents préfabriquées du commerce ;

- soit un seul disque en résine bicouche (Ivotion Ivoclar) qui permet d'usiner en un bloc la base et les dents prothétiques.

En termes de qualité de production et de coûts, ces stratégies répondent à des besoins différents.

- La durée de production d'une base prothétique par impression 3D demande seulement quelques dizaines de minutes alors qu'un cycle de fabrication sur une usineuse demandera généralement plus de 5h en fonction de la qualité de l'usinage choisie. De plus, en termes de coût du matériel nécessaire à la production et de consommation utile de résine PMMA, l'impression s'avère significativement plus économe.

- L'utilisation de dents du commerce en association avec une base imprimée ou usinée permet de garantir une qualité industrielle de production, tant en termes de propriétés mécaniques que d'esthétique des dents artificielles. Toutefois, aucune adaptation de morphologie des dents choisies n'est possible durant la CAO de la prothèse et la procédure de collage doit être très soigneuse afin d'éviter une imprécision dans le positionnement final ainsi qu'un décollement potentiel à moyen terme.

- Enfin, les disques pré polymérisés sous haute pression et température en PMMA utilisés pour l'usinage, moins poreux et à degré de polymérisation plus élevé, permettent de garantir un meilleur comportement mécanique, physique et biologique que des résines conventionnelle thermo polymérisables par pression/injection ou que les résines méthacryliques à imprimer.

Une meilleure qualité de fabrication de ces PACs produites par FAO

Ainsi, d'après la revue de la littérature de *Janéva et Coll.* (11) en 2018, des études *in vitro* montrent une meilleure fiabilité dimensionnelle et une moindre déformation des prothèses produites par usinage de disques en résine PMMA pré polymérisée par rapport à des techniques conventionnelles de mise en forme (résine pressée ou injectée). Les propriétés mécaniques des matériaux prothétiques ainsi usinées seraient supérieures pour la base ou au moins égales à celles des dents du commerce.

De même, l'usinage permettrait d'éviter les déplacements des dents artificielles rencontrés avec les procédés de mise en forme par pressée ou injection.

Enfin, en termes de biocompatibilité, une étude récente montre un taux de monomère résiduel beaucoup plus limité pour les résines utilisées en CFAO que pour celles mises en œuvre de manière conventionnelle (12).

Sur le plan clinique, l'adaptation précise de la base prothétique et l'état de surface obtenu par usinage se traduisent par un comportement plus favorable de la PAC vis-à-vis de la fibromuqueuse au cours du temps et par un joint prothétique plus efficace. Ainsi, l'évaluation par des cliniciens montrerait une rétention plus importante, une meilleure adaptation ainsi qu'une stabilité supérieure des PACS réalisées par un protocole numérique en comparaison de celles fabriquées de manière conventionnelle (11).

Pour certains auteurs, l'évaluation par les patients traités à l'aide des 2 types de prothèse montre qu'ils seraient davantage satisfaits par le renouvellement de leur prothèse que par un mode de fabrication spécifique (13). Néanmoins, la quasi-intégralité des publications concernant l'évaluation par le patient du confort et de l'efficacité masticatrice rapportent un comportement au moins égal et souvent supérieur des prothèses conçues et fabriquées avec assistance numérique par rapport à celui de celles issues d'un protocole de conception traditionnelle (14,15).

Concernant la mise en forme additive par impression 3D, peu de données scientifiques sont accessibles mais il apparaît qu'en termes de précision de fabrication, ce procédé serait moins performant que l'usinage (16), même si certains auteurs interrogent la pertinence clinique des différences dimensionnelles rapportées dans ces études (17).

De même, les propriétés mécaniques, la biocompatibilité en termes de taux de monomères résiduel ainsi que la stabilité colorimétrique de ces résines mise en forme par impression tridimensionnelle demandent à être évaluées plus en détails (18). Pour *Anadioti et Coll.* (19), l'impression 3D en PAC doit actuellement être réservée à la réalisation de PEIs, de gabarits d'essayage, de prothèse immédiate ou provisoire, car les résultats obtenus seraient moins performants, comparativement à l'usinage, pour réaliser une PAC d'usage.

La flexibilité de l'assistance numérique dans la conception et la « re production » prothétique

L'ensemble des données numérisées caractéristiques d'un cas clinique ainsi que le projet virtuel CAO correspondant à un PEI, une maquette d'occlusion ou à une PAC uni ou bi maxillaire sont généralement sauvegardées permettant ainsi de les utiliser à nouveau pour une nouvelle production.

Un deuxième jeu de prothèses complètes ou duplicata peut ainsi être fabriqué rapidement, sans nouvelle conception, et ceci indépendamment du délai entre les deux productions. Ceci représente un avantage notable par exemple dans les situations de réfection urgente liée à la perte ou la fracture d'une prothèse (11).

De plus, grâce à la numérisation au cabinet ou au laboratoire et à la facilité d'intégration des données cliniques existantes au sein d'un flux digital, il a été proposé différents protocoles de traitement avec assistance numérique, en fonction de la situation clinique et du projet prothétique envisagé (réfection de prothèses existantes, prothèse immédiate provisoire, traitement sans références prothétiques préalables...) (20).

Néanmoins, il doit être souligné également quelques limites de ces protocoles de traitement, de conception et de fabrication assistés numériquement.

Modernité des moyens ne signifie pas simplification clinique

Sur le plan clinique, ces protocoles de traitement optimisé ou écourté, apparemment très simples sont au moins aussi exigeants dans les étapes d'empreinte, d'enregistrement du rapport inter maxillaire, de situation des points et plans de référence.

Les techniques d'empreintes simultanées combinées avec l'enregistrement du rapport inter maxillaire à la DV choisie, décrites dans certains protocoles simplifiés utilisant des dispositifs originaux demandent un apprentissage et sont souvent aussi chronophages que les techniques conventionnelles. Ainsi quelques publications récentes (13,21) signalent que la mise en place de prothèses réalisées avec ces protocoles cliniques accélérés a nécessité des modifications secondaires des bords prothétiques par des rectifications soustractives et/ou des remarginages périphériques afin d'améliorer leur rétention.

Par ailleurs, il est essentiel de noter que contrairement à une conception classique, le flux numérique permet moins de souplesse dans les modifications à apporter dans un montage après essayage clinique. Ainsi l'utilisation de gabarits imprimés permettant de sortir du virtuel afin de valider conjointement avec le patient, ce qui a été numériquement conçu à l'écran s'avère essentiel avant de finaliser la fabrication. Si des modifications de situation des dents, une imprécision dans la RIM ou la DV sont constatées, les modifications à apporter conduisent à modifier la CAO du projet et à valider à nouveau le montage rectifié avec un gabarit complémentaire, imposant une durée de traitement et des coûts majorés. Au-delà de la courbe habituelle d'apprentissage de toute nouvelle procédure, ceci est un point essentiel à retenir en soulignant que la maîtrise des concepts classiques de traitement en PAC s'avère un pré requis indispensable afin de limiter ces risques de réfection et maintenir une qualité du résultat thérapeutique similaire à celle d'un protocole traditionnel.

De la spatule à la souris, la transition prothèse réelle-virtuelle

Comme pour tout nouveau logiciel, il est nécessaire de consacrer du temps pour se familiariser avec son utilisation et de maîtriser les différentes fonctions disponibles lors de la CAO puis en FAO même si beaucoup de commandes sont souvent intuitives ou automatisées.

Néanmoins le travail de conception à l'écran, souvent avec des vues agrandies d'une prothèse virtuelle, se traduit parfois par un résultat réel quelque peu différent du projet attendu en termes de volumes ou d'architecture. Au-delà de la courbe d'apprentissage cognitive, ceci demande une compétence, en termes de compréhension de cette transition entre le projet virtuel et réel, moins simple qu'il n'y paraît en première intention.

Plus concrètement, en fonction du développement des algorithmes, les modifications de montages nécessaires afin d'obtenir le maximum de contacts bilatéralement équilibrés s'avèrent plus ou moins complexes et chronophages. Enfin, selon les logiciels de CAO, les modifications classiques de montage des dents dans les situations par exemple de forte Classe 2 avec suppression de PMs imposent parfois des stratégies exotiques afin d'obtenir le résultat escompté.

La pérennité du résultat obtenu au laboratoire

Certains auteurs ont signalé le vieillissement prématuré et la décoloration de certaines résines utilisées pour imprimer des bases prothétiques, ce qui a conduit à limiter leur indication à des prothèses amovibles transitoires (18). De même, il a été rapporté des décollements des dents prothétiques sur les bases imprimées ou usinées (18,19). Le respect des protocoles de collage en termes de traitement des surfaces à assembler et l'utilisation des colles recommandées en fonction des matériaux doivent permettre de limiter ces complications en rapport avec une intervention artisanale dans un protocole de production à assistance numérique.

L'impact financier au laboratoire et au cabinet dentaire

Au laboratoire, la mise en place de ces moyens de conception (scanner, logiciel de CFAO) et de réalisation (imprimante et machine à photopolymériser, usineuse 5 axes) pour les dents et les bases prothétiques, la maintenance de ces machines, ainsi que les matériaux consommables associés (fraises, résine liquide ou disques de PMMA) nécessitent des investissements ainsi que des coûts de production plus élevés par rapport à ceux d'une chaîne de fabrication conventionnelle.

Même si l'assistance numérique à la conception et à la fabrication permet de rationaliser significativement le temps de travail spécifique du prothésiste au laboratoire, la rentabilité du modèle économique de ces protocoles reste discutée. Particulièrement dans ces phases initiales de développements sur le marché, l'impact de ces coûts sur le tarif de ces prothèses proposées par différents laboratoires et donc sur le montant des honoraires de traitement en PAC peut s'avérer un frein notable.

Ceci est d'autant amplifié sur le marché français par un tarif imposé par la convention actuelle concernant le traitement de l'édentement complet par prothèse amovible (PAC unimaxillaire CCAM HBLD031, 1 100 € / bi maxillaire CCAM HBLD035, 2 300 €), et ceci quelles que soient les spécificités du cas clinique traité, des conditions d'exercice du praticien ou du mode de fabrication de la prothèse.

À titre de comparaison, une publication récente (9) rapporte que les honoraires demandés pour un traitement par PAC bi maxillaire, numérique ou conventionnelle, réalisé par des étudiants en formation initiale dans une université publique suisse, varient de 2 190 à 3 350 Francs Suisses, correspondant d'après les auteurs, à un montant environ 40 % moins élevé que celui payé en pratique privée. Après un rapide calcul, les honoraires de ce traitement par PAC en Médecine dentaire libérale suisse correspondent donc à une fourchette variant approximativement de 3 600 € à 5 500 €, soit environ de 60 % à 140 % plus élevés que le tarif conventionnel français actuel.

Conclusion

L'apport des solutions numériques dans le traitement de l'édentement complet par prothèse amovible représente une avancée technologique significative soulignée par de nombreuses publications scientifiques.

L'avantage clinique apporté par une durée de traitement théoriquement plus courte doit être envisagé dans le cadre de cas simples ou le praticien maîtrise à la fois les concepts traditionnels de traitement en PAC conventionnelle mais également les protocoles spécifiques décrits pour ces traitements assistés numériquement.

Au laboratoire, la conception virtuelle des prothèses s'avère une évolution majeure en termes de mode et de durée du travail de fabrication mais plus encore leur production constitue un progrès notable en termes de qualité des dispositifs prothétiques obtenus.

Concernant la thérapeutique prothétique de l'édentement complet par prothèse amovible, malgré les données actuelles de la science qui montre l'intérêt de ces protocoles, on ne peut que regretter qu'un des freins essentiels à leur développement dans l'exercice clinique quotidien réside dans l'inadéquation entre le tarif conventionnel et la réalité économique.

Bibliographie

1. *Bidra AS, Taylor TD, Agar JR. Computer-aided technology for fabricating complete dentures : systematic review of historical background, current status, and future perspectives. J Prosthet Dent. 2013 ; 109 (6) : 361-6.*
2. *Wimmer T, Gallus K, Eichberger M, Stawarczyk B. Complete denture fabrication supported by CAD/CAM. J Prosthet Dent. 2016 ; 115 (5) : 541-6.*

Toute la bibliographie est à retrouver sur
www.aonews-lemag.fr

Principes occlusaux en Prothèse Amovible Complète numérique #4

Salomé Mascarell
Paris
Alix Clément
Abbeville
Hélène Citterio
Paris

Introduction

Les études *in vivo* et *in vitro* portant sur l'utilisation de la CFAO pour les prothèses amovibles complètes s'intéressent principalement à la précision, la rétention, les caractéristiques des matériaux prothétiques utilisés, ainsi que la qualité de vie des patients, le ressenti des praticiens. Peu concernent l'occlusion. La construction de l'occlusion s'organise par l'engrènement dentaire à partir d'une position de référence pour obtenir une fonction équilibrée selon la situation du plan d'occlusion, l'amplitude des courbes fonctionnelles, l'importance des reliefs cuspidiens. La position de référence est un centrage de la mandibule à une dimension verticale d'occlusion esthétique compatible avec les fonctions de phonation et déglutition.

La technologie actuelle de l'empreinte optique reste inadaptée à l'enregistrement des arcades édentées. L'entrée dans la chaîne numérique se fait au stade du scannage de l'empreinte physique ou du modèle qui en est issu. Le laboratoire numérise les données d'empreinte et de Rapport Maxillo-Mandibulaire (RMM) et les intègre dans un logiciel de conception dédié (Dentalwings®, 3Shape®, Exocad®, Meshmixer Software®...)

Position de référence, DVO et relation centrée

Selon les recommandations des industriels, le nombre de visites de patients, y compris les rendez-vous d'essayage, est de 4 avec la prothèse numérique Wieland®, 3 avec les prothèses numériques AvaDent® et Whole You Nexteeth®, et 2 avec le système Baltic Denture®. C'est sur le temps consacré aux empreintes et à l'enregistrement du rapport maxillo-mandibulaire que se fait la différence. Certains fabricants ont imaginé des dispositifs permettant d'enregistrer en une séance l'empreinte des surfaces d'appui et le RMM. Il faut alors utiliser des porte-empreinte dédiés (AvaDent). Le RMM est déterminé et verrouillé autour d'un dispositif de reconnaissance pour la digitalisation (Centric tray de Dentca®). Empreintes et position de référence sont grossièrement enregistrées et seules les données esthétiques de mesures de la hauteur de l'étage inférieur du visage par le dentiste sont prises en compte. Le système Ivoclar (Wieland®) propose une séance supplémentaire pour affiner ces enregistrements grâce à la fabrication numérique de maquettes sur mesure avec indexation d'un point d'appui central référencé dans le logiciel. Une courbe d'apprentissage est nécessaire pour maîtriser cet enregistrement d'arc gothique, dispositif connu de longue date et performant mais peu répandu.

Les fabricants s'adossent maintenant aux habitudes des praticiens qui utilisent plus volontiers des maquettes d'occlusion avec des bourrelets permettant de tester les fonctions. On revient alors à un protocole clinique conventionnel de prise d'empreinte permettant la confection des porte-empreintes individuels, l'empreinte fonctionnelle secondaire, puis l'enregistrement des rapports d'occlusion. L'entrée dans la chaîne numérique se fait après cette étape par numérisation des moulages et des enregistrements occlusaux.

Les anciennes prothèses du patient peuvent aussi être utilisées et constituent la manière la plus rapide d'entrer dans le flux numérique. Les nouvelles générations de caméra intra-orale permettent de scanner intégralement intrados et extrados, ainsi que le rapport d'occlusion. L'utilisation d'un scanner de table n'est plus obligatoire dans ce contexte. On estime atteindre pour les données de numérisation une justesse de 8 µm, une répétabilité de 10 µm pour une précision globale de 20 µm.
Le laboratoire imprime un duplicata qui sert de porte-empreinte individuel et de dispositif d'enregistrement de l'occlusion. Cette possibilité de copie précise permet de reproduire les données occlusales pré-existantes ce qui est quelquefois recherché.
Lo Russo et Coll. (2020) (1), propose un protocole d'enregistrement du RMM avec une caméra Trios 3 (3Shape®) et le logiciel 3Shape Dental System®.
Il décrit les étapes successives ainsi :

- empreinte numérique intra-orale des arcades ;
- conception et impression de maquettes d'occlusion auxquelles sont ajoutés des bourrelets de cire pour l'enregistrement du rapport maxillo-mandibulaire ;
- réglage du plan d'occlusion, détermination de la DVO et centrage mandibulaire ;
- verrouillage conventionnel de la relation inter-arcades avec les bourrelets et repérage du point inter-incisif ;
- enregistrements hors cavité buccale des extrados et de l'intrados des maquettes d'occlusions assemblées soit avec la caméra intra-orale soit avec un scanner de table.

L'ensemble du protocole permet d'obtenir simultanément le juste alignement des modèles et le paramétrage des repères esthétiques de la construction prothétique. Cette approche est reprise et développée par *Kouveliotis (2022)* (2).

Plan d'occlusion

Il est primordial de pouvoir parfaitement repérer la situation du point inter-incisif et de retrouver la référence horizontale du sourire. Pour la détermination de la ligne médiane dentaire, tous les systèmes s'appuient sur le marquage en clinique de la position du point inter-incisif, à l'exception de Whole You Nexteeth, où celle-ci est déterminée numériquement. La superposition d'une photo de face ou d'un scanner facial permet de contrôler la préservation des repères esthétiques tout au long de la conception prothétique. Pour le repère d'horizontalité le bourrelet d'occlusion maxillaire doit être parfaitement réglé.

L'orientation sagittale du plan d'occlusion est également réglée sur le patient le plus souvent selon le plan de Camper, ou selon les données anatomiques (Trigones, Plan de Cooperman, ligne équatoriale de la langue). Il peut ensuite être corrigé numériquement en fonction de l'espace inter-arcades, des trigones mandibulaires...

Couloir prothétique

Il faut placer les dents dans le couloir où s'équilibrent les pressions musculaires pour que la résultante des forces qui s'appliquent sur la prothèse reste contenue dans son aire de sustentation. L'empreinte enregistre la zone d'appui en surface et en dépressibilité ainsi que l'emplacement du couloir prothétique. Empreinte et occlusion sont liées. De ce point de vue la possibilité

de scanner une empreinte piezographique délimitant le couloir prothétique et la ligne occlusale marquée par les organes paraprothétiques améliore l'efficience du protocole **(Fig. 1)**. On pourra le moment venu contrôler par superposition l'enregistrement de l'empreinte et le positionnement des dents prothétiques dans le plan bucco-lingual *(Seonghee C, 2022)* (3).

FIG. 1

Empreinte piezographique enregistrant le couloir prothétique et la ligne occlusale

Articulateur virtuel

Un décalage important entre la fonction articulaire du patient et les réglages de l'articulateur physique conduit à un montage qui ne fonctionne pas comme prévu. Dans des cas extrêmes, la propulsion met en évidence un guidage non souhaité. Mais dans la plupart des cas un montage avec des moyennes (table de montage et réglages standards des boîtiers condyliens) donne des résultats satisfaisants. De plus en plus d'auteurs remettent en question l'utilisation de l'arc facial (4, 5). L'analyse de la littérature ne montrerait pas de meilleurs résultats lorsqu'il est utilisé. En fait, les simulateurs physiques actuels même bien utilisés ne reproduisent pas le comportement du disque articulaire et des structures de soutien pendant la fonction. La perte de la proprioception remplacée par l'extéroception muqueuse, le jeu des organes para-prothétiques et le potentiel d'adaptation des patients compensent probablement les erreurs (jusqu'à un certain point au-delà duquel apparaissent blessures ou perte de rétention). Le positionnement dans l'espace du modèle maxillaire copie en numérique la logique de la table de montage. La simulation dynamique qui en résulte a les mêmes limites que celle obtenue sur un articulateur physique.

La capture des déplacements mandibulaires du dispositif Modjaw® permet de recalculer les valeurs des déplacements articulaires et de les reporter sur le simulateur virtuel. Le système MODJAW a été conçu pour fonctionner sur les empreintes numériques du patient (import STL ou PLY). Le premier enregistrement de diagnostic se fait sans la maquette maxillaire en faisant déglutir des petites gorgées d'eau puis pratiquer les déplacements extrêmes. Cela permet de visualiser et d'enregistrer tous les mouvements, les contacts occlusaux et de les revoir à l'infini après le départ du patient. La Relation Centrée (RC) peut être retrouvée numériquement, ainsi que la DV de déglutition **(Fig. 2)**. Cette axiographie numérique permet d'obtenir tous les paramètres statiques et dynamiques (cartographie dynamique des contacts, plan d'occlusion, pente condylienne, angles de Bennet, plan axio-orbital, etc.) ainsi que l'analyse des cycles masticatoires du patient.

FIG. 2

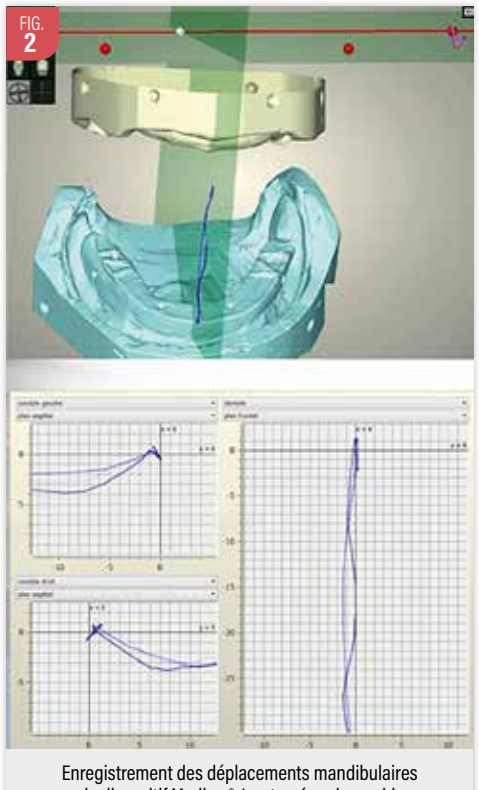

Enregistrement des déplacements mandibulaires par le dispositif Modjaw®. Les tracés axiographique apparaissent instantanément.

Les données utilisées au stade du montage permettent de personnaliser les paramètres de l'occlusion en particulier les courbes fonctionnelles. En revanche, son utilisation nécessite la solidarisation du papillon traqueur par une fourchette occlusale sur la partie antérieure de la maquette mandibulaire ce qui est toujours une source de mobilisation de cette dernière et donc d'erreur d'enregistrement. Il est possible de contrôler la parfaite cohérence des points de contacts et de frottements simulés par le montage numérique **(Fig. 3)** et la réalité clinique au stade de l'essayage d'une maquette test en général imprimée. *Kattadiyil* (2017) (6) montre que l'essayage esthétique et fonctionnel d'une maquette-test s'avère indispensable pour limiter les doléances après la pose des prothèses. Lorsque le projet est validé l'accord est donné au laboratoire de terminer et livrer la prothèse. Les systèmes offrent différentes options d'essayage : une prothèse monolithique en PMMA blanc fraisé, une cire de prothèse numérique ou un polymère acrylique blanc imprimé en 3D.

FIG. 3

Points d'occlusion avec l'enregistrement Modjaw des maquettes d'essai en bouche

Schéma occlusal : occlusion généralement équilibrée ?

Une mauvaise répartition des appuis occlusaux, la présence d'interférences, peuvent entraîner une surcharge affectant la stabilité des prothèses et le confort du patient. Le schéma occlusal proposé en prothèse amovible complète est essentiellement l'occlusion généralement équilibrée (OGE) selon Gysi ou lingualée.

Les logiciels de conception dédiés proposent un pré-montage prothétique intégré aligné en fonction des informations générées par le cabinet sur le plan d'occlusion et le centre du visage. Ils incluent des banques de dents prothétiques qui peuvent être conservées telles quelles ou modifiées pour mieux correspondre aux caractéristiques du patient. En fonction de l'utilisation des outils de conception les groupes de dents peuvent être déformés, déplacés mais en principe l'engrènement proposé par le logiciel est toujours correct. L'occlusion lingualée peut être obtenue mais l'obtention d'une occlusion bilatéralement équilibrée est encore à perfectionner (*Yu, 2018*) (7). Des erreurs de placement et d'orientation du plan d'occlusion, de respect des aires de sustentation, voire des inversions de courbes sont possibles. Selon *Kattadiyil et Coll.* (2015) (8), la difficulté d'interprétation des images 3D pour valider le projet virtuel est systématiquement mise en avant par les utilisateurs de ces nouveaux protocoles. Ces nouvelles technologies obligent le prothésiste et le dentiste à apprendre à maîtriser ces images virtuelles et respecter une check-list de points de contrôles.

Précision de l'occlusion et efficacité masticatoire

L'analyse des contacts et des guidages se fait habituellement avec du papier articulé. L'interprétation des points obtenus est quelquefois difficile. Le T-Scan® est un système d'analyse occlusale informatisé peu répandu en France et beaucoup plus utilisé aux USA. Il fournit en temps réel un graphique qui schématise la position des contacts et l'intensité de la pression occlusale correspondante en pourcentage. Il fonctionne avec des capteurs de pression numériques. Il permet de détecter le premier contact, l'intercuspidation maximale, le moment de force maximale appliquée, le dernier contact, etc., en fonction du temps. Son utilisation en PAC est compliquée par l'encombrement de la plaque et le risque de mobilisation des prothèses. En prothèse conventionnelle polymérisée, *Cunha (2013)* (9) ne trouve pas de différence significative (étude randomisée) sur l'efficacité masticatoire en fonction du protocole de mise en articulateur du modèle maxillaire (table de montage *versus* arc facial). En revanche, les patients testés ressentent toujours une amélioration à l'issue d'une équilibration. *Shigli (2008)* (10), démontre aussi que l'équilibration après remise en articulateur limite le nombre de visites post-insertion prothétique avec moins de doléances qu'un réglage en bouche. Les données de la littérature semblent montrer une plus grande prédictibilité et précision des surfaces occlusales des prothèses complètes conçues numériquement qu'elles soient usinées ou imprimées *(Anadioti, 2020)* (11). *Can Wang (2021)* (12) dans sa revue systématique de la littérature sur la précision des prothèses complètes CFAO trouve une exactitude au niveau occlusal (< 1 mm) et de la base (< 0,3 mm). Cette précision dépend néanmoins du système de fabrication utilisé mais globalement on ne peut pas départager les prothèses usinées des prothèses imprimées pour ce qui concerne leur précision. Les erreurs d'engrènement des dents, de déplacement à la mise en moufle et de déformation à la polymérisation sont gommées par la CFAO. Le remontage pour équilibration ne serait nécessaire que pour des conditions d'enregistrement de l'occlusion précaires générant une approximation. Il s'agit alors de s'interroger sur la pertinence de vouloir absolument gagner une séance en début de traitement (en cumulant empreinte et occlusion) pour être amené à en ajouter une (remontage) en fin de traitement...

La pérennité des rapports d'occlusion est liée à la résistance à l'abrasion du matériau en occlusal. Les matériaux usinés semblent répondre davantage aux critères spécifiques de la PAC *(Kalberer, 2019)* (13). La résistance à l'abrasion de certains disques composites multi-layer offre une alternative esthétique et fonctionnelle acceptable sans toutefois rivaliser avec les dents en porcelaine d'autrefois. Les recherches portent de plus en plus sur l'impression des bases et des dents. Les résultats semblent prometteurs **(Fig. 4)**.

FIG. 4A

Alignement numérique du RMM des empreintes orales numériques pour un projet de PAC immédiate mandibulaire

FIG. 4B

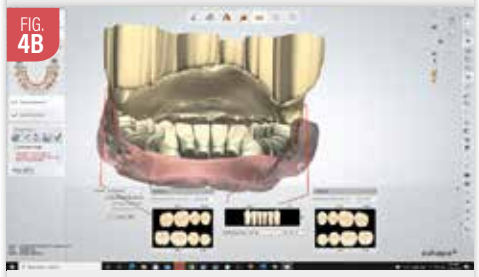

Proposition de montage mandibulaire avec des dents du commerce référencées

FIG. 4C

Prothèse numérique imprimée après assemblage de la base et des dents

Prothèse amovible complète immédiate

Cette situation clinique semble être la meilleure indication de flux numérique complet particulièrement si un calage occlusal assure le maintien de la DVO. Les dents restantes sont souvent mobiles (ce qui justifie leur avulsion). L'enregistrement alors des paramètres occlusaux et leur report sur les modèles dont la situation des dents est probablement différente deviennent complexes. L'enregistrement numérique intra-oral limite ces déplacements dentaires. La superposition d'un scan facial permet de retrouver les axes de références et de simuler le résultat final avec une bonne précision quand le point inter-incisif doit être recentré. La morphologie des dents prothétiques grâce à l'intelligence artificielle développée dans les logiciels de conception peut être personnalisée et adaptée à la fonction du patient **(Fig. 5)**. Cet aspect est encore plus intéressant en prothèse complète unimaxillaire quand la dimension et la morphologie occlusale des dents du commerce ne sont pas adaptées.

FIG. 5A

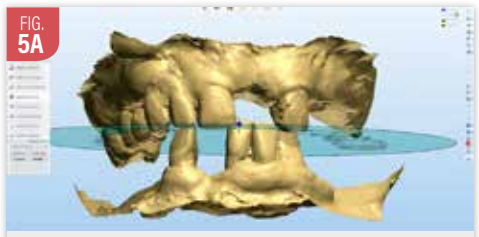

Alignement des empreintes orales numériques

FIG. 5B



Simulation des avulsions de l'arcade maxillaire

FIG. 5C

Projet de montage numérique recalé sur la photo de face du sourire. Le point inter-incisif est déplacé

FIG. 5D

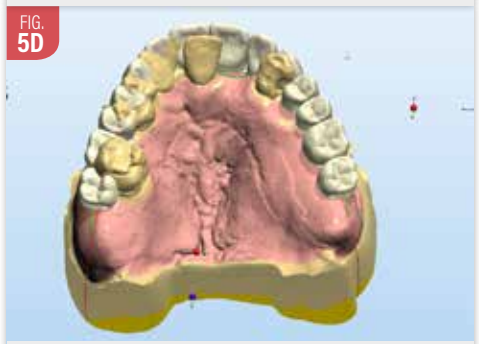

Superposition de l'arcade maxillaire et du projet prothétique

FIG. 5E

Occlusion des prothèses

Conclusion

Le surcoût technologique supporté par le laboratoire doit être équilibré par le temps de travail « à la cheville » en grande partie transféré aux machines-outils. Les étapes de conception et surtout les modifications de montage sont plus rapides avec une souris d'ordinateur qu'avec la spatule à cire. La qualité moyenne des montages obtenus est sûrement meilleure, prédictible et reproductible.

La CFAO permet de multiplier les pièces prothétiques strictement identiques. Chaque paramètre biomécanique peut être modifié (position du plan d'occlusion, amplitude des courbes fonctionnelles, angle cuspidien, forme des extrados, résistance à l'usure des matériaux...) à des fins d'études prospectives. Enfin, de nouveaux outils d'analyse de l'occlusion permettent d'affiner les contacts statiques et dynamiques si difficiles à maîtriser avec le concept d'occlusion généralement équilibrée construit en PAC. Ces avancées technologiques permettront de valider l'efficience de chaque technique par des preuves scientifiques plus robustes et d'améliorer la qualité des prothèses réalisées.

Bibliographie

1. *Lo Russo L, Ciavarella D, Salamini A, Guida L, Intraoral scans of edentulous arches for denture design in a single procedure ? J Prosthet. Dent 2020 ; 215-219*
2. *Kouveliotis, G., Tasopoulos, T., Karoussis, I., Rfa Silva, N., and Zoidis, P Complete denture digital workflow : Combining basic principles with a CAD-CAM approach. J Prosthet Dent 2022 ; 127 : 550-5*

Toute la bibliographie est à retrouver sur
www.aonews-lemag.fr

reveal®
CLEAR ALIGNERS

Reveal® la solution d'aligneurs transparents Nouvelle Génération

ALIGNEURS

- **La transparence du cristal** : le matériau breveté ClearWear® est garanti sans tâches ni décoloration.
- **Sans ou peu d'attachements**.
- **Ajustement exceptionnel** et découpe optimisée.
- Dédié aux dentistes omnipraticiens.

CAMÉRA NUMÉRIQUE

- Compatibilité et intégration directe avec la majorité des caméras numériques du marché
- Conservation du flux de travail habituel

PLAN DE TRAITEMENT

DDX
Portail en ligne gratuit et intuitif permettant la soumission des cas.

Studio Pro™ 4.0
Nouveau logiciel interactif 3D de visualisation et de simulation des plans de traitement.

Contactez votre Spécialiste Reveal pour une présentation au cabinet.
Appelez le 02 47 68 50 00 ou écrivez à contact@revealclearaligners.fr.
www.revealclearaligners.fr

ivoclar | 100 years

Symposium

Vendredi 22 septembre 2023

Impérial Palace Annecy

En 2023, Ivoclar célébre 100 ans d'innovation.

A l'occasion de cet anniversaire, nous organisons un symposium pour les chirurgiens-dentistes et les prothésistes dentaires, regroupant un plateau de conférenciers d'exception.

Réussissons ensemble la dentisterie de demain.

Une journée pour apprendre, échanger et célébrer, dans un cadre mémorable.

Conférenciers :

Dr Jean-Pierre ATTAL
Chirurgien-dentiste

Dr Stefen KOUBI
Chirurgien-dentiste

Dr Gil TIRLET
Chirurgien-dentiste



Dr Romain CHERON
Chirurgien-dentiste

Dr Jean-François LASSERRE
Chirurgien-dentiste

Gérald UBASSY
Prothésiste dentaire

Hélène & Didier CRESCENZO
Prothésistes dentaires

Stevie PASQUIER
Prothésiste dentaire

Dr Gauthier WEISROCK
Chirurgien-dentiste

INSCRIVEZ VOUS ICI

NOMBRE DE PLACES LIMITÉ

Making People Smile*

* Vous donner le sourire

La pédodontie ce n'est pas sorcier !

Belle soirée avec Camille Laulan

Lundi 7 novembre 2022, Alpha Oméga Lyon a reçu Camille Laulan, venue tout droit de Bordeaux et qui nous avait trouvé un thème particulièrement bien adapté à la saison d'Halloween !
Coiffée de sa longue tresse blonde notre conférencière a voulu nous initier à la prise en charge des enfants dans nos cabinets d'omnipratique. D'un coup de baguette magique, Camille a su rendre la pédodontie simple et sexy, nous donnant des astuces s'appliquant aussi bien aux enfants qu'à leurs parents.
Elle nous invite à accueillir nos jeunes patients dès 1 an et demi pour prodiguer les bons conseils alimentaires

à leurs parents et faire découvrir le cabinet au jeune enfant dans un contexte agréable, où aucun soin n'est prévu, pour l'habituer à l'environnement du dentiste et associer la visite chez le dentiste à moment agréable. Lors de l'examen, elle recommande d'impliquer le parent en se positionnant genou contre genou avec lui et en plaçant l'enfant sur les genoux du parent, face à lui.

De cette manière, il sera facile d'incliner le petit en arrière, il aura toujours son parent dans son champ de vision et sera rassuré. Autre astuce : transmettre aux parents une liste de mots prohibés, afin d'éviter de renforcer les appréhensions de l'enfant et une liste de mots magiques à privilégier chez le dentiste.

Par exemple, remplacer le mot anesthésier par endormir, ou le mot piqûre par goutte pour gonfler un ballon. Parler d'aspirateur à bisous pour l'aspiration ou d'œil à dents pour le miroir. Camille Laulan envoie aussi un mail avec des conseils de livres en amont de la consultation afin d'aider les parents à préparer la venue de l'enfant au cabinet.

Nous avons eu de nombreux conseils pour aider au bon déroulement de la consultation : privilégier les questions ouvertes, pour éviter les « non » et faire parler l'enfant pour évaluer ses capacités, mettre en place une approche progressive du *Tell - Show - Do (Dire – Montrer - Faire)* afin de rassurer l'enfant.

Toutes ces techniques de communication et bien plus encore sont développées lors d'une journée complète de formation en pédodontie pour omnipraticiens. La prochaine se déroulera à Toulouse chez Stu'Dent de notre confrère et ami Laurent Elbèze le 14 avril.

Nous remercions très chaleureusement Camille Laulan pour ce moment de partage et de confraternité et pour toutes ces astuces, utiles pour soigner petits et grands !

Camille Laulan avec la nouvelle présidente Lyon, Corinne Attia

... et avec la past présidente, Marie-Hélène Azoulay

Le doyen d'AO Lyon, Bernard Dratler avec la représentante d'Ivoclar


Camille avec Alaa Zeidan (DDF)

Jean-Luc Bismuth et Bruno Fitouchi

Catherine Leval et Annie Story

Hervé Poulet, sa belle fille et le Laboratoire Bienfait

Le trésorier Samuel Bouchoucha bien entouré !

L'équipe de Sigma Net Santé

Marie-Hélène avec Nadège Dahan et Alexandra Chemouny


Tsyonn Cekroun et les sœurs Rassed

Romane Touati

Toulouse termine en beauté 2022

Ce jeudi 8 décembre 2022 nous étions réunis à la faculté de chirurgie dentaire de Toulouse pour la dernière conférence de l'année du Chapitre Alpha Omega et j'ai eu le privilège d'animer cette conférence suivie d'un TP, dont le thème était *L'i-Physio dans la gestion du profil d'émergence en implantologie.* De nombreux participants étaient présents toujours dans l'état d'esprit de partage et de fraternité propre à Alpha Omega.

Qu'est-ce que le profil d'émergence ? C'est la zone située entre le sulcus et le rebord osseux.
Les différences entre le profil d'émergence autour d'une dent et autour d'un implant sont principalement l'absence de fibres desmodontales autour d'un implant. La présence d'un bandeau de gencive kératinisée péri implantaire est le garant d'une stabilité tissulaire essentielle pour les résultats biologiques et esthétiques de nos réhabilitations implantaires.
La création du profil d'émergence péri implantaire anatomique réside dans la difficulté de transformer un profil implantaire circulaire en un profil anatomique en fonction de la dent à remplacer. IPhysio®, contrairement à une vis de cicatrisation, n'a pas une forme circulaire mais existe dans différentes formes A, B, C, D à choisir en fonction de

la dent à remplacer et de la hauteur de la gencive péri implantaire 1, 2 ou 4 mm. Il représente une vraie simplification des protocoles en prothèse implantaire. En effet, il permet de faire directement l'empreinte numérique sans passer par un scan body.

La pièce IPhysio® ne sera retirée que lors de la mise en place de la prothese définitive, cela permet une meilleure stabilité des tissus mous et la suppression de tous les éléments nécessaires à la prise d'empreinte physique (transfert, analogue, porte empreinte individuel...).

Une seule pièce pour tout faire !

La simplicité d'utilisation de l'IPhysio® permet d'obtenir un profil d'émergence anatomique reproductible et améliore la gestion des espaces péri implantaires avec notamment l'absence d'espace proximaux larges.

J'ai montré, au travers de différents cas cliniques, comment j'ai adapté l'utilisation de l'IPhysio® à ma pratique implantaire, en le mettant lors du 2e temps chirurgical, réalisant ainsi une incision semi lunaire afin d'augmenter la quantité de gencive kératinisée.

La dentisterie numérique est une vraie révolution dans notre pratique quotidienne et l'iPhysio® y contribue.

Je remercie l'ensemble des participants de cette soirée, tous les adhérents Alpha Omega, nos partenaires et l'ensemble des conférenciers venus généreusement en 2022 partager leur expérience. Merci Raphael Belaich, Frederic Sebban, Albert Pinto, Damien Carotte, Stephan Duffort, Vincent Benouaich Et Mathieu Benichou.

De g. à dr. Richard Bensaid, Laure Amsellem, Sylvain Partouche, Nelly Lebhar

Nos partenaires, Violetta Marin (laboratoire Labeldent), Antoine Genin et Pierre-Alain Sercki (LYRA ETK)

Patrick Bitoun

Anthony Atlan à Paris pour une soirée sur le flux numérique

Pour bien commencer l'année, le chapitre parisien avait convié Anthony Atlan le 19 janvier dernier pour traiter d'un sujet d'actualité : dentisterie et flux numérique, une opportunité pour notre pratique quotidienne.
Nous sommes tous à la recherche du bonheur n'est-ce pas ? La pyramide de Maslow définit un ensemble de besoins qui nécessitent d'être réalisés avant d'aller à l'étage supérieur. Nous allons essayer de transposer ça sur nos patients… mais à quel prix ? Il est intéressant de noter que le taux de suicide est 5x supérieur chez les dentistes par rapport à la population générale mais que le mariage semble être un facteur protecteur (eh oui !). Donc tout est une question d'équilibre mais maintenant rentrons dans le vif du sujet.

En dentisterie, nous manquons tous de temps et recherchons tous la meilleure qualité dans tous nos actes. Or, tout est possible en analogique ; mais pourquoi donc changer quelque chose qui fonctionne bien pour passer au digital ? Quels sont les avantages du flux digital ? Comment avoir une qualité de traitement élevée, reproductible et durable sans faire exploser les coûts ?

Un des premiers critères souvent énoncés est la rapidité de ce flux numérique. Mais entre la création du dossier patient, les informations à sélectionner pour chaque cas, les retouches sur l'empreinte et les bugs occasionnels, la vidéo présentée nous montre un temps de scannage de 1 minute 50, mais elle ne prend pas en compte tout le temps autour de la prise d'empreinte numérique. Nous arrivons au total à un temps autour de 5 minutes, ce qui correspond à un temps d'empreinte conventionnel. La vitesse n'est alors pas le critère de choix.
Quid de la précision ? Est-elle meilleure ? Pas vraiment. C'est un paramètre complexe avec un ensemble de sources d'erreurs d'approximations et de déformations informatiques. Naturellement, on retrouve moins de déformations dans les empreintes optiques, qui sont moins opérateur dépendant. Cependant, elles existent. Pour nous donner une idée un silicone putty est précis à hauteur de 20 microns contre 1 micron pour un silicone *light*. Nous sommes donc loin des valeurs des caméras, autour de 100 microns. Les silicones sont donc très précis mais sensibles à la manipulation. Il n'est pas rare de voir des déformations lors d'empreintes conventionnelles ratées. Mais quelle est l'adaptation marginale idéale théorique ? 30 microns. La valeur clinique idéale est quant à elle entre 100 et 120 microns. Mais la réalité clinique nous donne plus des valeurs aux alentours de 150/200 microns. Notre caméra est donc tout à fait opérationnelle.
À 30 000 € de prix moyen pour une caméra et installation numérique, il faut réussir à souvent l'utiliser pour rapidement recevoir son retour sur investissement…

Mais alors pourquoi changer ? Pour les empreintes, les matériaux et surtout la puissance de la planification !

Sur les prises d'empreintes la caméra nous donne accès à une prise d'empreinte sous digue, à un contrôle et à une correction des épaisseurs de préparations, à un stockage de données ou encore à une prise d'empreinte facilitée pour des implants simples. Tout cela est bien plus long en empreinte conventionnelle, voire impossible. Mais comme tout système informatique il y a des bugs et certaines caméras tolèrent moins bien les zones profondes/anfractueuses comme des piliers étroits surtout qu'il nous est impossible de pousser les tissus avec de la lumière, chose faite classiquement avec du silicone. Il est donc parfois intéressant de doubler notre empreinte optique avec une empreinte conventionnelle lorsque nous venons préparer 8 dents pour des facettes par exemple.

En quoi le digital nous facilite l'accès à de nombreux matériaux ?

La zircone est 100 % digitale car sa fabrication ne peut se faire seulement par soustraction en usinant un bloc ou un disque. Pour les composites, il existe une différence significative entre les composites stratifiés en laboratoire et les composites CAD/CAM qui présentent de meilleures propriétés biomécaniques et des meilleurs taux de conversion permettant l'usinage de pièces très fines. Les tables top en composite auront donc plus tendance à s'user que se casser. L'utilisation du digital pour la vitrocéramique, quant à elle, est plus nuancée. L'e.max (disilicate de lithium) peut être usiné en CAD/CAM dans un bloc, soit par technique de pressée à la cire perdue (ses valeurs biomécaniques sont légèrement supérieures). L'e.max est donc un matériau plus dur à usiner et présente plus de *chipping (éclat)* sur les zones fines.
C'est pourquoi l'Empress (disilicate de leucite) est une très bonne alternative pour de la vitrocéramique monolithique CAD/CAM en secteur esthétique. Les matériaux monolithiques bien maquillés présentent l'avantage de conserver la forme du projet prothétique initial. Ainsi, les matériaux accessibles en conventionnel le sont aussi en numérique, avec en plus l'accès à d'autres matériaux jusqu'alors impossibles à utiliser.
Nous avons tous déjà fait face à un défaut inexplicable sur une pièce prothétique n'est-ce pas ? Des inlays trop haut de 1 mm, des couronnes sur implants qui tournent

sur leur pilier. Mais d'où vient ce problème d'adaptation ? De la caméra, du design ou de la machine ?
Après avoir comparé une cire perdue, une impression et un usinage, le problème vient, dans l'exemple proposé par A. Atlan, de l'usineuse ! Autrement dit, il nous est possible et même facile de trouver le coupable dans notre chaîne de production de pièces prothétiques en numérique. Le design nous permet d'obtenir des finitions (trop ?) précises mais les fraises d'usinage ne sont pas toujours assez fines, créant donc un défaut d'adaptation. Il est bon de le savoir lors de la confection de pièces nous-même. Ainsi, nous prendrons en compte ces limites à l'usinage et de nos fraises afin de prévoir des pièces réalisables par l'usineuse et éviter de mauvaises surprises lors de la pose de notre pièce prothétique !

La planification est probablement l'outil le plus puissant du digital permettant une simplification de la communication, de la virtualisation et de l'intégration de différents fichiers (stl., dicom., jpeg, etc.). Or, il reste un problème majeur, nous nous devons de trouver le bon prothésiste numérique, capable de traiter nos empreintes comme nous le souhaitons et de permettre la bonne communication rapide avec lui. De plus, le grand apport du numérique est la possibilité de stocker facilement toutes nos empreintes et de les avoir accessibles longtemps.

Mais comment garder notre projet prothétique initial sans perdre des informations au fur et à mesure du traitement ? SmileCloud nous permet, à l'aide de photos de notre patient, de réaliser un projet prothétique, que nous pouvons transmettre à notre prothésiste et qui nous crée un wax-up virtuel. On peut ainsi le transmettre à notre patient en bouche par un mock-up (par impression du modèle contenant le wax-up) et ainsi montrer au patient notre projet directement en bouche et sur lui.

Une fois le projet prothétique validé, nous pouvons demander les pièces prothétiques à l'image de ce projet validé par le patient, afin de retrouver, lors du résultat final, notre projet esthétique et fonctionnel prévu dès le début avec notre prothésiste.

Il devient alors plus simple de communiquer avec son prothésiste et son patient en passant par le numérique. Il est important de savoir quels sont les avantages et les inconvénients lorsqu'on se lance dans du numérique, afin de ne pas avoir de trop grosses attentes qui pourraient nous décourager lors de notre investissement dans le tout numérique.

Yohann Brukarz et Léonard Sebbag

Anthony Atlan avec Brigitte Ehrgott, Présidente du Conseil Départemental de Paris CNO, Franck Sebban et Grégory Scialom (Labocast 3D)

Les Castels !

André Sebbag et Bertrand Khayat

Cyril Perez, Mickael Aboulker, Myriam Derman

Nathan Moreau bien entouré

Philippe Madar vec Mouna Assi

Avec Anthony et Guillaume Jouanny

Thomas et Martha Clément, Kevin Bijaoui (Dentalinov)

Serge en pleine méditation ☺

Laurent Temamm, Yaël Lellouch, Serge Zagury et Michael Uzan

Elsa Médina, Laurence Grunberg

Fabien Afonso (Megadental), Sydney Boublil, Audrey Ohayon et Raoul Tibi

Laurence Addi avec B. Ehrgott et M. Uzan

Hommage

Pensées émues pour la famille de Jacques Uzan.
Notre fidèle membre et ami nous a quitté prématurément le 8 mars dernier. Il laisse un grand vide pour tous ceux qui l'ont connu. Le chapitre AO Paris présente ses sincères condoléances à sa femme Sophie, et à ses filles Sasha et Juliette.

Prix AO J. Breillat 2022

Partenaire du prix Veasy

Félicitations à nos lauréats 2022
du prix de thèse J. Breillat

Lors de cette soirée, ce fut l'occasion de remettre le prix AO J. Breillat à nos heureux lauréats : Van-Hoan Nguyen, Luc Quarre, Yohann Brukarz, Aurore Daoudi et Marine Pierrain (représentée par son directeur de thèse, Nathan Moreau) avec le président du jury, André Sebbag

A-dec, le concept **“sur mesure”**
Parce que vous êtes tous différents

Créez votre cabinet à votre image

a-dec®
reliablecreativesolutions™

Venez découvrir la gamme A-dec sur www.a-dec.fr

Des news de Tel Aviv University

Les dernières recherches médicales

Cécité : des chercheurs ont identifié un facteur de risque génétique de la malvoyance chez les personnes âgées

Les Prof. Ruth Ashery-Padan et Ran Elkon du Département de génétique moléculaire humaine et de biochimie de la Faculté de médecine de l'Université de Tel-Aviv et de l'École des neurosciences, ont identifié pour la première fois des protéines qui jouent un rôle clé dans le fonctionnement et le développement des tissus atteints par la DMLA (dégénérescence maculaire liée à l'âge), l'une des principales causes de la perte de la vue à un âge avancé dans le monde occidental. Les chercheurs ont pu localiser avec exactitude l'emplacement de ces protéines dans le génome, et découvrir le lien entre les modifications de ces régions génomiques et les risques de développer la maladie. Leur méthode pourra permettre de déchiffrer également d'autres mécanismes impliqués dans diverses maladies génétiques complexes.

Percée dans la recherche sur le syndrome de Williams (comportement hypersocial)

Une étude menée par le Dr Boaz Barak de l'École des sciences psychologiques et de l'École des neurosciences de l'Université de Tel-Aviv, en collaboration avec le Dr Asaf Marco de l'Université hébraïque de Jérusalem, a révélé des processus anormaux entraînant une perturbation de l'expression de gènes essentiels au développement du cerveau chez les personnes souffrant du syndrome de Williams (maladie génétique comprenant un retard psychomoteur associé à un comportement hypersocial et des manifestations cardiovasculaires). Les résultats de l'étude pourraient contribuer au développement de futurs traitements de la maladie, liés à la régulation des gènes atteints.

Réparation d'os grâce à un hydrogel qui imite l'environnement naturel du tissu osseux

Espoir pour les patients qui souffrent de lésions osseuses graves : le Prof. Lihi Adler-Abramovich et le Dr Michal Halperin-Sternfeld, de l'École de médecine dentaire de l'Université de Tel-Aviv, en collaboration avec le Prof. Yitzhak Binderman, et les Dr Rachel Sarig et Moran Aviv, ont développé un hydrogel spécial qui permet de reconstituer des fragments d'os manquant en favorisant la régénération des tissus. La nouvelle méthode aura des applications cliniques importantes dans les domaines de l'orthopédie et de la dentisterie.

Percée dans le traitement du cancer du sein

Des chercheurs du laboratoire du Prof. Neta Erez de l'École de médecine de l'Université de Tel-Aviv ont décrypté le mécanisme par lequel la chimiothérapie crée un environnement inflammatoire propice au développement des métastases, et ont constaté qu'en ajoutant un médicament anti-inflammatoire au traitement, on pouvait réduire le risque de récidive cancéreuse de 52 % à 6 %. La méthode, développée sur des souris, pourrait améliorer le traitement chimiothérapie des patientes atteintes du cancer du sein, et diminuer de 88 % l'incidence des rechutes.



Percée dans le domaine de la délivrance ciblée de médicaments

Le doctorant Itai Katzir, sous la direction du Dr Ayala Lampel de l'École de biomédecine et de recherche sur le cancer de l'Université de Tel-Aviv, a développé une nouvelle technologie qui permettra pour la première fois au monde, de contrôler l'encapsulation des molécules et leur libération par exposition aux rayons ultraviolets. L'étude pionnière dans le domaine des biomatériaux, aura de nombreuses applications biomédicales, en particulier pour la délivrance contrôlée de médicaments « intelligents », protéines, anticorps ou autres molécules thérapeutiques, ciblées spécifiquement sur les tissus malades.

Une nouvelle technologie pour l'ablation des tumeurs cancéreuses sans opération

Une nouvelle technologie innovante développée par le doctorant Mike Bismuth sous la direction du Dr Tali Ilovitsh, du Département de génie biomédical de l'Université de Tel-Aviv, permet de détruire les tumeurs cancéreuses grâce à une combinaison d'ultrasons focalisés à basse fréquence et de nano-bulles injectées dans la circulation sanguine, sans nécessiter de traitement invasif. L'expérience, menée sur des souris, sera probablement adaptable à l'homme dans l'avenir.



Un nouveau test sanguin pour détecter les anomalies fœtales

Le Prof. Noam Shomron, Directeur du laboratoire de génomique fonctionnelle et de l'Institut d'oncologie de l'Université de Tel-Aviv, et le doctorant Tom Rabinowitz, ont développé un test sanguin capable d'identifier avec précision près de 100 % des anomalies génétiques du fœtus dès la 10e semaine de grossesse. Selon les chercheurs, le test, actuellement développé par la startup IdentifAI, pourrait permettre de contourner tous les tests invasifs pendant la grossesse et obtenir des résultats à un stade de plus en plus précoce.

Première mondiale : les chercheurs de l'Université ont réussi à freiner le cancer de la peau

La doctorante Sabina Pozzi, sous la direction du Prof. Ronit Satchi-Fainaro de la Faculté de médecine de l'Université de Tel-Aviv, a décrypté pour la première fois le mécanisme par lequel le cancer de la peau envoie des métastases au cerveau, et a réussi à retarder la propagation des métastases dans le cerveau de 60 à 80 %, et même à l'empêcher, au moyen de traitements existants destinés entre autres aux maladies cardiaques, hépatiques et au diabète. Selon les chercheurs, ces traitements peuvent être réorientés vers la thérapie du mélanome, et conviennent même comme traitement préventif.

Des chercheurs ont réussi à éradiquer les tumeurs cérébrales chez des souris en détruisant leur source d'énergie

Une étude révolutionnaire réalisée par la doctorante Rita Perelroizen, sous la supervision du Dr Lior Mayo de l'École de biomédecine et de recherche sur le cancer et de l'École des neurosciences de l'Université de Tel-Aviv a réussi pour la première fois à éradiquer totalement des cellules de glioblastome, l'un des cancers du cerveau les plus agressifs et invasifs, en inhibant deux mécanismes critiques qui favorisent la croissance et la survie de ces tumeurs mortelles. Ces découvertes qui retentissent déjà dans le monde médical fournissent une base prometteuse pour le développement de médicaments efficaces pour le traitement de ce cancer actuellement sans traitement, ainsi que pour d'autres types de tumeurs cérébrales.

Percée scientifique dans la recherche sur le cancer : des chercheurs ont mis au point une petite molécule qui rend l'immunothérapie abordable pour tous les patients

Une équipe internationale de chercheurs sous la direction du Prof. Ronit Satchi-Fainaro, Directrice du Centre de recherche sur la biologie du cancer et du laboratoire de recherche sur le cancer et la nanomédecine de l'Université de Tel-Aviv, a synthétisé une petite molécule qui pourrait constituer une alternative plus efficace et financièrement abordable à un anticorps actuellement utilisé avec succès pour traiter toute une gamme de cancers, mais coûteux et peu malléable.

André Amiach

TAU
Save the date

Journée scientifique le 15 mai à TAU à l'École dentaire Maurice and Gabriela Goldschleger

Past, present and future : research on Implants and osseointegration

PROGRAMME

09:00-09:15	Gathering
09:15-09:30	Welcome (Karen B. Avraham, Dean, Faculty of Medicine, Shlomo Matalon, Head of Dental School, André Yves Amiach, TAU Governor, Advisor member)
09:30-10:00	Itzhak Binderman, Preventing peri-implantitis- Tissue engineering of soft tissue and periosteum barrier as biological protection of the underlying bone
10:00-10:30	Distinguished Lecturer, Gerard Scortecci, New concept on bone stimulation. Presentation of new tools
11:00-11:30	Yankel Gabet, Mechanism and prevention of inflammation-induced osteolysis
11:30-12:00	Lihi Adler Abramovich, Head, Laboratory of Bioinspired Materials & Nanotechnology, Department of Oral Biology Bioinspired materials for tissue Regeneration
12:00-12:15	Scholarship Award Ceremony

GROUPE Airel Quetin

PE9, le fauteuil universel

Nouvelle ergonomie.
Plus polyvalent.
Ambidextre.

FABRIQUÉ EN FRANCE

Dispositif médical : Classe IIa – Organisme notifié : SZUTEST (2195) – Fabricant : Airel, France
www.airel-quetin.com – choisirfrancais@airel.com – 01 48 82 22 22

kuraray

Noritake

ADHESIF UNIVERSEL MULTI INDICATIONS

COLLAGE

CORE BUILD-UP

RESTAURATIONS

CLEARFIL™ Universal Bond Quick

CLEARFIL™ Universal Bond Quick est un adhésif universel qui agit instantanément, offrant aux dentistes une procédure intuitive en une seule étape. Notre technologie d'adhésion rapide associe le monomère MDP original à de nouveaux monomères hydrophiles, qui s'allient pour produire une stabilité et une résistance à l'humidité, optimale en vue d'un résultat durable.

BORN IN JAPAN

Kuraray France, 63 av du Général Leclerc 92340 Bourg La Reine + 33(0)1 56 45 12 51. Contact : dental-fr@kuraray.com. www.kuraraynoritake.eu/fr
Dispositifs médicaux de classe II a. CE0197. Organisme notifié TÜV Reinland LGA Product GmbH Tilystraße 2, 90431 Nümberg, Germany.

Dépistage du diabète à l'ADF 2022

Le Lions Club Paris Monceau Grande Armée a proposé un dépistage du diabète pendant le Congrès de l'ADF. Du mercredi 23 au matin au vendredi 25 novembre au soir, les bénévoles du Club se sont relayés, soutenus par d'autres Lions de Paris La Boétie, Saint Georges, Arc de Triomphe, Sologne, Quai d'Orsay ainsi que les Léos de Paris Centre.

Installés sur un stand de 15 m² offert par les organisateurs et équipés par LIDER Diabète, les Lions ont été aidés par de nombreux volontaires, dentistes, infirmiers, infirmières, actifs et retraités, étudiants en dentaire pour dépister un flot continu de visiteurs du monde dentaire (praticiens, assistantes, industriels...). L'application du Congrès permettait à chacun de trouver le stand et de venir se faire dépister. Une campagne d'affichage mise en place par les secrétaires généraux informait les visiteurs sur tous les panneaux d'information.

La première journée a permis de dépister 500 personnes. Jeudi, l'affluence a augmenté et a porté à 700 le nombre de dépistés. Vendredi fut harassant avec 800 personnes dépistées. Au total, cette campagne menée tambour battant a permis de réaliser un record de 2000 dépistages qui a été établi avec 84 sujets hors limites méconnus, identifiés. Il faut rappeler ici qu'un Français sur 11 est concerné par le diabète, soit 4 millions de personnes, et que l'on estime à 1 million le nombre de diabétiques non identifiés qui vivent avec le risque de voir leur vie totalement modifiée par la survenue d'une des complications gravissimes de cette pathologie (perte d'un rein, d'un orteil ou d'un pied, d'un œil, des dents...) dont le coût global pour la Nation dépasse les 20 milliards d'euros (*International Diabetes Federation – Atlas 2021*) !

Le succès de cette action de prévention s'inscrit dans la nouvelle politique de santé incarnée par notre nouveau Ministre de la Santé, F. Braun, telle qu'il a développé lors de la soirée inaugurale du Congrès.

Merci aux secrétaires généraux du Congrès pour leur confiance. Merci à nos amis de l'Union Française pour la Santé Bucco-Dentaire (UFSBD) avec qui nous sommes désormais partenaires et qui seront dorénavant à nos côtés dans de futures actions de dépistage et d'information. Les délégués régionaux de l'UFSBD, tous chirurgiens-dentistes, viendront désormais en soutien des Clubs Lions de province pour aider aux futurs dépistages.

Merci à LIDER Diabète pour son soutien logistique infaillible. Merci à toutes les personnes bénévoles sans qui rien ne serait faisable. Le Diabète est la première pandémie mondiale non contagieuse. Sa prévalence est en constante augmentation. Le combat ne fait que commencer. L'urgence de santé publique réclame toute notre énergie. Nous serons présents et espérons que vous serez toujours plus nombreux à nos côtés.

Rendez-vous les samedis 29 avril et 6 mai à l'accueil de la Foire de Paris pour la prochaine campagne.

Merci à toutes et tous.

Jacques Bessade

Assises de Chirurgie orale face et cou

Cannes, 2-4 février

Les premières Assises de Chirurgie Orale ont été l'occasion d'échanger autour de la thématique : **construire un os pour la vie**. La dentisterie, associée aux chirurgiens ORL, chirurgiens esthétiques et orthognatiques, s'est inscrite dans ce congrès de chirurgie de la face et du coup, co organisé par **Franck Afota** et **Charles Savoldelli**. Julien Biton était là et nous en fait un compte rendu.

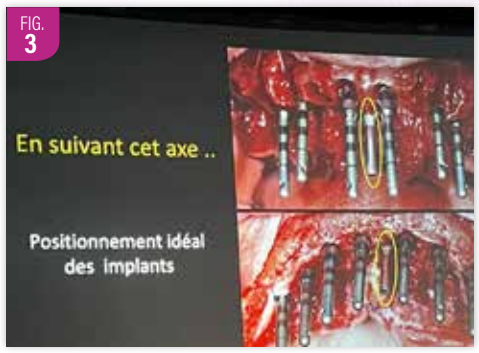

Pourquoi et comment il faut appliquer les principes de l'ostéo-immunologie ? Joseph Choukroun

L'an 2000 est un immense bouleversement dans la science osseuse (*Arron JR, Choy et collaborateurs*) : l'immunité est l'élément essentiel au niveau de la formation et de la résorption osseuse. Mais les cellules osseuses influencent également le système immunitaire, c'est donc une même entité.

L'ostéointégration commence par un phénomène immunitaire qui est l'inflammation. Celle-ci peut avoir deux effets : un positif au début puisqu'elle est le premier élément de la cicatrisation, mais si elle dure plus de 5 jours, elle devient néfaste en produisant des oxydants. Il faut donc lutter avec des antioxydants, et de fait diminuer le stress oxydatif.
Une inflammation chronique va entraîner la production d'ostéoclaste : résorption osseuse.
Il faut une balance, entre diminuer le stress oxydatif pour éviter les complications et les échecs, et éviter une baisse d'immunité afin de prévenir un défaut de formation osseuse ou une perte osseuse. Pour cela on prêtera une attention particulière chez les patients en stress oxydatif permanent à savoir les diabétiques et les fumeurs.
Il est donc nécessaire de réaliser une évaluation du niveau de stress oxydatif pré opératoire : cholestérol LDL (oxyde les ostéoblastes) : LDL > 1,4 ralenti l'ostéointégration et > 1,8 pas d'ostéointégration.
La vitamine D a une activité paracrine ayant un rôle contre l'inflammation. La science a même démontré qu'en dessous de 20ng la vitamine D joue un rôle causal dans l'inflammation systémique **(Fig. 1)**.

Enfin on prêtera une attention particulière aux patients allergiques, car il y a un dysfonctionnement immunitaire associé à une libération d'oxydants. Ils sont en stress oxydatif.

L'autophagie peut jouer un rôle important dans la cicatrisation, quand les cellules jeûnent, elles organisent leur propre nettoyage, éliminent toutes les substances indésirables dont les oxydants. On améliore l'immunité en utilisant le jeûne intermittent : 16/18h de jeûne c'est facile, il faut oublier le petit-déjeuner ! J. Choukroun le conseille pendant 10 jours : 5 jours avant la chirurgie, puis 5 jours après.

Lorsque l'on veut faire une greffe osseuse il faut analyser le biotype gingival. Si la gencive est fine sur une greffe, les bactéries vont passer et provoquer une inflammation chronique : fibrose et résorption. Il y a donc un intérêt à la membrane de collagène qui est une barrière immunitaire et non pas une barrière cellulaire.
Le biomatériau est important : il faut choisir celui provoquant le moins d'inflammation c'est-à-dire l'humain ou bien le porcin très proche de l'humain.

Voici le nouveau protocole de Joseph Choukroun :
- renforcer l'immunité (vitamine D),
- pas de pression sur l'os (ischémie) donc on ne torque pas trop ses implants,
- réduire l'inflammation (cortisone) et immobiliser la greffe osseuse qui a été faite avec un biomatériau peu inflammatoire associé à du PRF (stick bone, membrane...),
- over concept : on greffe plus que ce qu'il ne faut,
- antibiotiques à action immunitaire : azithromycine monodose la veille de l'intervention, durée de l'effet une semaine **(Fig. 2)**.

L'augmentation osseuse est-elle le facteur clé du succès en réhabilitation implantaire totale ? *Alain Simonpieri*

Lorsque l'on fait une mise en charge immédiate voici les défis de la réussite.
- Assurer le niveau osseux vertical. Les radios ne montrent jamais le mur postérieur, ce qui est essentiel car la résorption osseuse est toujours buccale (pression de la langue). Un implant doit donc être placé en contact étroit avec le mur postérieur et il faut placer les implants 2-3 mm sous la crête pour obtenir le pic osseux.
- Obtenir un tissu mou adéquat (épaisseur) tout en ayant une profondeur suffisante du Vestibule.

Comment améliorer la vascularisation des tissus mous : greffe osseuse, on remplace la corticale par un os trabéculaire. Il va y avoir un épaississement de la gencive on va greffer plus que le nécessaire : overgraft concept. Le pic osseux d'aspect papilliforme permet d'obtenir des papilles.

Les grandes règles :
- ne jamais commencer une chirurgie sans projet prothétique,
- axe implantaire grâce au canal nano palatin, aucun risque aucune conséquence,
- à la mandibule le guide doit venir en contact avec la papille rétro incisive.

Les implants doivent être linguaux et palatins, le mur est toujours présent, l'os est dense. Il est plus facile d'avoir une stabilité primaire (> 35N pour MCI), et il y aura plus de volume buccal, donc plus de stabilité dans le temps **(Fig. 3)**.

Le nombre d'implants est toujours un débat, la solution universelle n'existe pas mais dépends du morphotype. On ne mettra pas 10 implants à mamie mais au rugbyman oui ! De plus l'antagoniste est aussi important, PAC ou dents naturelles il n'y a pas les mêmes forces.
On réalisera une armature rigide sur les prothèses provisoires qui peuvent être placées 5-6 jours après la chirurgie.
Enfin pour un résultat esthétique les cols implantaires doivent être à la même profondeur pour les dents controlatérales.

Ostéo-immunologie : augmentations osseuses verticales et horizontales à très grande vitesse, *Jérôme Surménian*

J. Surmenian nous propose un protocole d'augmentation osseuse rapide, faisable par tout le monde, acceptable par le patient. Son objectif est une réhabilitation complète en 6 mois (greffe + implant + tissus + prothèse) et le tout à un coût raisonnable.
Il faudra préciser que tout le protocole de Joseph Choukroun est totalement respecté, patient testé, supplémenté, proto-

FIG. 4

FIG. 5

FIG. 6

FIG. 7

cole immunitaire, biomatériau porcin... L'objectif étant d'être le plus biologique possible, pour diminuer le nombre de chirurgies, et d'être rapide.

Règle de 3 :
- régénération osseuse protégée,
- stabilisation du cal osseux : *saussage / sticky*,
- greffe en 2 étapes, avec un micro sticky à la pose des implants.

Lorsque l'on fait une régénération osseuse protégée beaucoup de techniques sont viables : membrane PTFE, grille titane, autogène en lame ou bien Fast System **(Fig. 4)**. Tout fonctionne mais le Fast system est le choix de Jérôme pour les greffes verticales, c'est une chaînette vissée empêchant l'appui des tissus sur la greffe. La mise en place du système est beaucoup plus rapide qu'une membrane armée avec des pins ou bien qu'une grille titane, et ne comporte pas le désavantage du second site opératoire ni des suites post opératoires du prélèvement ramique. Il ne faudra absolument pas laisser les tissus reposer sur le fast mais greffer par-dessus.
Lors du second temps opératoire le retrait de ce système est facile, la pose des implants est réalisée et un petit sticky bone est mis en place couvert par du PRF, les tissus ne sont pas refermés afin de gagner de la gencive kératinisée. En résumé en deux opérations relativement rapides on a tout gagné !

Réhabilitation complexe en oncologie, *Mickael Samama*

L'objectif est de compenser de grosses pertes de substances suite à des soins de tumeurs ou encore des accidentés, des blessés par balle, ou des patients atteints de gros foyers infectieux.
En général cela se fait par prothèse maxillo- faciale ou par lambeau libre de péroné. L'objectif serait d'utiliser les implants zygomatiques à la place.
En fait nous sommes dans des cas où la greffe osseuse n'est pas possible, il faut faire avec le capital osseux disponible.

Cette chirurgie est très longue, réhabilitation en 1 an avec des risques et une intervention initiale de 8-9h. Dans les greffes de scapula la densité osseuse est un réel problème car impossible de poser des implants alors qu'une fixation dans le zygoma permet une stabilisation implantaire et du coup prothétique.

Durée d'hospitalisation 5 jours vs 15 jours, on peut réaliser une mise en charge immédiate alors que dans l'autre cas la prothèse se fait à 1 an. C'est un vrai changement de vie pour les patients **(Fig. 5 et 6)**.

ROG et coffrage autogène importance de la gestion tissulaire secondaire, *Aurélien Thollot et Romain Chaleil*

Quand on augmente les volumes osseux on perd directement le vestibule car on observe un déplacement de la ligne muco gingivale. Cette perte de muqueuse va rendre le brossage impossible, il faut donc recréer des conditions idéales pour une hygiène correcte.

Coffrage ou ROG techniques complémentaires, nombres de chirurgies différentes et indications différentes (ROG projection).

Leur choix se fait du côté de la plastie vestibulaire de Kazanjian que je vous laisse découvrir à travers la publication de *Fouad Khoury, Quintessence international 2010 : 99-103.*

Le digital workflow au service de la biologie lors des procédures d'extraction implantation immédiate, *Sébastien Melloul*

Le positionnement 3D de l'implant en secteur esthétique est très important, et l'utilisation de la chirurgie guidée est un bon outil.
Le protocole commence toujours par un projet prothétique en utilisant un clone digital, à savoir CBCT + bilan photos + empreinte numérique.

Il y aura toujours un décalage entre la planification et la réalité clinique **(Fig. 7)**.

Aménagement tissulaire des Pro arch, *Mathieu Collin*

Les patients ne viennent pas pour des implants ils viennent pour des dents. Pour ceux qui se disent que le *all on 4* ça ne fonctionne pas, il est sorti lors du Consensus ITI de 2018 que le all on 4 était validé scientifiquement, il n'y a plus de débat !

80 % des patients n'ont pas d'os sous les sinus et de l'os uniquement antérieur **(Fig. 8)**.
Le concept du Pro arch c'est une réhabilitation globale fixe, pas de greffe, esthétique, mise en charge rapide.

M. Collin fait le choix d'implant *tissue level* car selon lui c'est le meilleur ami du patient atteint de maladie parodontale. L'aménagement tissulaire est aujourd'hui nécessaire et quotidien pour Mathieu Collin. L'idée est de réaliser un aménagement osseux, avec de l'os de

3M Science. Applied to Life.™*

Trois excellents produits pour pratiquement toutes les restaurations.

Il est temps de se débarrasser de toute complexité : économisez de l'espace et du temps en stockant jusqu'à trois excellents produits avec la **série 3M Universal.**

3M™ Filtek™ Universal Restorative Composite
3M™ Scotchbond™ Universal Plus Adhésif
3M™ RelyX™ Universal Ciment-composite de collage

Notre adhésif universel « tout-en-un » :
- Adhère sur pratiquement n'importe quel substrat, quelle que soit la technique de mordançage
- Adapté à toutes les indications de collage directes et indirectes
- Radio-opacité supplémentaire réduisant le risque d'erreur de diagnostic radiologique
- Scelle et adhère à la dentine affectée par les caries
- Aucun primer séparé, silane ou activateur à prise duale nécessaire

Focus sur le produit :
3M™ Scotchbond™ Universal Plus Adhésif

Demandez votre démonstration gratuite en scannant ce QR code :

* 3M Science. Au service de la Vie.

3M RelyX Universal, 3M Scotchbond Universal Plus et 3M Filtek Universal Restorative sont des dispositifs médicaux de classe IIa. Marquage CE0123. 3M Deutschland GmbH. Allemagne. Lire attentivement les informations figurant sur la notice ou l'emballage avant toute utilisation. Distribués par 3M France, 95006 Cergy Pontoise Cedex. 3M, 3M Science. Applied to Life., RelyX, Scotchbond et Filtek sont des marques déposées de 3M ou 3M Deutchland GmbH. © 3M. Tous droits réservés. 3M 1282. Octobre 2022.

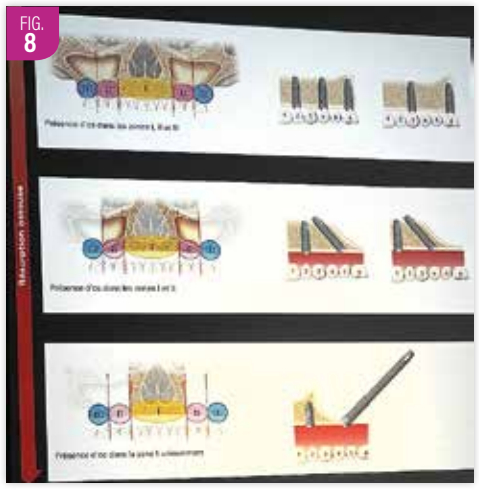

FIG. 8

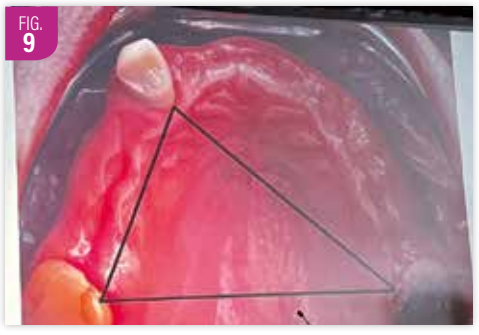

FIG. 9

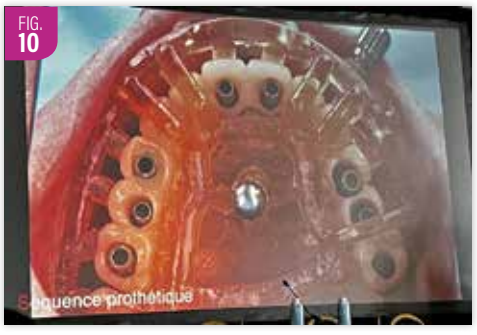

FIG. 10

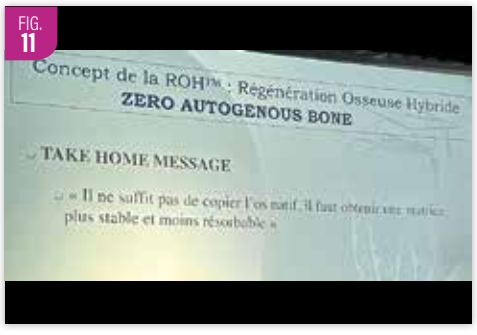

FIG. 11

forage ou bien un biomatériau qui n'a pour seul but que d'épaissir les tissus et de créer un environnement pérenne dans le temps. Il utilise et recommande le GTO qui a une réponse gingivale surprenante et ne nécessite pas de membrane.
Les maîtres mots : service / rendu / patient.
Attention je mets en garde nos lecteurs : il ne faut pas croire que mettre 4 implants c'est simplifier la chirurgie ou encore la rendre accessible à tout le monde. Il y a des indications précises, l'implant *tissue level* ne pardonne pas, et cela reste de la réhabilitation complexe.

Star Concept, *Mathieu Declercq*

M. Declercq nous a présenté son approche de mise en charge per opératoire. Protocole décrit par un confrère belge, David Norre en 2016 qui a vu 2 évolutions depuis.

Trois challenges :
- chirurgical : technique reproductible,
- prothétique : répondre favorablement aux attentes esthétiques et fonctionnelles du patient,
- temporisation : transition chirurgie/prothèse.

STAR : *Save, Three, Acceptable, Roots* (2016).

L'idée est d'avoir un trépied sur lequel caler son guide chirurgical. La chirurgie sera réalisée en full guidée. Le premier principe est le choix du premier implant à forer : quelle est la zone la plus stable pour éviter une bascule du guide et un décalage.

Le design du provisoire est fondamental, la compression de ce dernier va favoriser l'apparition de papilles **(Fig. 9)**. La 2e version du Star concept (2019) est celle avec une mise en place d'une prothèse transvissée per opératoire.

Ici on aura donc deux guides à clavettes. Les clavettes ont un rôle majeur dans le Star concept. Le système implantaire est choisi de manière à disposer de porte implants qui peuvent être transvissés à l'implant. Le premier implant doit être le plus fixe afin de donner une stabilité totale au guide. Le forage des clavettes aura lieu après la mise en place des implants. Les dents sont retirées, puis on met en place le deuxième guide qui contient le bridge provisoire, celui-ci est claveté. Ensuite, mise en place des cylindres temporaires à travers le bridge et solidarisation du bridge aux cylindres avec du composite fluide. Enfin dépose et mise en place d'unifast sur l'interface entre les piliers **(Fig. 10)**.
Les clavettes finalement ne servent qu'à maintenir le deuxième guide puisque c'est toujours ce concept de trépied qui sert au premier guide.

La version 3 du Star concept : guide à étage, on l'utilisera si les dents sont trop mobiles ou encore chez l'édenté complet. On aura ici 4 guides. Le STAR devient : *Secure Three Acceptable Retentions.*

Régénération osseuse hybride (ROH), *Georges Khoury*

L'idée est l'induction vasculaire. Lorsque l'on n'est pas pédiculé on rentre dans un schéma de remodelage.
Nous avons besoin de facteurs facilitants. Nous avons longtemps pensé que la clé basée sur les facteurs de croissance osseuse était nécessaire, les BMP. Mais nous n'avons aucune preuve de leur efficacité, on se trompe d'objectif.
Dans le matériau les cellules ne peuvent pas arriver, c'est un caillot et on ne peut pas avoir un recrutement de cellules mésenchymateuses à T0.
Formation du caillot, stabilité, angiogenèse et néoformation vasculaire à travers une cascade de l'angiogenèse il y aura une induction et prolifération et un développement des cellules.

Trilogie ROH : densité du minéral, matrice collagénique, induction vasculaire.

L'objectif étant le 0 autogène. La trilogie diffère de l'autogène car nous avons ici des cellules que nous pensons ostéoinductrice vs une induction vasculaire.

Biomimétisme : un substitut osseux à une forme, si une cellule se pose sur quelque chose de dense on aura une minéralisation, si c'est peu dense on aura un os spongieux.

Le mécanisme de résorption de l'autologue est continu dans le temps. La stimulation de l'os est desmodontale, un implant ne provoque pas ça car il n'y a pas de ligament. L'absence de stimulation fonctionnelle provoque une résorption : un implant ne stimule pas l'os. Donc si on régénère avec un matériau qui se résorbe spontanément on aura une résorption car pas de stimulation.

Le collagène définit la structure lamellaire de l'os et ses propriétés physiques. L'os de banque et l'os autogène ne se fibrosent pas, ils se résorbent mais ils ont une matrice de collagène qui stabilise le caillot et permet une angiogenèse intéressante. Le collagène de type 1 entraîne une différenciation ostéoblastique en cascade.

Dans les biomatériaux lorsqu'il n'y a pas de collagène l'os est mécaniquement instable.

Le potentiel ostéogénique n'existe pas au niveau des prélèvements sauf si la greffe est pédiculée.

Le rôle majeur du BMP est la modulation de l'ostéogenèse. Il joue son rôle 2 semaines après la génération sauf que le temps de survie des BMP est de 40 mn...
L'os autogène relargue aussi des TGF, ces facteurs jouent un rôle dans le recrutement des cellules, c'est pour cela que l'autogène fonctionne.

Un bon outil : le PRF car il a une activité angiogénique puissante On y trouve les VEGF qui ont une activité durant 1 mois.

Le seul rôle que jouent les plaques, le fast, les membranes armées ou encore les vis c'est la stabilisation de la matrice, c'est l'essentiel.

Dans l'attente d'une nouvelle présentation par G. Khoury on retiendra une combinaison entre allo greffe, xénogreffe et PRF **(Fig. 11)**.

Julien Biton

Osez le tutorat !

En marge des structures de formation connues, une petite équipe de praticiens d'Île de France s'est lancée dans une formule de tutorat actif. En effet, souvent les confrères au sortir des formations classiques (DU etc.), n'osent pas mettre en pratique l'acquis pédagogique reçu, particulièrement en chirurgie et implantologie. Mise en place des plateaux techniques, coordination avec les assistantes, sont aussi des écueils fréquemment rencontrés par les mêmes dentistes. La structure *Génération* se propose d'intervenir dans les cabinets, afin d'aider à passer de la théorie à la pratique. Avec une approche bienveillante, et synthétique, les tuteurs apportent une vision à la fois simple et évolutive des problématiques que rencontrent les chirurgiens-dentistes dans leurs structures. Adaptation aux locaux et aux différents personnels, aide à la préparation des plateaux techniques et assistance active lors des actes, tout est mis en place pour que le praticien trouve alors une réelle fluidité dans sa pratique de la chirurgie et de l'implantologie. Structure lancée par Hervé Berdah, elle s'articule autour de plusieurs praticiens d'âges différents, d'où le nom de *Génération* et n'intervient qu'en aval d'une formation théorique. L'idée n'étant pas de se substituer à un DU par exemple, mais bel et bien d'aider les dentistes formés à s'impliquer de manière efficace et souple dans la mise en pratique de la pédagogie théorique, ou la pratique initiale encadrée lors de ces enseignements. **Alors osez donc le tutorat actif !**

groupe.generation@orange.fr

AEEDC Dubaï 2022

Conférence dentaire internationale des Émirats Arabes Unis et des conférences arabes

Du 6 au 9 février dernier a eu lieu à Dubaï, la 27e édition du congrès de l'AEEDC, qui annonce être le plus grand congrès du monde dentaire. Le Cheikh Hamdan bin Mohammed bin Rashid Al Maktoum, prince héritier de Dubaï et président du Conseil exécutif de Dubaï, a inauguré l'événement qui s'est tenu au Dubaï World Trade Center.

Quelques chiffres : 66 000 visiteurs, 155 pays représentés, 3 600 exposants dont 17 français, 4 800 marques, 10 pavillons nationaux avec un invité d'honneur : la Corée.

Plusieurs congrès avaient lieu en parallèle : un congrès orthodontique de 2 jours, un congrès de chirurgie maxillo-faciale de 2 jours, le programme général sur 3 jours et des ateliers pratiques sur une journée. L'agenda de l'AEEDC Dubaï était éclectique avec notamment AEEDC Dubaï Stars, un événement de deux jours avec la participation de célébrités, d'influenceurs et de personnalités éminentes du monde arabe !

Seulement 3 éminents praticiens représentaient la France parmi les quelque 150 conférenciers : Elisa Choukroun, Guillaume Jouanny et Jean-Marc Dersot. Voici leurs comptes rendus.

Facteurs de croissance et immunité au service de la régénération // *Elisa Choukroun*

Nos connaissances sur l'os et le métabolisme osseux se sont longtemps résumées à une communication primaire entre ostéoblastes, ostéocytes et ostéoblastes, nommée ostéologie.
Arron et Choi ont introduit en 2000 pour la première fois le terme d'ostéo-immunologie (*Arron JR, Choi Y. Osteoimmunology : Bone versus immune system. Nature 2000*). En effet les systèmes osseux et immunitaires sont en réalité intimement liés.

- L'ostéo-intégration, qui est un de nos buts quotidiens, débute en réalité par la plus simple des réactions immunitaires : l'inflammation.
- Les cellules immunitaires interviennent dans les premières étapes de l'angiogénèse et de la cicatrisation tissulaire.
- Le système immunitaire joue également un rôle important dans l'activation des ostéoblastes et le contrôle de l'activité ostéoclastogénique.

En parlant d'inflammation, il est important de rappeler que tant qu'elle reste inférieure à 5 jours, elle est bénéfique car elle permet l'activation des cascades de cicatrisation.

Par contre, toute prolongation de cette inflammation, au-delà de 5 jours devient négative et néfaste. En effet, une inflammation chronique ou de longue durée augmente à la fois la production de radicaux libres (ou oxydants), toxiques, et la production de RANKL, responsable de la transformation des macrophages en ostéoblastes et d'une résorption osseuse continuelle.

La production excessive d'oxydants dans l'organisme crée un déséquilibre physiologique, entraînant un phénomène nommé stress oxydatif. Ce dernier va causer des dommages au niveau de l'ADN et des membranes cellulaires, dont celles des cellules immunitaires. Cliniquement, le stress oxydatif se traduit par des retards de cicatrisation et une immunocompétence du patient, à l'origine de troubles du remodelage osseux et de risques accrus d'échecs et de complications post-opératoires.

Quelles sont les sources de stress oxydatif ? Ce déséquilibre métabolique peut avoir une double origine : l'insuffisance de production d'anti-oxydants ou la production excessive d'oxydants.
Les situations de sous-production d'anti-oxydants sont :

- la déficience en vitamine D,
- le tabagisme.

Les situations de sur-production d'oxydants sont :

- une hypercholestérolémie,
- une maladie inflammatoire chronique,
- une contamination opératoire,
- une réaction à un corps étranger,
- une situation ischémique à long terme (tension du vestibule, torque trop élevé...)

Les solutions

Biologiquement : stimuler la production d'anti-oxydants par des compléments alimentaires et par le jeûne intermittent.
Cliniquement : réduire les situations ischémiques & inflammatoires.

- Gestion des tissus mous (présence de gencive kératinisée et absence de tension vestibulaire)
- Pose d'implant en sous crestal ou avec sur-forage cortical
- Utilisation de PRF et de sticky bone pour augmenter l'angiogénèse et diminuer la mobilité des granules de biomatériaux.

Pour résumer, une inflammation à moyen ou long terme (dès 6 jours), crée un stress oxydatif et une immuno incompétence chez le patient, s'exprimant cliniquement par des taux supérieurs d'infection, de résorption et de fibre-intégration des implants ou biomatériaux.

Il existe des solutions biologiques simples, pour créer un environnement biologique optimal au maintien à long terme de nos reconstructions osseuses et implantaires. L'implantologie moderne doit être envisagée d'une manière biologique et physiologique et non mécanique comme elle l'a trop longtemps été.

Jean-Marc Dersot

Parodontiste et implantologue, a présenté 2 conférences : l'une dans le cadre du Dubai World Orthodontic Conference, et l'autre dans le programme général de l'AEEDC.

Comment optimiser les conditions parodontales autour des canines maxillaires incluses ? Proposition d'un arbre de décision chirurgicale

Dans le cadre d'un exercice privé, entre 2010 et 2022, 1365 dents incluses ont été exposées à des fins orthodontiques. Il s'agissait en majorité de canines maxillaires (1012 - 74,14 %), suivies des canines mandibulaires (69 - 5,05 %), puis des secondes prémolaires mandibulaires (61 - 4,45 %) et, enfin, des incisives centrales maxillaires (60 - 4,39 %). Les 1012 canines supérieures étaient présentes chez 873 patients avec un âge moyen, au moment de l'intervention, de 15 ans et 3 mois (7 ans et 10 mois à 45 ans et un mois). 55,25 % étaient vestibulaires, 44,75 % étaient palatines. Le sex-ratio était de 0,62. Enfin, l'impaction était bilatérale dans 22,5 % des cas. À un stade donné du traitement orthodontique, une chirurgie d'exposition de la dent incluse est demandée par l'orthodontiste.

Les objectifs de cette chirurgie sont de faciliter le mouvement orthodontique de la dent incluse et d'aider l'orthodontiste à positionner la dent dans l'arcade dentaire avec les 4 composants du parodonte (cément, os, ligament parodontal, gencive attachée). Illustrées par de nombreuses situations cliniques, Jean-Marc Dersot a décrit les différentes techniques chirurgicales, dites ouvertes ou fermées, utilisées pour permettre la traction des canines maxillaires incluses en fonction de leur localisation (vestibulaire ou palatine) et de leur situation verticale (haute, moyenne ou basse). Un arbre de décision chirurgicale a été proposé permettant d'aider la décision chirurgicale. **(Fig. 1 à 3)**

Agénésie de l'incisive latérale maxillaire et implant : est-ce vraiment la meilleure solution ?

Face à l'agénésie d'une incisive latérale maxillaire (MLIA), les options thérapeutiques sont multiples : Abstention, ouverture ou fermeture de l'espace, extraction de l'incisive controlatérale parfois naine, prothèse provisoire amovible, bridge collé 2 ailettes, bridge collé 1 ailette, bridge conventionnel, implant. Le diagnostic de MLIA est fait de manière précoce par l'examen radiographique et, dès le début de la phase orthodontique, il est important de savoir si la solution implantaire peut être réalisée.

La faisabilité de l'implant doit répondre à certaines conditions concernant : le couloir osseux - hauteur et épaisseur de l'os, l'espace mésio-distal et le parallélisme des racines des deux dents adjacentes. Cependant, en raison de l'hypodéveloppement osseux, dans 60 à 85 % des cas, il est nécessaire de reconstruire au préalable les structures osseuses et/ou gingivales. Le rapport coût/bénéfice/sécurité, mais aussi l'âge auquel le traitement orthodontique est réalisé, peuvent aider à choisir la solution la plus adaptée et la plus durable. Une quarantaine d'études, réalisées sur la zone antérieure maxillaire, précise quelle peut être l'évolution d'un implant unitaire, 15 à 20 ans après sa pose, et les résultats sont plutôt décevants. Déplacements des dents adjacentes, même après l'âge de 40 ans et migration apicale des tissus mous entraînent souvent un implant en infra-position. Certaines études semblent considérer qu'il y a 2 groupes à risque : les femmes et les faces longues, mais d'autres études n'arrivent pas à ces mêmes conclusions. Enfin, une étude récente montre que, dans presque 20 % des cas, les patients veulent une solution pour corriger les conséquences inesthétiques qui peuvent parfois survenir moins de 10 ans après la pose de la couronne supra-implantaire. **(Fig. 4-5)**

FIG. 1

De Janvier 2010 à Décembre 2022

1365 dents incluses

(excepté dent surnuméraire, odontomes, capuchons muqueux des 7, dents de sagesse)

	MAXILLA							MANDIBULAR						TOTAL
	Central	Lateral	Canine	14-24	15-25	16-26	17-27	Lateral	Canine	34-44	35-45	36-46	37-47	
2010	7	1	78		2		2		6	1	3			100
2011	3		49		2				3		2	1		60
2012	8	1	92	2	3		1		10		6		2	125
2013	4	4	69		1		1	1	6		8	1	1	96
2014	4	6	88	1	1			2	3	1	3		2	111
2015	4	5	78		2		1		3		8	2	4	107
2016	3	5	46		1				8		6		1	70
2017	3	1	84		2		3		1		1	1	3	99
2018	4	5	75		3	1	3		8	1	4		4	108
2019	6	5	99	3	3	1	1	1	3	1	5	2	6	136
2020	6	2	66	3	1		1		4		4		5	92
2021	4	1	81	4	4		1		6		6		7	114
2022	4		107	1	7	1	1		8		5		13	147
	60	36	1012	13	32	2	14	4	69	4	61	7	48	1365

4.39% | 74.14% | 5.05% | 4.45% | 3.51%

dr.dersot@wanadoo.fr

FIG. 2

THE PALATAL CANINE

Orthodontics : Dr. Adrien MARINETTI

dr.dersot@wanadoo.fr

FIG. 3

SURGICAL DECISION TREE

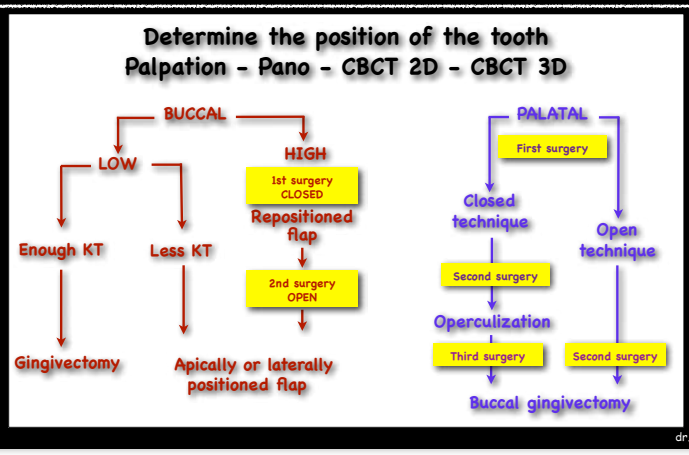

dr.dersot@wanadoo.fr

FIG. 4

EPIDEMIOLOGY

MLIA = 2%

Polder et al., A meta-analysis of the prevalence of dental agenesis of permanent teeth. Community Dent Oral Epidemiol 2004; 32: 217-226.

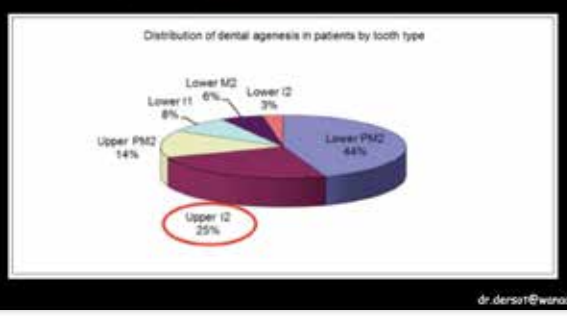

dr.dersot@wanadoo.fr

FIG. 5

OSSEOINTEGRATION & AGING

dr.dersot@wanadoo.fr

BEAUTIFIL Flow Plus X

Composite fluide injectable disponible en deux viscosités

BEAUTIFIL II LS

Pâte composite antéro-postérieur esthétique à très faible rétraction

Super-Snap

Disques destinés au polissage des composites hybrides et microchargés

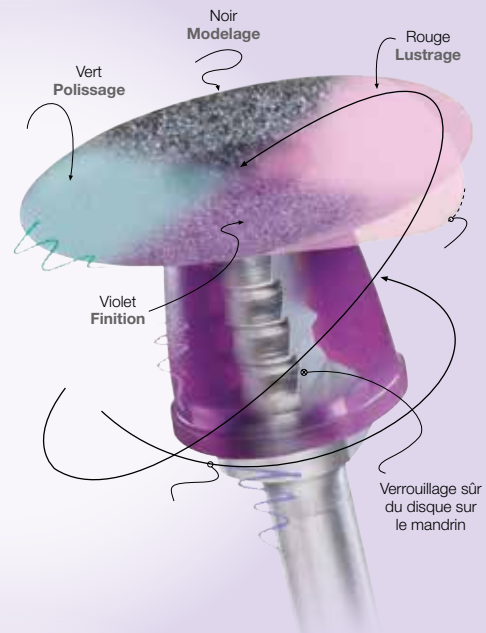

HC SHOFU Block HC

Matériau esthétique à base céramique pour restaurations CAD/CAM

Le service clients : 01 34 34 38 10

SHOFU
www.shofu.de/fr

Distribué par :
DEXTER
VECTEUR DE PROGRÈS
www.dexter.fr

Le challenge de l'endodontie minimalement invasive // *Guillaume Jouanny*

La dentisterie minimalement invasive est une philosophie de soins qui repose sur la détection et le traitement précoce des pathologies dentaires avant que leurs conséquences soient irréversibles. Le traitement minimalement invasif des atteintes dentaires vise à conserver le maximum de tissu dentaire sain (émail, dentine et pulpe pour la dentisterie restauratrice). En accord avec les données récentes acquises de la science, la dentisterie minimalement invasive consiste à retirer les tissus atteints tout en conservant le maximum de tissus sains pour permettre la réalisation d'une restauration pérenne sur une dent qui conserve la meilleure valeur mécanique résiduelle possible et qui est si possible renforcée par le collage d'éléments prothétiques biomimétiques.

En endodontie, l'objectif principal est de retirer des canaux les résidus pulpaires, les microbes, et d'anciens matériaux d'obturation dans le cas de retraitements endodontiques afin de prévenir ou de traiter une éventuelle lésion inflammatoire périapicale d'origine endodontique. Pour atteindre cet objectif, les procédures cliniques entraînent une diminution de la résistance mécanique de la dent réduisant également ainsi le taux de survie de la dent et le maintien de la dent traitée sur l'arcade. L'endodontie minimalement invasive (EMI) est un concept qui tend à limiter la destruction tissulaire et à optimiser la résistance mécanique de la dent. Elle consiste en premier lieu à tenter, lorsque cela est possible, de conserver la pulpe vivante en utilisant des matériaux biocompatibles dans le cas de techniques de conservation de la vitalité pulpaire.

Lorsque le traitement endodontique est indiqué, l'EMI consiste à tenter de conserver le maximum de dentine saine dans la partie coronaire, la partie cervicale et la partie radiculaire de la dent traitée. L'endodontiste se retrouve donc face à un challenge. D'une part, il est nécessaire d'éliminer le plus possible les microbes, les résidus pulpaires et les corps étrangers présents dans les canaux, et d'autre part, il doit tenter d'être le plus conservateur possible.
Ce challenge est particulièrement prégnant lors de la phase de préparation canalaire.

En effet les techniques de préparation canalaire conventionnelles utilisent des instruments qui sont définis par leur conicité (variable ou constante) et leur diamètre à la pointe. Qu'il s'agisse d'un mouvement réciproque ou d'un mouvement en rotation continue, ces instruments donnent au canal une forme conique standardisée qui est à l'image du dessin du dernier instrument utilisé lors de la préparation canalaire.

Nous savons pourtant que les canaux n'ont pas une forme standard. La plupart des canaux ont une section ovale et la forme de cette section varie tout au long de la racine. Le compromis actuel est donc de préparer des canaux ovales avec des instruments de section dynamique ronde **(Fig. 1)**. Il est convenu d'élargir au niveau apical à un diamètre d'au moins 30/100 pour autoriser une irrigation optimale et de choisir une conicité d'au moins 4 %. On compte sur l'irrigation pour désinfecter chimiquement toutes les surfaces qui ne sont pas touchées par l'enveloppe de préparation des instruments.

Les études montrent que dans le cas de canaux ovales de racines distales de molaires mandibulaires, l'instrumentation rotative conventionnelle ne parvient à rentrer en contact qu'avec 20 à 40 % de la surface radiculaire. Une nouvelle génération d'instrument qui tente d'améliorer la capacité de nettoyage tout en conservant le maximum de dentine saine a vu le jour récemment.

Le XP Shaper **(Fig. 2)** de la société suisse FKG est un instrument avec un diamètre de pointe de 30/100 et une conicité de 1 %. Cette conicité très réduite lui confère une grande flexibilité **(Fig. 3)**. La particularité de cet instrument réside dans les propriétés de l'alliage qui le compose et dans sa forme atypique. Son alliage en NiTi a subi un traitement thermique et l'instrument se rigidifie aux alentours de 35°C (température intra canalaire) ce qui lui permet de reprendre sa forme initiale. Sa forme torsadée rigide atteinte à 35 degrés lui permet de se contraindre dans les zones étroites du canal et de s'expandre dans les zones plus larges. L'instrument est donc en permanence en train de s'adapter à l'anatomie des canaux qu'il prépare.
Des études ont confirmé que cet instrument est capable de nettoyer une plus grande surface canalaire tout en conservant la dentine saine.

Pour les retraitements, cet instrument est d'autant plus intéressant qu'il est capable de retirer plus de matériau d'obturation canalaire tout en évitant de compacter des débris organiques et des résidus des obturations précédentes dans les zones non instrumentées au préalable **(Fig. 4)**.

Cette nouvelle génération d'instruments qui s'adapte à l'anatomie canalaire semble donc être une solution intéressante qui répond au challenge de l'endodontie minimalement invasive.

FIG. 1

Traitement initial d'une 17 très courbée avec le XP Shaper. Obturation par condensation hydraulique à froid et un ciment biocéramique (TotalFill)

FIG. 2



Le XP Shaper (FKG)

FIG. 3

Schéma de la préparation dans un canal ovale
a) La préparation est insuffisante mais est respectueuse de la dentine saine
b) La préparation englobe la totalité de l'espace canalaire mais est très délabrante
c) La préparation est homothétique et adaptée à l'anatomie canalaire

FIG. 4

Retraitement d'une 36
a) La préparation initiale est insuffisante
b) La radio per-opératoire montre l'absence d'ancien matériau d'obturation
c) La radio finale montre la qualité de la préparation canalaire et de l'obturation

La canine maxillaire retenue et incluse

1re partie : le diagnostic

Introduction

La canine est une dent unique, esthétiquement irremplaçable et fonctionnellement maîtresse. La canine est fréquemment en malposition du fait qu'elle évolue la dernière. Le pourcentage d'inclusion est 10 à 20 fois plus élevé pour les dents maxillaires que pour les dents mandibulaires.

Éruption physiologique

Jusqu'à l'âge de six ans, les canines se développent dans des cryptes osseuses situées sous les cavités orbitaires, et latéralement aux fosses nasales. La canine maxillaire descend presque verticalement entre la canine temporaire et la racine de l'incisive latérale. La racine de la latérale sert de plan de guidage à l'éruption de la canine maxillaire. La couronne de la canine appuie sur l'extrémité haute de la racine de l'incisive latérale, ceci explique cette disposition en éventail des incisives latérales décrite par Broadbent (*ugly ducking stage* ou *stade du vilain petit canard*). Au fur et à mesure que la canine descend, l'incisive latérale se redresse car la couronne de la canine est descendue au-dessous du centre de résistance de la latérale. **(Fig. 1)**

FIG. 1

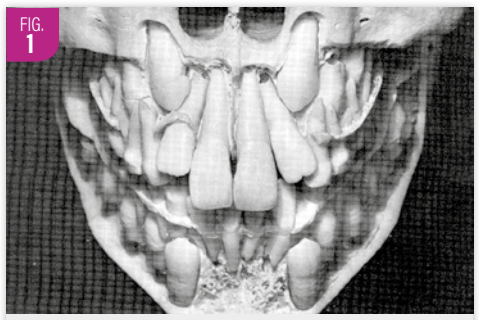

Stade du vilain petit canard

L'encombrement apical accentue ce phénomène. La face distale de la racine de la latérale sert de plan de guidage pour l'éruption de la canine maxillaire.

L'espace inter-canin est fonction de la dimension transversale des fosses nasales, **(Fig. 2)** le stade du vilain petit canard est d'autant plus marqué que cet espace est réduit. Malgré une faible inclinaison du grand axe de la dent, la canine ne franchit normalement pas l'axe vertical tangent à la paroi latérale des fosses nasales.

FIG. 2

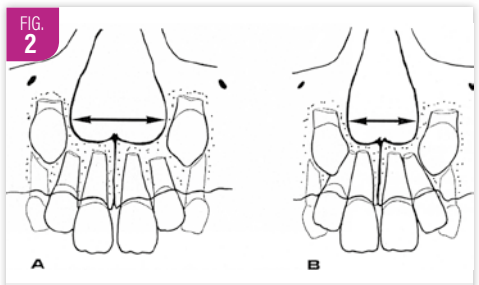

L'encombrement apical est relatif au diamètre transversal des fosses

Chronologie de la maturation de l'éruption de la canine maxillaire :

- Début de la minéralisation : 4-5 mois
- Couronne achevée : 6-7 ans
- Émergence canine maxillaire : 11-12 ans (canine mandibulaire : 9-10 ans)
- Racine minéralisée : 13-15 ans.

Étiopathogénie des inclusions

Distribution

Après la troisième molaire, c'est l'inclusion de la canine qui est la plus fréquente : 2 % de la population avec une prévalence pour le sexe féminin (ratio2/1).
Le pourcentage des inclusions des canines palatines (60 %) est plus important que celui des canines vestibulaires (40 %) selon Aknin. Dans cette même étude sur une population de 52 sujets, 2/3 des sujets présentent une canine incluse et 1/3 deux canines incluses.

Causes générales

Le caractère héréditaire de certaines inclusions peut être lié à des dispositions embryologiques qui se reproduisent avec les mêmes variations. Nous pouvons aussi noter l'hérédité dans le cadre des fentes palatines, et des grands syndromes crânio-faciaux (Crouzon, dysostose cléïdo-crânienne…). Citons aussi les maladies du squelette, les endocrinopathies, les avitaminoses A et D.

Causes locales

Causes embryologiques
Selon Dechaume, si un obstacle se trouve dans le canal gubernaculaire, ou s'il présente une insertion anormale sur le sac péricoronaire, la dent est déviée de son chemin d'éruption et voit son éruption retardée dans le meilleur des cas, sinon, elle reste incluse (*Korbendau, Guyomard* (1)). Le gubernaculum dentis est un prolongement conjonctif du sac péri-coronaire qui rejoint la surface de la muqueuse gingivale.
Causes morphologiques
Une étude Becker révèle que le pourcentage d'inclusions est beaucoup plus élevé dans les cas de microdontie ou d'agénésies de latérales. Cela signifie qu'en l'absence de guidage mésial, la canine n'évolue pas toujours verticalement et a tendance à migrer plus mésialement, obliquement sur la ligne médiane.
Existence de germe surnuméraire
Leur présence est plus grande au niveau des rétentions d'incisives. Pour les canines, leur fréquence est de 3,3 % des cas.
Encombrement
L'encombrement n'est pas à l'origine des rétentions palatines. En revanche, on a pu noter une relation entre les dystopies vestibulaires et l'encombrement, la canine est bloquée dans son éruption par la racine de l'incisive latérale.
Causes infectieuses ou tumorales
Le développement d'un kyste folliculaire perturbe et arrête l'évolution, ou peut même refouler le germe de la canine. La nécrose pulpaire et l'infection péri-apicale de la canine déciduale peuvent être à l'origine de l'infection du sac folliculaire.
Persistance de la dent temporaire
Cette persistance pourrait nous laisser supposer qu'elle constitue un obstacle à l'éruption de la canine. En fait, la persistance de la canine temporaire serait plutôt une conséquence de la dystopie de la canine permanente. Néanmoins, l'extraction de la canine déciduale avant 11 ans permet la réorientation dans un bon axe de la canine permanente qui évolue vers l'alvéole déshabitée, zone de moindre résistance.
Ankylose
Post-traumatique ayant frappé le germe de la canine.

Diagnostic positif

Examen clinique

Palpation : voussure dans la zone de rétention
Si la palpation est négative, noter l'existence d'une asymétrie entre le côté droit et le côté gauche.

Examen radiologique

À la radiographie panoramique, on note une orientation oblique de la canine retenue vers le plan sagittal médian en direction de la racine de l'incisive latérale qui présente, alors, un risque de résorption. La racine de l'incisive centrale peut aussi subir une résorption si la canine passe en vestibulaire de la racine de la latérale, en se dirigeant vers la face palatine de l'incisive centrale. La canine peut alors se situer en dehors du plan de coupe, aspect flou, elle peut même disparaître complètement.

FIG. 3

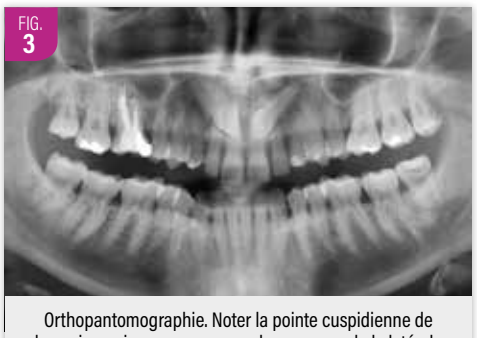

Orthopantomographie. Noter la pointe cuspidienne de la canine qui se superpose sur la couronne de la latérale

Film occlusal (Fig. 4)

FIG. 4

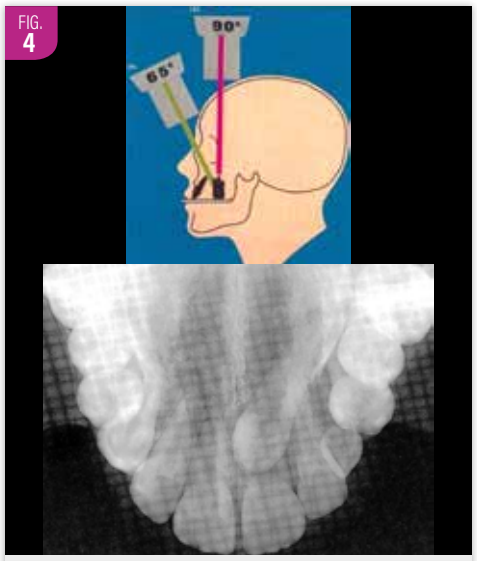

En haut, film occlusal et incidences ortho-occlusale et dys-occlusale
En bas, film occlusal : canine palatine et horizontale

Incidence dys-occlusale : angulation du tube de 65° par rapport au plan occlusal.
Incidence ortho-occlusale : angulation : 90°, bonne image de la canine si elle est horizontale.
Attention : la forme du maxillaire est pyramidale. Une canine vestibulaire peut avec cette incidence radiologique être projetée dans l'arcade dentaire et donner l'impression qu'elle est palatine.

Film rétro alvéolaire (Fig. 5)

FIG. 5

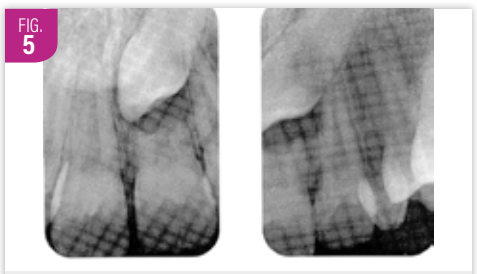

Sur les films rétroalvéolaires, comme sur le film occlusal, noter la résorption radiculaire de 21, et la présence d'un kyste folliculaire mieux visible sur les rétro-alvéolaires

La Méthode de Clark **(Fig. 6)** permet de situer la position, vestibulaire ou palatine de la canine.

FIG. 6

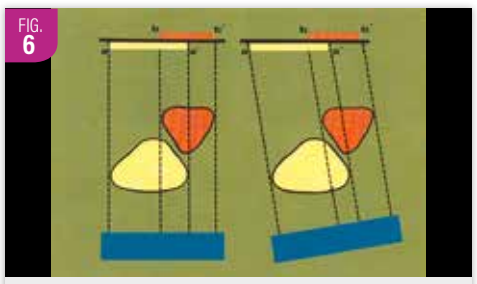

Film rétro-alvéolaire selon la méthode de Clark

Cône beam (Fig. 7)

Indispensable, il visualise clairement la position. La reconstruction 3D est un excellent moyen de repérage de la canine incluse lors du choix du protocole chirurgical et de direction de traction orthodontique.

FIG. 7

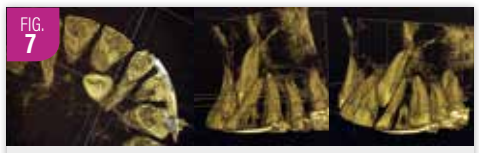

Le CBCT visualise en 3D et permet d'établir la stratégie chirurgicale et orthodontique. Il s'agit ici d'un cas de rétention de 23 et de transposition avec 22

Les échecs

Selon *Becker* (2), les principales étiologies d'échec de traction sont le choix d'un ancrage inadéquat (48,6 %), une erreur de localisation et de direction de traction (40,5 %) ou encore l'ankylose de la dent concernée (32,4 %). Le diagnostic d'ankylose qui est une pénétration du tissu osseux à l'intérieur du cément et qui lyse le ligament alvéolo-dentaire bloque tout mouvement orthodontique. Cette fusion peut être initiale ou apparaître en cours de traction. Lors de la désinclusion chirurgicale, une lésion du sac péricoronaire de la canine dans la région cervicale provoque à coup sûr l'ankylose de la canine. Une ankylose de 1 mm² suffit à arrêter le mouvement dentaire provoqué. (*Garcia* (3)). Le cone beam peut aider à localiser cette ankylose sur la racine. Lors du mouvement de traction, l'ankylose entraîne une bascule du plan occlusal. C'est l'arcade dentaire qui monte vers la canine ankylosée **(Fig. 8)**. Lorsque l'ankylose arrive en fin de traction une luxation de la canine peut permettre un petit supplément de mouvement, mais généralement une ankylose termine par une extraction de la canine. Pour cette raison si le patient présente des anomalies associées (ddm) et que l'extraction de prémolaire est nécessaire, il faut être certain (avant de l'extraire) que la canine ne soit pas ankylosée.

FIG. 8

Canine ankylosée dont la traction orthodontique a entraîné la bascule du plan occlusal. Cette canine devra être extraite

Conclusion

Le diagnostic orthodontique est l'indicateur essentiel de la stratégie thérapeutique chirurgicale, puis orthodontique, qu'il faudra mettre en œuvre. Une radiographie panoramique lors de la consultation d'un enfant en denture mixte permet le contrôle de l'axe d'éruption et du stade d'édification radiculaire.
Si l'axe d'éruption est oblique anormalement, l'ouverture orthodontique d'un espace peut favoriser une éruption spontanée et un redressement de l'axe. Ceci est possible pendant la phase éruptive, lors de l'édification radiculaire.

Le traitement sera traité dans un prochain numéro.

Bibliographie

1. *Korbendau JM, Guyomard F. Chirurgie parodontale orthodontique, CdP, 2e Éd. 1998, 248 p.*
2. *Becker A, Chaushu G, Chaushu S. Analysis of failure in the treatment of impacted maxillary canines. Am J Orthod Dentofacial Orthop. 2010 Jun ; 137 (6) : 743-54.*
3. *Garcia A, Ankylose des canines incluses : étude rétrospective postchirurgicale. Orthodontie internationale, Tome 11, Numéro 4, p. 422-431.*

Jean-Jacques Aknin

ESO
Rubrique en partenariat avec
l'École Supérieure d'Orthodontie
4 rue Jacques Cartier – 75018 Paris
eso@ecolesuperieuredorthodontie.fr
www.ecolesuperieuredorthodontie.fr
Tél. +33 (0) 6 61 12 84 48

DentaNetwork

Le réseau d'e-learning et d'experts CFAO

Empreinte optique, chairside, logiciels applicatifs, réalisation d'aligneurs… Découvrez notre offre de formations en dentisterie numérique et imagerie à suivre auprès de nos experts en présentiel ou à distance.

Nos experts vous accompagnent

Nos 20 spécialistes CFAO et imagerie vous délivrent des formations personnalisées ou des coaching sur-mesure au sein de votre cabinet ou de nos centres de démonstration, quelque soit votre niveau.

Certaines sessions peuvent être réalisées à distance pour plus de flexibilité.

Demandez votre démo gratuite !

Vous hésitez avant d'acquérir l'un des systèmes de prise d'empreinte optique du marché ? 3Shape, Dentsply Sirona, Ivoclar, Medit : nos équipes sont à votre disposition pour vous en faire la démonstration à distance.

N'hésitez pas : c'est GRATUIT !

Rendez-vous sur www.dentalnetwork.fr !

Stéphane Simon

L'homme pressé et passeur

Vous le connaissez sûrement car il fait beaucoup parler de lui à travers ses nombreuses activités : chercheur un temps, endodontiste exclusif ou encore formateur chez Endo Académie et enfin, pour certains, acteur de son podcast les Gueules du Dentaire. J'ai d'ailleurs eu l'occasion d'écouter de nombreux épisodes et à chaque fois on apprend une petite chose sur lui.
Envie d'en savoir plus sans attendre l'épisode 100 du podcast qui lui sera consacré, alors première question à la façon des Gueules du Dentaire !

AON. Qui est Stephane Simon présenté par Stéphane Simon ?

Stéphane Simon. Stéphane Simon est un chirurgien-dentiste de formation, papa de cinq enfants et tout à fait comblé dans sa vie personnelle. Il a la chance aujourd'hui d'avoir trois métiers qui le passionnent à savoir un exercice libéral limité à l'endodontie avec son associée (deux jours par semaine), l'enseignement au sein d'Endo-Academie qui est une société de formation qui forme plus de 500 personnes par an, et son intérêt pour l'entrepreneuriat en gérant et en développant la société Endoboutik.com, qui a été créée il y a maintenant un an.

AON. Au collège/lycée, c'était déjà une évidence de faire médecine ou dentaire ? Si je ne dis pas de bêtises, vos parents étaient dentistes... donc c'était la voie évidente ?

SS. Au lycée, j'ai suivi une formation pour un bac C (scientifique) avec une option audiovisuelle, à raison de 8 h par semaine, où je pratiquais le cinéma et l'audiovisuel sous toutes ses formes. À cette époque, je voulais devenir directeur de la photographie. Ça ne s'est pas fait, notamment parce que j'ai très vite compris que je n'avais aucune fibre artistique qui me laisserai avancer intelligemment dans ce métier !

Ensuite, la procrastination a fait que je n'ai déposé aucun dossier où que ce soit pour faire autre chose. Et je me suis retrouvé avec le bac et une moyenne de 10 avec un choix à faire.

Et pour être franc, j'ai choisi dentaire parce que mes parents faisaient tout pour que je ne le fasse pas ☺. Le seul regret que j'ai aujourd'hui, c'est de ne pas avoir eu le courage de faire ce que j'aurais vraiment voulu faire, à savoir vétérinaire. Mais à cette époque, je faisais le minimum vital, et me lancer dans une prépa était totalement illusoire. En tout cas, je n'en ai pas eu le courage.

AON. Une fois arrivé à la fac comment avez-vous vécu cette expérience : passion ou incompréhension ?

SS. La première année de médecine, je n'ai pas eu une grande passion... J'avoue même que je me demandais un peu dans quoi je m'étais fourré... Mais voilà, il fallait faire le taf. J'ai échoué à la première tentative, mais sans trop de catastrophes. La deuxième année, j'ai bossé, j'ai été plutôt bien placé et donc j'ai choisi dentaire. Mes années fac se sont très bien passées. C'était strict, pas toujours très cool, mais on était une bonne bande de copains.

Est-ce que j'aimais ce que je faisais ? Je ne sais pas. Je ne m'en souviens pas. Est-ce que j'avais un intérêt pour l'enseignement ? Absolument pas en tout cas !

J'ai eu mon diplôme et suis parti à Birmingham avec un programme Erasmus pendant quatre mois et ce fut un moment vraiment génial, sans savoir évidemment que j'y retournerai 10 ans plus tard pour de nouvelles aventures.

AON. L'endodontie est arrivée comment ? À la sortie de la fac vous faites de l'omnipratique, puis il y a eu une période de recherche scientifique au Royaume Uni. Racontez-nous.

SS. J'ai fait 10 ans d'omnipratique avant de limiter mon exercice à l'endodontie. La raison pour laquelle je suis allé vers l'endodontie est très simple ! Je n'y comprenais rien. L'endodontie était un grand mystère pour moi. Mais j'ai eu la chance d'arriver au moment où l'instrumentation mécanisée a fait son apparition, en 1996.
En 1999, j'ai d'aller suivre le programme d'endodontie de l'Université d'ACTA (Amsterdam), c'était le seul programme européen qui existait avec celui de Londres. La condition pour finaliser mon intégration était que j'obtienne un CES d'endodontie, c'est donc ce que j'ai fait. Au moment de l'examen oral, on m'a proposé un poste d'assistant que j'ai d'abord refusé. Et puis, après réflexion j'ai accepté. Je me suis retrouvé à travailler avec Pierre Machtou, que je connaissais que de nom. Là, je me suis découvert une fibre d'enseignant. J'ai donc fait un master, et découvert la recherche pour laquelle j'ai eu une véritable passion, ce qui m'a emmené en Angleterre pendant deux ans. Deux années au cours desquelles j'ai fait de l'enseignement, énormément de recherche mais où je conservais un exercice clinique, primordial pour moi.

Entre-temps j'ai rencontré beaucoup de confrères, et en particulier deux, sans qui tout ce qui m'est arrivé ensuite ne serait pas arrivé de la même façon, Jean Yves Cochet, et Willy Pertot. Ils m'ont donné ma chance et je leur en suis très reconnaissant. Je pense avoir fait le reste ensuite.

AON. Comment avez-vous eu l'idée de créer Endo Academie ? Par manque de formation dans ce domaine, par plaisir d'enseigner ?

SS. Pendant mon parcours en Angleterre, j'avais été formé à l'utilisation du digital dans l'enseignement et surtout à la pédagogie. On m'avait inculqué que l'E-learning, ce n'était pas simplement une mise en ligne de vidéos, mais qu'il y avait une véritable approche pédagogique derrière.

Dans mon cursus, je l'ai mis en application à l'Université. Et puis les choses ont fait que le projet n'a pas abouti pour différentes raisons sur lesquelles je ne m'attarderai pas ici. Et comme je ne lâche jamais rien, j'ai décidé de le lancer en mode formation continue.
En 2017, quand avec Camille, ma conjointe, on l'a lancé il n'y avait aucun organisme qui faisait de l'E-Learning à l'époque. C'était un sacré pari et l'idée, forte de mon expérience, était d'associer l'E-learning à de la formation présentielle, notamment pratique, et faire ce qu'on appelle du *Blended Learning*. Et cela reste aujourd'hui notre savoir-faire qui, je pense, est reconnu par la profession.

AON. Aujourd'hui les formations privées prennent le pas sur beaucoup de formations universitaires, comment expliquez-vous cette croissance fulgurante en France ? J'ai un peu l'impression d'un décalage entre l'université et la réalité clinique d'un cabinet car notre profession est quasi exclusivement libérale, qu'en pensez-vous ?

SS. C'est une question un peu délicate puisque j'ai goûté aux deux. J'ai été universitaire et je le suis toujours d'ailleurs. Je suis même allé assez loin dans l'université puisque j'étais professeur des universités et j'ai toujours animé de la formation privée en parallèle pour une formation post-universitaire.

Pourquoi prend-elle le pas par rapport à l'université ? Je n'en ai pas fait le diagnostic pour être franc. La formation universitaire a ses avantages et ses forces. Il y manque à mon avis quelque chose, qui reste fondamental, c'est la liberté d'entreprendre. Si l'université développait comme les grandes écoles de l'intrapreneuriat, il y aurait des choses magiques qui en sortiraient, j'en suis convaincu.

Les contraintes imposées par le système font que la formation devient compliquée à s'installer dans le temps. Endo-Académie est née il y a six ans maintenant, elle a beaucoup évolué et elle continue à évoluer. Certains verront dans mon départ de l'université et l'entrée dans le privé, une approche très mercantile. Moi, je sais pourquoi je suis parti, et je ne cherche plus à me justifier, même si cela me laisse une certaine amertume. Mais aujourd'hui je le vis bien. Ce que m'a apporté le privé c'est la liberté : la liberté de pouvoir prendre des décisions facilement et surtout d'avoir une vision à long terme. Ce qui n'était pas possible pour moi à l'université, contrairement à ce que l'on peut imaginer.

AON. Parlons un peu clinique pour nos lecteurs. Quel système d'endodontie recommanderiez-vous dans le cadre d'un exercice d'omnipratique conventionné en rapport qualité, coût et simplicité d'utilisation ?

SS. Aujourd'hui, il doit y avoir 22 ou 23 systèmes de mise en forme canalaire sur le marché français. Les grosses sociétés actives en endodontie, développent des instruments, à partir d'un département recherche et développement, qui sont bons. Que ce soit Coltène, Micro Mega, FKG, Dentsply ou le tout nouvel arrivé espagnol, Zarc, leur innovation sur les instruments aujourd'hui se fait non pas dans l'originalité de la lime, mais surtout dans la prévention des insuffisances de l'opérateur.

Les autres systèmes, sont en général des copies. Leur qualité est assez inégale, mais aucun n'est dangereux ! Leur limite est qu'ils auront toujours un train de retard par rapport aux autres. Pour l'obturation, l'utilisation des bio céramiques est pour moi la technique la plus reproductible pour un omnipraticien. Fort de mon expérience d'enseignant, ce que je recommande aujourd'hui à un praticien qui veut bien faire, c'est d'utiliser un instrument en réciprocité et d'obturer avec une biocéramique. Le plus important n'est pas de savoir-faire, mais de comprendre pourquoi on le fait.

AON. Comment vous est venu l'idée de ce podcast Les gueules du dentaire ? Voulez-vous enfin avouer qui va vous interviewer dans l'épisode 100 ?!

SS. Pendant le confinement, j'ai été invité par Florence Etcheverry à participer à son podcast *Entretien avec un dentiste*. Et j'ai bien aimé l'exercice. Je me suis rendu compte aussi que par ma carrière professionnelle très riche, j'avais eu l'occasion de rencontrer énormément de gens qui avaient des parcours originaux. Et j'ai trouvé cela intéressant que ces gens partagent, quand ils en ont envie, leur parcours.

J'ai suivi une formation pour apprendre à créer des podcasts avec l'animateur Mathieu Stefani qui anime le podcast *Génération Do It Yourself* que m'avait recommandé Florence. Et de fil en aiguille, j'ai commencé à contacter des confrères, je me suis pris au jeu et les moments d'enregistrement sont pour moi des moments très agréables. Peut-être parce que je choisis mes invités, mais aussi j'ai découvert beaucoup de gens que je ne connaissais pas personnellement.

Aujourd'hui, nous avons diffusé 76 ou 77 épisodes. Et je suis assez fier de tous, un par un. Quant au 100e, effectivement, ce sera le mien et je ne dévoilerai pas celui qui m'interviewera puisqu'il ne le sait pas lui-même. Encore faut-il qu'il accepte d'ailleurs !

AON. Vous n'allez pas vraiment l'arrêter à l'épisode 100 ? Il y a encore tant de gueules à découvrir !

SS. Il y a un proverbe qui dit *même les meilleures choses ont une fin*. Les Gueules du dentaire s'arrêteront probablement au 100e épisode. Il n'est pas impossible que de temps en temps, je refasse un épisode derrière. Quand je l'ai lancé, je m'étais fixé cet objectif, et je ne voudrais pas épuiser le concept. Si le format podcast se développe, nul doute que d'autres arriveront derrière. Et il n'est pas impossible que de notre côté on refasse un podcast mais sur un autre format. C'est encore pour le moment en cours de réflexion, mais c'est bien avancé !

Propos recueillis par
Julien Biton

Christophe Rignon Bret

Fondateur de Arteeth Formation

AON. Quel est l'objectif de Arteeth Formation, et à qui est-elle destinée ?

Christophe Rignon Bret. Arteeth Formation est une formation à la fois théorique et pratique sur le traitement de l'édentement total. L'objectif est d'approfondir toutes les facettes du traitement de l'édentement total que ce soit, et la liste n'est pas exhaustive...
La prothèse amovible complète conventionnelle, la prothèse amovible complète supra-radiculaire, la prothèse amovible complète supra-implantaire, les bridges complets implanto-portés, la prothèse immédiate... ont chacune leurs spécificités mais doivent, dans tous les cas, respecter les fondamentaux de cette discipline du traitement de l'édentement total : analyse de la difficulté du cas que ce soit anatomique ou psychologique, la qualité des empreintes, l'enregistrement d'un rapport maxillo-mandibulaire précis à une DVO correcte, le choix et l'animation du montage des dents, respecter les règles de l'occlusion et de fabrication des prothèses, la gestion des doléances et le suivi.

Cette formation est destinée exclusivement aux chirurgiens-dentistes diplômés. Elle n'est pas destinée aux prothésistes de laboratoire. Cependant pour mettre en pratique cet apprentissage et mieux collaborer avec nos amis prothésistes, il est nécessaire de mieux se comprendre. C'est pourquoi les dentistes qui suivent la formation les invitent gracieusement lors de la session sur le choix et le montage des dents. **De même, nous souhaitons impliquer l'intégralité de l'équipe médicale du cabinet dentaire dans cette formation** et par conséquent il existe une session spécifique « assistante dentaire », là aussi gratuite, pour laquelle sont invitées les assistantes dentaires des praticiens qui suivent la formation. Nous pensons en effet qu'il faut impliquer dans cet investissement de formation tous les acteurs du cabinet autour du praticien... et ça marche !

AON. Quelle est la genèse de cette formation ?

CRB. La genèse de cette formation provient d'amis praticiens qui souhaitaient se perfectionner dans cette prise en charge mais ne trouvaient pas de formation approfondie dédiée. Ils souhaitaient une formation théorique et pratique. Pas seulement voir un expert travailler et manipuler mais aussi comprendre l'analyse du cas clinique, acquérir des tips, des tours de mains, toucher les difficultés et être accompagné dans cet apprentissage. Il est vrai que cette discipline clinique, difficile et exigeante, qui prend en charge le patient édenté dans **sa globalité nécessite de l'expérience et du compagnonnage**. Du coup en 2016, la première promotion d'Arteeth Formation regroupait une douzaine d'amis. Satisfaits de cette formation, ils en ont parlé à des confrères qui ont voulu faire cette formation : l'aventure Arteeth Formation prenait son envol.

AON. Qu'offrez-vous aux praticiens ?

CRB. Plein de choses ! **L'objectif est de donner envie de traiter les édentés complets et de re-booster les praticiens.** Un accompagnement personnalisé en petits groupes puisque la formation est limitée à 12 praticiens, une mise en pratique clinique rapide, un échange constant via les débriefings et les retours sur les réseaux sociaux, une ambiance conviviale, un encadrement riche avec des amis qui participent et me portent dans cette aventure : Philippe, François, Aurélie, Corentin, Arnaud, Alice, Thierry, Xavier, Théophile, Christophe, Jean-Marie...

Conscient de l'investissement que requiert cette discipline, nous souhaitons impliquer l'ensemble des acteurs du cabinet qui entourent le praticien : prothésistes et assistantes dentaires avec des sessions spécifiques comme nous l'avons déjà dit.

En quelques points :
- une mise à jour constante avec des cours revisités chaque année selon les dernières innovations et évolutions mais aussi en fonction des retours des participants,
- des supports de cours de qualité pour chaque session,
- la formation est regroupée en 5 sessions de 2 jours.

Surtout ce qui me semble le plus important c'est cette complémentarité entre enseignement théorique et pratique dont sont demandeurs les participants.

AON. Est-ce qu'une formation parisienne ?

CRB. Elle l'était au début... mais depuis 2020 nous avons ouvert la formation à Guérande à côté de La Baule dans des locaux modernes particulièrement adaptés à cette formation. L'année prochaine, en plus de la proposition du site de Guérande, nous ouvrirons cette formation à Troyes.

AON. Quelle est la prise en charge par le FIF-PL ?

CRB. En qualité d'organisme de formation certifié Qualiopi, et comme elle est considérée comme une formation longue durée avec plus de 100 h de formation, le FIF-PL prend actuellement en charge une partie de la formation à hauteur de 2500 € ! Je vous invite à aller découvrir le projet sur arteeth-formation.fr.

Propos recueillis par
Mylène Popiolek

Ann Verledens

Directeur général de ZimVie France et Bénélux

À l'occasion du prochain Symposium *Reconstruire le sourire, un travail d'équipe*, nous avons rencontré Ann Verledens à la tête de ZimVie France.

AONews. Ann Verledens, vous proposez donc une nouvelle édition du Symposium ZimVie en juin prochain avec une belle thématique Reconstruire le sourire, un travail d'équipe. Racontez-nous la genèse de cet événement.

Ann Verledens. Toute reconstruction est toujours un travail d'équipe, quelle que soit sa nature : la cathédrale Notre-Dame après l'incendie, la reconstruction d'une société post-fusion ou le sourire d'un patient. Pour le Symposium 2023, notre source d'inspiration a été la reconstruction de la cathédrale Notre-Dame après l'incendie : un grand nombre de spécialistes de tous horizons se sont réunis autour de ce projet et collaborent pour que la cathédrale retrouve son âme et sa splendeur au cœur de Paris. La reconstruction du sourire d'un patient suit la même logique : rendre le sourire est la résultante d'un travail d'équipe entre le chirurgien implantaire, son équipe, ses correspondants omnipraticiens, son laboratoire dentaire et ses fournisseurs. Une communication fluide et une collaboration harmonieuse entre les différents intervenants sont les facteurs clés de réussite pour rendre le sourire au patient, conforme à ses attentes et dans les plus brefs délais. L'intelligence collective d'une équipe est la clé de voûte et le dénominateur commun entre la reconstruction du sourire du patient et celle de la cathédrale de Notre Dame à Paris. Chaque personne qui travaille sur le projet participe à sa réussite. Je suis par ailleurs fière de citer que notre équipe ZimVie Dental France a gagné le *ZimVie Award Business Unit of the Year 2022*, une belle récompense pour un travail d'équipe exceptionnel, et une passion partagée à l'égard de nos clients, notre raison d'être au quotidien.

AON. À qui s'adresse ce Symposium ?

A.V. Le Symposium ZimVie 2023 a pour vocation d'être une source d'inspiration intergénérationnelle pour toutes les spécialités dentaires, y compris pour les étudiants et les internes que nous serons ravis d'accueillir. Nos conférenciers aborderont un grand nombre de cas cliniques, dans des domaines complémentaires, qui s'adressent à la fois aux spécialistes, aux généralistes, aux laboratoires dentaires, ainsi qu'aux assistantes et collaborateurs du cabinet dentaire. L'esprit collaboratif et l'intelligence collective contribuent à l'efficacité d'une équipe, à la qualité de son travail et *in fine*, à la satisfaction du patient. Chaque membre de l'équipe doit avoir une bonne compréhension des attentes du patient, ainsi que du contexte et des contraintes des autres membres de l'équipe. Notre Symposium s'adressera donc à tous ces spécialistes qui collaborent au quotidien pour rendre le sourire aux patients, et permet d'aborder les différentes perspectives du processus de traitement et de reconstruction.

AON. 2 nouveaux présidents scientifiques, Hélène Arnal et Guillaume Gardon Mollard. Comment les avez-vous choisis ?

A.V. Sans aucun doute, pour leur talent, leur expertise et leur complémentarité ! Hélène Arnal est Chirurgien Oral, attachée hospitalière et responsable d'encadrement clinique du DU d'Implantologie Orale (hôpital Henri Mondor, Paris V), et conférencière de renommée, avec de nombreuses publications scientifiques nationales et internationales à son actif. Guillaume Gardon-Mollard quant à lui est titulaire d'une maîtrise en sciences biologiques et médicales, CES de prothèse scellée et de prothèse adjointe partielle, et diplômé du prestigieux Kois Center for Advanced Dentistry à Seattle. Comme sa co présidente, il est l'auteur de nombreuses conférences et publications professionnelles et demeure activement impliqué dans l'enseignement et la formation continue.

Pour que chaque Symposium soit unique et apporte de nouvelles perspectives, nous laissons une grande liberté à nos présidents scientifiques : ils marquent de leur empreinte et de leur passion les thèmes et conférenciers choisis, afin que le contenu soit riche, innovant et d'un haut niveau scientifique.

AON. Près de 25 conférenciers de renom sur 2 jours, quel est le format que vous privilégiez ?

A.V. Nous nous sommes inspirés des conférences TED, un format de présentations orales courtes, en vogue, qui marque les esprits du public grâce au storytelling. Le partage d'expériences personnelles est la façon la plus pertinente pour capter l'attention d'un public. Les récits sont variés, riches en enseignements, et développent chacun une problématique liée à l'implantologie ainsi que des solutions utiles à notre auditoire. Les interventions de ces 25 praticiens expérimentés, nationaux et internationaux, permettent d'éclairer l'ensemble des traitements de chirurgie orale et d'implantologie à partir de leur propre domaine de spécialisation, tout en soulignant l'intérêt du travail d'équipe entre le chirurgien, son équipe, ses correspondants, son prothésiste dentaire et ses fournisseurs.

AON. Des nouveautés en 2023 ?

A.V. Oui ! Pour ZimVie, 2023 sera riche en innovations pour répondre encore mieux aux attentes et besoins de nos clients et de leurs patients ! Je laisse la parole à Julien Tarée, notre Directeur Marketing, afin qu'il vous dévoile les nouvelles solutions et évolutions de gamme qui voient le jour tout au long de l'année. *En effet, l'année 2023 sera synonyme d'innovations. Nous venons d'officialiser le lancement de notre nouvelle gamme d'implant T3® PRO permettant d'étendre nos solutions implantaires en offrant une stabilité apicale supérieure afin de répondre aux protocoles de mise en charge immédiate et d'implantation post-extractionnelle. Et comme une nouveauté peut en cacher une autre, nous avons l'immense plaisir de confirmer le lancement officiel de notre nouvelle implant TSX, désormais disponible, et le lancement imminent de la nouvelle génération de pilier de cicatrisation Encode Emergence et les nouveaux composants prothétiques Gentek associés. La volonté de ZimVie est de fournir une solution globale proposant un flux numérique complet, simple et performant ; c'est la raison pour laquelle nous continuerons de faire évoluer notre Suite Logicielle RealGUIDE™, notamment en y ajoutant le module gratuit de décodage Encode Converter et le module CAD dédiés au laboratoire pour la conception de prothèses personnalisées sur mesure.*

ZimVie œuvre au quotidien pour rester fidèle à son image de marque internationale premium en solutions implantaires innovantes, proche de ses clients. Pour rester à la pointe de la technologie, et pour répondre aux besoins évolutifs de nos clients et de leurs patients, nous étoffons notre éventail de solutions implantaires, dont les biomatériaux, la caméra de prise d'empreinte, le flux numérique complet, la chirurgie guidée, ...

Nous accompagnons nos clients à chaque étape de leur parcours, en proposant également un programme qualitatif de formation continue pour tous les niveaux d'expertise, dès leurs premiers pas à la fac. Chez ZimVie, la satisfaction de nos clients est au cœur de toutes nos actions et de toutes nos initiatives. Nous serons ravis de tous les accueillir à la Maison de la Mutualité lors de notre Symposium pour un moment de partage scientifique et de convivialité !

Propos recueillis par
M.P.

Offrez un sourire immédiat de PRO

T3® PRO
Implant conique

Une stabilité sur laquelle vous pouvez compter, des performances auxquelles vous pouvez faire confiance.

Le T3 PRO est la nouvelle génération d'implants T3 et Osseotite® éprouvés. Comme le T3, le T3 PRO vous permet d'obtenir un succès à long terme et des résultats esthétiques. Il vous permet de répondre aux exigences les plus importantes de vos patients en toute confiance : mise en charge immédiate, durée du traitement réduite et esthétique maximale. Prenez le contrôle de chaque cas clinique, du plus simple au plus complexe. **Vous pouvez compter dessus comme sur un PRO.**

Pour plus d'informations, veuillez contacter votre représentant commercial local.
ZimVie.com/Dental

ZimVie

Sauf indication contraire, comme indiqué ici, toutes les marques déposées et tous les droits de propriété intellectuelle sont la propriété de ZimVie Inc. ou d'une filiale et tous les produits sont fabriqués par une ou plusieurs des filiales dentaires de ZimVie Inc. (Biomet 3i, LLC, Zimmer Dental, Inc., etc.), commercialisés et distribués par ZimVie Dental et par ses partenaires de commercialisation autorisés. Pour plus d'informations sur le produit, consultez l'étiquette individuelle ou la notice du produit. L'autorisation et la disponibilité du produit peuvent être limitées à certains pays/certaines régions. Ce document est destiné exclusivement aux cliniciens et il n'inclut aucun avis ni recommandation médicaux. Toute distribution à un autre destinataire est interdite. Ce document ne peut être ni copié ni réimprimé sans l'autorisation écrite expresse de ZimVie.
ZV0746FR REV A 03/22 ©2023 ZimVie. Tous droits réservés.

CE 2797

SOLUTIONS CHIRURGICALES ZimVie

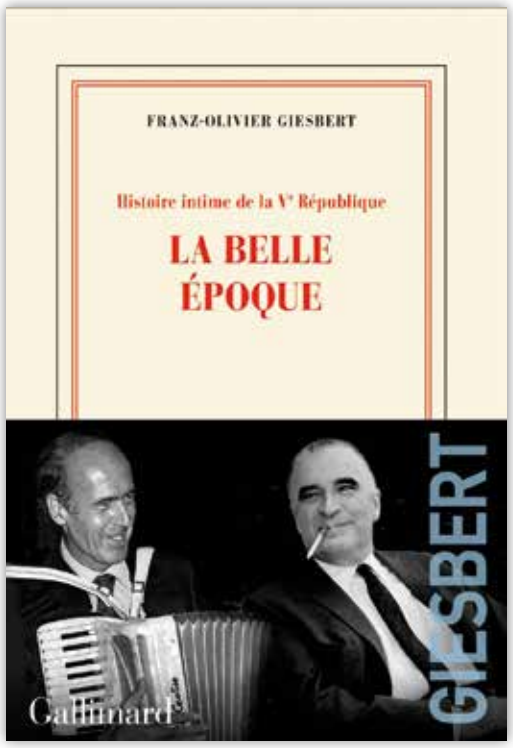

Histoire intime de la Vᵉ République La Belle Époque

Franz Olivier Giesbert | Éditions Gallimard

Souvenirs, souvenirs, je vous retrouve en mon cœur... **(J. Hallyday)**
Je me ramentevois...

F.O. Giesbert nous propose, après ***Le Sursaut*** en 2021, le deuxième volet de sa trilogie. Bien plus que journaliste, il fait œuvre de témoin des Trente Glorieuses, le bon temps. Sous le signe — très masculin — de Pompidou, Giscard, Chirac, Mitterrand, Barre, Rocard, Sartre et Mao, elles furent à la fois insouciantes, bourgeoises et révolutionnaires.

Grâce à son talent d'écrivain, (grand prix de l'Académie Française en 1992 pour ***L'affreux***), F.O.G. fut la plume de Mendes-France, de Pierre Mauroy et d'une bonne partie du QG de campagne de la gauche mitterrandienne en 1981. Il avait table et cerveau ouverts à l'Élysée ou à Matignon auprès de Giscard, Chirac ou Mitterrand durant cette belle époque. C'est dire si ces conversations intimes, dont la plupart jamais publiées, avec les piliers de la politique des années 70/80 nous enseignent sur l'histoire de cette période, et la lente et inéluctable dégradation que nous vivons depuis. Les événements, les situations actuelles sont invariablement la résultante de l'histoire récente ou plus ancienne. Certains coupent, aujourd'hui, des têtes (heureusement virtuellement) en références à 1793 !!

Dans la foulée du sursaut gaullien, la France est portée par une croissance économique incroyable. Mais après avoir été frappée par deux chocs pétroliers très violents, elle a peiné à relever les défis qui se posaient : l'urgence écologique, le début de la désindustrialisation et du chômage, l'immigration, la perte de l'autorité et des repères... Tous les germes étaient à l'œuvre, à bas bruit, au cours de ces années-là.

Des grandes figures de cet ouvrage, on retiendra G. Pompidou qui succéda à De Gaulle. Il gardera longtemps l'amertume d'avoir été viré par *le grand Charles* du poste de premier ministre après les événements de 68. F.O.G. remarque très justement : *Les grands hommes font deux catégories de victimes : leurs enfants et leurs successeurs.* Certes les grands hommes le doivent plus à l'histoire ou aux circonstances qu'à leur volonté, mais Pompidou marquera néanmoins les Trente Glorieuses en prolongeant l'œuvre du Général avec une industrialisation exemplaire de la France et une croissance à deux chiffres qui ferait pâlir d'envie notre Mozart de la finance actuel.

Vint ensuite le règne de Valery Giscard D'Estaing, dont on peut résumer la personnalité avec les mots de De Gaulle, qui après une prestation télévisuelle de Giscard, dit à son fils Philippe : *Il dépasse tout le monde de cent coudées, mais il le fait trop voir. Quand on a une pareille envergure, il faut toujours donner aux gens l'illusion qu'ils sont au moins aussi intelligents que vous.* Giscard ne vous rappelle-t-il pas un président plus actuel ? En fait Giscard, malgré ses démonstrations d'accordéon et ses veillées au coin du feu dans les chaumières de français choisis au hasard, ne sera jamais en phase avec les gaulois réfractaires. Toute ressemblance avec... Du couple Giscard-Chirac on retiendra *la communauté réduite aux aguets*. Le divorce suivra rapidement mais il faut reconnaître à Giscard et à Raymond Barre la maîtrise exemplaire de l'économie, malgré deux chocs pétroliers, la continuation de l'industrialisation de la France, notamment avec le nucléaire, jusqu'au *grand toboggan* des années mitterrandiennes.

F.O.G. fut très proche de Mitterrand, avec une certaine admiration pour l'homme, mais avec une grande lucidité sur son action politique et sur tous les courtisans qui l'entouraient. Les erreurs commencent dès 81 avec *une loi d'amnistie qui permettra de libérer Jean-Marc Rouillan, le chef historique d'Action Directe ainsi qu'une quinzaine de ses militants.* Résultat, cinq ans après, quatre-vingts attentats et au moins douze personnes assassinées par Rouillan et ses acolytes. *Errare humanum est, perseverare diabolicum* : Mitterrand et le *camp du bien* derrière lui refuseront d'expulser Cesare Battisti, responsable de quatre meurtres en Italie au nom des Brigades Rouges, pendant les années de plomb.

Tout cela ne serait que détail de l'histoire face à la retraite à soixante ans ou aux trente-cinq heures dont nous payons encore aujourd'hui la facture. Les socialistes toujours en pointe dans le combat vertueux et moralisateur, ont souvent la mémoire courte. Le 10 juillet 1940, ils furent 90 contre 36, avec les élus de la droite et du centre, à voter les pleins pouvoirs à Pétain. Et

c'est un homme considéré à droite, Jacques Chirac, qui reconnut en 1995 la responsabilité de la France dans les crimes de Vichy, ce que François Mitterrand s'était toujours refusé de faire.

Dans ce livre que j'ai savouré comme un roman, tant les héros en transcendaient toutes les fictions, truffé d'anecdotes et de citations, j'en retiens une règle morale, que je tente de faire mienne : *Il n'y a de vérité que dans la contradiction.* F.O.G. rend ainsi hommage à Jean Daniel et Jacques Julliard, avec qui il a collaboré au Nouvel Observateur, qui essayaient toujours d'analyser les évènements avec un regard critique, même si Jean Daniel parfois *préférait avoir tort avec Sartre que raison avec Aron.*
Il me revient en mémoire cette citation de Nietzsche : *Ce n'est pas le doute, c'est la certitude qui rend fou.* Ainsi F.O.G. n'hésite pas à déboulonner la statue de Sartre, ce en quoi je pourrais l'aider. *Sartre ce Fouquier-Tinville du Café de Flore... que j'ai détesté à ce point. ... À la rentrée en 1941, il a repris sans honte, en tant que titulaire, le poste du professeur juif Henri Dreyfus Le Foyer que la législation antijuive de Vichy avait exclu de l'enseignement.* M. Onfray (***L'art d'être français*** dont je vous avais fait la critique) en a la même détestation. Le même Sartre, qui dans un article de La Cause du Peuple, se livra à un vibrant éloge de la prise d'otages et de l'assassinat des 17 athlètes israéliens, par l'organisation Septembre Noir pendant les JO de Munich (1972).

Pour tous les maoïstes l'appel au meurtre est d'une constante banalité. F.O.G. nous rappelle d'ailleurs que *la Révolution culturelle (maoïste), aura été de loin la plus meurtrière : entre 45 et 80 millions de morts, Staline étant responsable de 20 millions de morts et de 28 millions de déportations. Quant au nazisme, il a exterminé, lui, 12 millions de personnes.* Certains revendiquent néanmoins, à mon grand étonnement et sans honte l'étiquette communiste.
De la belle époque à notre triste époque, on pourrait disserter à l'envi de la médiocrité et de la vulgarité du débat politique actuel : entre un président qui veut emmerder des Français, un ministre qui évoque la bordélisation du pays, (la chienlit eut été une référence plus Gaullienne et d'un autre panache), une opposition qui chante la Carmagnole, ou, au moment où j'écris ces lignes, un ministre qui plus est Garde des Sceaux, fait 3 bras d'honneur en pleine Assemblée...
On n'a pas touché le fond, on a creusé au-delà ! Et que dire d'une presse bien-pensante qui traite de fasciste tous ceux qui ne sont pas dans la doxa dominante. La loi de Godwin* est devenue la règle. Faut-il rappeler ce qu'étaient les régimes d'Hitler, Mussolini ou Franco à tous ces c... qui osent cette comparaison, mais comme l'affirmait Audiart : *Les c... ça osent tout, c'est même à ça qu'on les reconnaît.* Avec un peu plus de profondeur, comme le disait Elie Wiesel : *Ceux qui ne connaissent pas l'histoire s'exposent à ce qu'elle recommence.*

***La loi de Godwin** est une loi empirique énoncée en 1990 par Mike Godwin, d'abord relative au réseau Usenet, puis étendue à Internet : *Plus une discussion en ligne se prolonge, plus la probabilité d'y trouver une comparaison impliquant les nazis ou Hitler s'approche de un.*

Joël Itic

Save the date

Biotech Days
du 15 au 18 juin 2023

Lieu
Fairmont Royal Palm (Marrakech)
Détail et inscription en ligne : https://biotechdays.fr/

ESO ÉCOLE SUPÉRIEURE D'ORTHODONTIE

Une carrière vous attend !

Conçue comme un internat privé, l'ESO est la formation la plus complète en orthodontie.

Visuel extrait de notre vidéo : www.youtube.com/watch?v=BCa4-oZS7F4

Apprenez étape par étape toutes les connaissances et compétences qui vont vous permettre de réussir votre carrière en orthodontie.

Qualiopi processus certifié RÉPUBLIQUE FRANÇAISE
La certification qualité a été délivrée au titre de la catégorie d'actions suivantes : ACTIONS DE FORMATION

Corps enseignant divers et prestigieux
(+40 enseignants composés d'anciens universitaires ou de praticiens chevronnés).

656 heures de cours,
toutes les malocclusions, tous les appareils dentaires.

Une formation clinique de haut niveau
pour assimiler les connaissances et la gestuelle clinique compatible avec un exercice dentaire.

© agencelachamade.com • Photo : Ecole supérieur d'orthodontie

Je m'inscris !
pour la promotion 2023 / 2024

WhatsApp et portable
CONTACTEZ-NOUS
+33 (0)6 61 12 84 48
LAISSEZ-NOUS VOS COORDONNÉES SUR CETTE PAGE

eso@ecolesuperieuredorthodontie.fr
ecolesuperieuredorthodontie.fr
4 rue Jacques Cartier, 75018 Paris
@eso.paris
facebook.com/eso.paris

Le billet d'humeur étudiant

ATTENTION à vos MAINS !

Qui n'a jamais rêvé d'être poursuivi par une avalanche comme Tom Cruise dans *Mission Impossible* depuis le sommet d'une montagne et de s'en sortir indemne ? Cela ferait une superbe histoire à raconter au dîner de ce soir ! Cependant, en tant que professionnels de santé, nous devons considérer les risques dans les loisirs qu'on choisit de pratiquer. L'assurance main est de ce fait utile si vous êtes friands (comme nous) de hors-piste. Néanmoins, d'autres préfèrent prendre un chocolat chaud tranquillement en bas des pistes (ouuuh).

De retour de vacances, un enfant dit à sa maman *Regarde le docteur, il a un gros bobo !* Comment donner confiance au patient avec une main abîmée ? D'autant plus avant une chirurgie ? Il est logique qu'un accident au niveau de la main (notamment de la main maîtresse) est dévastateur pour notre exercice. Heureusement, une des grandes qualités de l'Homme est sa capacité d'adaptation. Le droitier devra alors jouer au tennis de la main gauche, l'adversaire aura cette fois-ci une chance de marquer un point ! Cela est temporaire, qu'il en profite ! Attention, en cas de pépin, ne rêvez pas trop. N'attendez pas de l'assurance que vous avez pris une indemnisation à 6 chiffres ! Le mieux est de garder ses mains bien tranquilles, en sécurité.

Et les yeux ? Avez-vous déjà vu un dentiste borgne, ou pire aveugle, exerçant ses talents de foreur dans une bouche ? Les accidents de projection de liquide ou de choc sont malheureusement difficiles à prévenir dans la vie de tous les jours. Dans notre travail, le port de lunettes est évidemment obligatoire.

Et nos cerveaux alors ? Sans casque approprié la boîte crânienne n'offre une résistance que bien relative. Et les greffes de cerveau... ne marchent pas très bien.

Alors, protégez-vous ☺

Roman Licha et David Naccache
6e année

Selfies AO

Votre dîner idéal réunirait...
Staline, Lénine, Trotsky... Et Poutine !

Vos trois films incontournables...
Love Actually (Richard Curtis), Octobre Rouge (John Mc Tiernan), les Bronzés font du ski (pour le kiff !)

Vos livres fétiches...
Trois bouquins de photos sur trois photographes : Helmut Newton, Patrick Demarchelier, et William Klein

Une chanson de votre vie...
Un groupe plutôt : *Creedence* pour son éclectisme !

Votre insulte favorite...
Sa mère *ou* connard

Votre madeleine de Proust culinaire...
La pasta de ma grand-mère... Toutes ses pasta italiennes, avec les épices de la Tunisie en prime. Combo parfait !

Un héros...
Matthieu Ricard pour son approche de la décroissance et sa définition du beau

Salé ou sucré ? **Salé**

Une passion, un hobby ?
Le ski et le VTT (particulièrement de descente ou DH pour Down Hil)

Sportif sur canapé... ou sur le terrain ?
Sur le terrain et jamais devant la télé !

Vos vacances de rêve...
Simples, culturelles et sportives

Accroc au net ou pas ?
Accro non, ouvert sur les nouvelles technologies... oui à fond !

Votre dernier coup de foudre... **Celui de demain !**

Dans une autre vie, vous seriez...
Peut-être plus calme ? Mais non en fait... pareil !

Une adresse à recommander...
Le Parc du Nikolo-Koba (à 650 km à l'est de Dakar) Se réveiller le matin avec la jungle et les hippopotames... c'est magique

Votre dîner idéal réunirait...
Michelle Obama, Françoise Giroud et Nelson Mandela (y'en a tellement)

Vos trois films incontournables...
Nikita (Luc Besson)
Django (Etienne Comar)
Vanilla Sky (Cameron Crowe)

Vos livres fétiches...
Devenir (Michelle Obama)

Une chanson de votre vie...
I'm telling you (Jennifer Holliday)

Votre insulte favorite...
Mais merde !

Votre madeleine de Proust culinaire...
Mille feuilles et des grillés goyave

Un héros...
Wonder woman

Salé ou sucré ?
Salé

Une passion, un hobby ?
Danse, Krav maga et boxe

Sportif sur canapé... ou sur le terrain ?
60 / 40

Vos vacances de rêve...
Chez moi en Martinique avec ma famille

Accroc au net ou pas ?
De plus en plus

Votre dernier coup de foudre...
Mon sac L...

Dans une autre vie, vous seriez...
Pilote de chasse

Une adresse à recommander...
Restaurant *Flottes*, Paris 1er

Votre dîner idéal réunirait...
Avec ma famille, le dalaï-lama, le pape, le grand rabbin de France, le cheikh de l'université Al-Azhar

Vos trois films incontournables...
Le discours d'un roi (Tom Hooper)
12 hommes en colère (Sidney Lumet)
Les évadés (Franck Darabont)

Vos livres fétiches...
La gloire de mon père (Marcel Pagnol)
L'étranger (Albert Camus)
Le cinquième cavalier (D. Lapierre et L. Collins)

Une chanson de votre vie...
Let it be (Beatles)

Votre insulte favorite...
C'est plutôt une réponse à une insulte : Enchanté moi c'est Christophe...

Votre madeleine de Proust culinaire...
Aubergines à la Parmigiana

Un héros... **Zorro**

Salé ou sucré ? **Poivré !**

Une passion, un hobby ?
Faire des road trips en vélo ou en moto ou des randonnées pédestres

Sportif sur canapé... ou sur le terrain ?
Sur le terrain à fond

Vos vacances de rêve...
Se balader dans la nature

Accroc au net ou pas ?
Pas vraiment

Votre dernier coup de foudre...
Triumph Bonneville T100 Meriden Blue Tangerine

Dans une autre vie, vous seriez...
Baloo

Une adresse à recommander...
Restaurant *Kitchen Galerie Bis*

Le monde tel qu'il est

Nombre de terrains de **golf** : près de 17 000 aux États-Unis, 3 200 au Japon, 2 300 en Angleterre et 800 en France.

Poids de **l'industrie** dans le PIB : 17 % en France, 27 % en Allemagne, 40 % en Irlande.

Un Européen génère chaque année 35 kg de **déchets en plastique**, dont 13 kg sont recyclés.

81 % des Italiens, 78 % des Français et 55 % des Américains mangent régulièrement des **pâtes**.

Aux États-Unis, 3 **psychanalystes** sur 4 sont des femmes.

500 personnes décédées sont aujourd'hui conservées dans **l'azote liquide** dans l'espoir d'être ressuscitées. Plus de 4000 vivants sont sur liste d'attente.

16 % des smartphones dans le monde sont des **iPhone**, contre 50 % aux États-Unis.

80 % des **fleurs coupées** vendues en France sont importées.

Nombre de **têtes nucléaires** en 2022 : 5 977 en Russie, 5 428 aux États-Unis, 350 en Chine et 290 en France.

Nombre de **caméras de surveillance** pour 1 000 habitants : 9 à Los Angeles, 13 à Londres et 17 à Moscou.

We’ve got it all.

Tuttnauer peut répondre à tous les besoins de votre salle de Sté!

Tuttnauer fournit des solutions ergonomiques, économiques et automatisées de désinfection et de stérilisation, destinées à s’intégrer dans n’importe quel établissement médical, du plus petit au plus grand!

TIVA8

Conçu pour simplifier votre travail en toute sécurité tout en améliorant la productivité et l’efficacité

- 3 éléments chauffant
- USB / Imprimante pour la documentation des données
- Condensateur de vapeur intégré
- Porte manuelle à double vitrage
- Cuve de lavage de haute qualité AISI 316L
- Ecran tactile avec affichage couleur graphique
- Un total de 40 programmes : procédures pré-régléés et programmables
- Préfiltre de séchage à l’air + filtre Hepa H14
- 2 pompes de dosage avec débimètre

TIVA8 Dental 165 litres

Laveur désinfecteur haute qualité pour le lavage, le rinçage, la désinfection, et le séchage de vos instruments dentaires avant la stérilisation
Plus de 4 niveaux de lavage pour une capacité totale de 8 paniers DIN,

Amélioration de la productivité et de l’efficacité

numéro de contact: +33 07 88 03 93 88

Veasy

LE LOGICIEL **NOUVELLE GÉNÉRATION** DE

GESTION CLOUD

POUR **DIGITALISER VOTRE ACTIVITÉ**

BOOSTEZ VOTRE PRODUCTIVITÉ

pour votre confort et celui de vos patients avec nos nouveautés

La demande de prise en charge électronique instantanée : gain de temps avec une réponse immédiate des mutuelles et augmentation du taux d'acceptation des devis.

Gagnez du temps avec l'Intelligence Artificielle : votre proposition de traitement en 1 clic : devis instantané et augmentation du taux d'acceptation.

ODF : vos tracés céphalométriques en 1 clic pour gagner du temps.

Soignez la E-réputation de votre établissement de santé : outils facilitant l'augmentation de la satisfaction patient sur les réseaux sociaux et **visibilité instantanée dans Veasy.**

Optimisez la gestion de votre agenda : connexion de Veasy avec les principales plateformes de **prise de rdv en ligne.**

31

Ils ont choisi VEASY :

le logiciel nouvelle génération pour digitaliser votre activité.

PRÈS DE **10 000** UTILISATEURS :

des milliers de praticiens

LES PLUS GRANDS ACTEURS DE LA SANTÉ EN FRANCE

l'Assurance Maladie

MUTUALITÉ FRANÇAISE

PLUS DE **500** CENTRES DE SANTÉ

Nos partenaires :

allisone

Doctolib

VIDAL

NOTEZ-NOUS